

Erweiterte Indikation: Konusprothesen auf individuellen Abutments

Klinische Studien von Eitner et al.¹ belegen die Eignung von Doppelkronen als Verankerungselemente für implantatgetragenen Zahnersatz. Konusprothesen rücken in den Fokus, wenn es um Aspekte wie gute Hygienefähigkeit, einfache Erweiterbarkeit und Rekonstruktion verloren gegangener Gewebestrukturen ohne umfangreiche augmentative Maßnahmen geht. Grundvoraussetzung für eine langzeitstabile Funktion sind – neben der konstruktiven Zusammenarbeit zwischen Behandler-Team und zahntechnischem Labor – geeignete implantatprothetische Komponenten. Individuelle Abutments erweitern hierbei den indikativen konstruktiven Spielraum erheblich.

Dr. med. dent. Gerrit Günther, Dr. med. dent. Ante Majic-Todt, ZTM Fabian Zinser

■ Die Patientin, Jahrgang 1968, suchte Ende 2008 erstmalig die Praxis ihres jetzigen Behandlers auf. Dabei zeigte die klinische Inspektion insuffiziente teleskopierende Versorgung im Ober- wie im Unterkiefer. Die intermaxilläre Relation war verschoben und bei Zahn 16 war angezeigt, ihn aufgrund seines hohen Lockerungsgrades umgehend zu extrahieren. Im Unterkiefer waren die Frontzähne vom Vorbehandler nach einer Wurzelspitzenresektion retrograd mit Amalgam gefüllt und überkront worden. Aufgrund der solchermaßen kompromittierten Gebissituation war die Restbeziehung als auf Dauer nicht erhaltungsfähig einzustufen (Abb. 1 und 2).

Zwei Jahre später – die Patientin war mit Funktion und Ästhetik ihrer Altversorgung zusehends unzufriedener geworden – ließ sie sich erstmalig über die unterschied-

lichen Restaurationsoptionen einschließlich einer totalprothetischen Versorgung im Ober- und Unterkiefer informieren. Ein weiteres Jahr verging, bis sie sich nach eingehender Prüfung der jeweiligen Vor- und Nachteile zu einer implantatprothetischen Versorgung entschloss. Umfangreiche knochenaufbauende Maßnahmen lehnte die Patientin ab. Nach eingehenden Beratungen durch den Chirurgen, den Prothetiker sowie den Zahntechniker fiel ihre Entscheidung – auch in Anbetracht ihrer oralen Historie – auf eine zwar festsitzende, aber dennoch herausnehmbare und damit auch leicht zu reinigende Versorgung.

Präferenzen für eine Konusprothese

Der Einsatz enossaler Implantate als Pfeiler für eine Konusprothese schafft die Option eines zwar herausnehmbaren, aber dennoch festsitzenden Zahnersatzes mit ansprechender Ästhetik und adäquater Phonetik. Mit einer derartigen Versorgung lassen sich Wangen und Lippen stützen, die Gingivakontur und -struktur naturnah nachbilden und ohne umfangreichen Knochenaufbau verloren gegangene Gewebestrukturen ausgleichen. Zudem vereinen Teleskopprothesen Halte-, Führungs-, Kippmeider- und Schubverteilerfunktionen in sich, wodurch eine langzeitstabile Funktionalität gesichert ist. Nicht zuletzt werden durch die sehr guten und einfachen Hygiene- und Kontrollmöglichkeiten gesunde parodontale und periimplantäre Verhältnisse unterstützt, eine entsprechende Compliance beim Patienten wird vorausgesetzt.

In einer aktuellen Studie aus 2012 verglichen Krennmair et al.³ die Implantat-Überlebensraten von Teleskopkronen und gefrästen Stegen, die auf jeweils vier Implantaten im Unterkiefer abgestützt waren. Beide Retentionsarten erreichten 100 Prozent. Bei den klinischen und röntgenologischen Parametern wie Alveolarkamm-Resorption, Taschentiefe oder Blutungs- und Gingivaindex ließen sich ebenfalls keine signifikanten Unterschiede feststellen, jedoch war der Plaque-Index bei den Stegrekonstruktionen signifikant erhöht ($p > 0,035$),

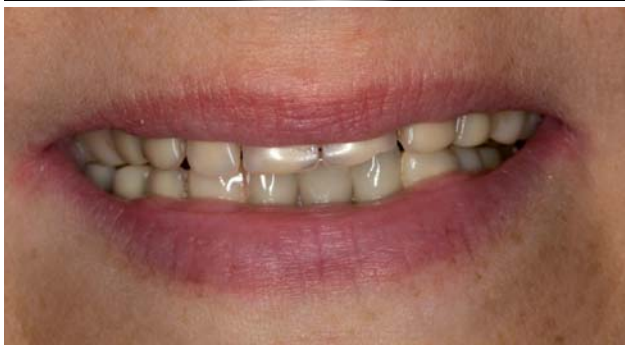

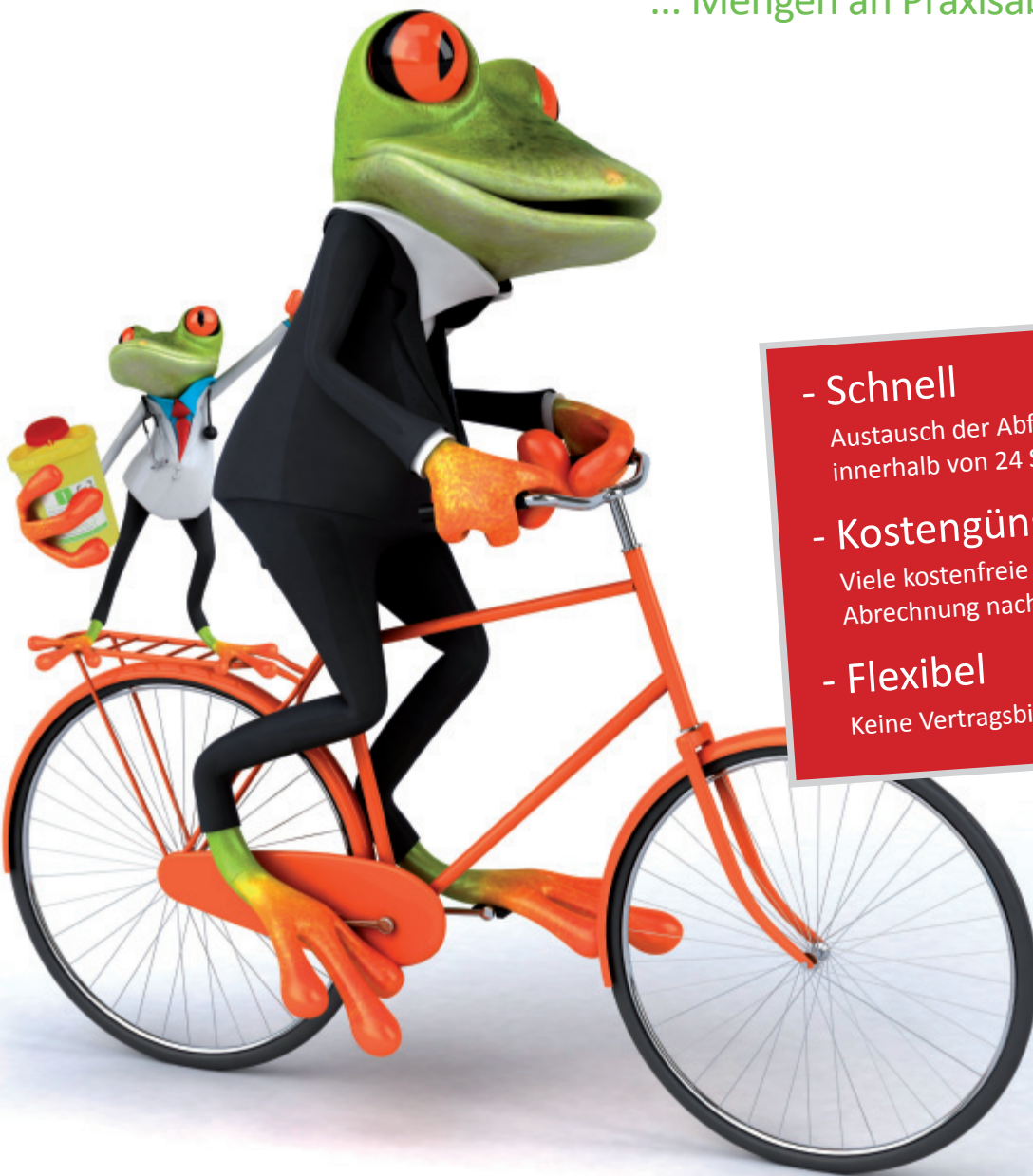Abb. 1: Röntgenologische Ausgangssituation (fotografiertes OPG). – **Abb. 2:** Insuffiziente und ästhetisch unzureichende Altversorgung.

Entsorgung beginnt mit e. enretec



Wir kümmern uns auch um die ganz kleinen...

... Mengen an Praxisabfällen.



- Schnell

Austausch der Abfallsammelbehälter innerhalb von 24 Stunden.

- Kostengünstig

Viele kostenfreie Services.
Abrechnung nach dem Günstigkeitsprinzip.

- Flexibel

Keine Vertragsbindung.

Kostenfreie Hotline: 0800 100 555 6

www.enretec.de



Unser Zertifizierungsstandard

was für die gute Hygienefähigkeit einer teleskopierenden Konstruktion spricht. Der Erhaltungsaufwand wiederum war für beide Versorgungsarten gleich. Materialtechnisch wurden im vorliegenden Fall Zirkonprimärteile auf Titanabutments, Galvanokäppchen als Sekundärteile und ein verblendetes Modellgussgerüst als Tertiärkonstruktion geplant. Die Kombination von Zirkonpatrizen mit Galvanomatrizen vermeidet eine mögliche Kaltverschweißung, wie sie bei rein metallischen Doppelkronensystemen vorkommen kann. Über die nahezu verschleißfreie Materialkombination einer Zirkonoxid-Patrize mit einer Feingold-Matrize kann eine konstante Haftkraft erreicht werden. Die Haftung von Vollkeramik-Primärkronen und Galvano-Sekundärteil ist friktionsfrei und als tribologisches System unübertroffen; der initiale Strömungswiderstand im kapillaren Spalt und die molekulare Adhäsion (Van-der-Waals-Kräfte) sorgen für den „sanften“ Hafteffekt des Verbindungselements und die Prothetik gleitet friktionslos auf einem hauchdünnen Speichelfilm.² Obwohl der Zahnersatz herausnehmbar ist, empfindet ihn ein Patient durch die mikrobewegungsfreie Verankerung daher als festsitzend. Vorteile haben Zirkonprimärteile auch durch ihre hohe Biokompatibilität. So konnten unter anderem Rimondini et al. sowie Yildirim et al. in In-vitro- und In-vivo-Studien zeigen, dass sich auf Oberflächen aus Zirkonoxid

weniger Bakterien ansammeln als auf handelsüblichem Reintitan.⁵ Zudem haben Zirkonpatrizen einen ästhetischen Vorteil insofern, als sie optisch zwar wie beschliffene, aber dennoch „echte“ Zähne aussehen und der vom Patienten „gefürchtete“ Demaskierungseffekt kaum in Betracht fällt.

Chirurgischer Eingriff

Im August 2012 wurden bis auf Zahn 38 alle Zähne extrahiert. Nach einer Ausheilzeit von zwei Monaten erfolgte der implantatchirurgische Eingriff. Für den Oberkiefer waren sechs und für den Unterkiefer vier Implantate geplant. Weng et al.⁷ haben in einer Studie gezeigt, dass eine Teleskopprothese auf nur zwei Pfeilern im Eckzahnbereich des Oberkiefers, ob zahn- oder implantatverankert, keine gute Prognose hat.

Die exakte Position und Ausrichtung der Implantate wurde mittels laborgefertigter Positionierungsschablonen, die anhand der Wachsaufstellungen angefertigt worden waren, festgelegt und kontrolliert. Die ANKYLOS A und B Implantate (DENTSPLY Implants, Mannheim) mit 3,5 und 4,5 mm Durchmesser sowie 9,5 und 11 mm Länge wurden in Regio 12, 14, 16, 22, 24, 26 sowie 32, 34, 42 und 44 eingebracht. Dabei musste im Oberkiefer der Alveolarkamm geglättet und im anterioren

Bereich horizontal erweitert werden. Dies geschah mittels Bone Splitting. Ferner wurde bei Regio 16 ein externer Sinuslift vorgenommen. Amalgamablagerungen der alten WSR in der Unterkieferfront wurden während des Eingriffs entfernt. Die Implantate heilten gedeckt ein (Abb. 3–10).

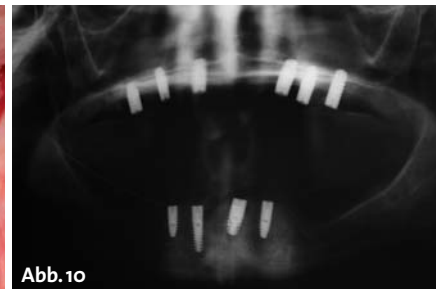
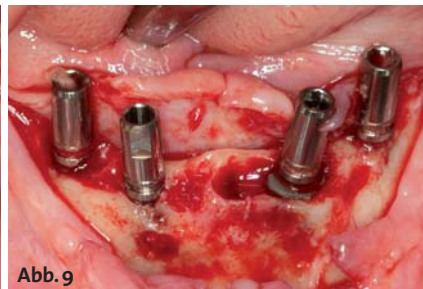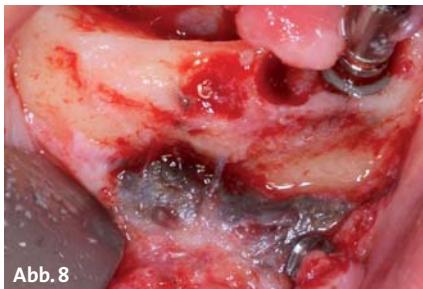
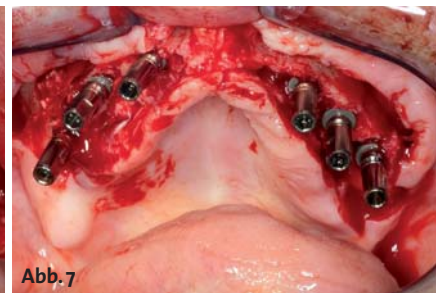
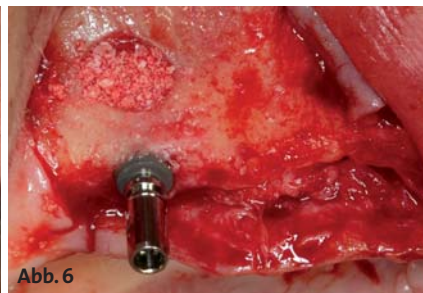
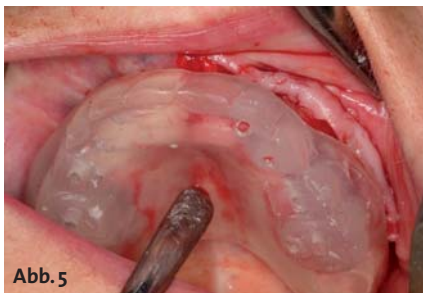

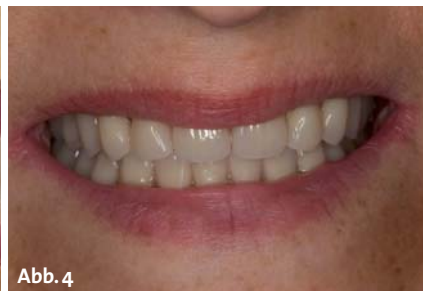
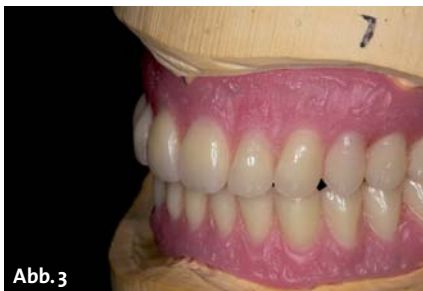Abb. 3: Wachsaufstellung der geplanten Neuversorgung auf dem Modell ... – **Abb. 4:** ... und intraoral beim Ästhetik-Check mit der Patientin. – **Abb. 5:** Implantatachsenpositionierungsschablone in situ (aus Orthocryl gefertigt). – **Abb. 6:** In Regio 16 eingebrachtes ANKYLOS B Implantat; darüber mit Bio-Oss ausgefüllter Sinus. – **Abb. 7:** In den zuvor geglätteten Alveolarkamm des Oberkiefers inserierte ANKYLOS-Implantate. – **Abb. 8:** Amalgamablagerungen der alten WSR in der Unterkieferfront. – **Abb. 9:** Im Unterkiefer inserierte ANKYLOS-Implantate. – **Abb. 10:** Wie geplant positionierte Implantate (Röntgenkontrollaufnahme nach Einheilung).



HI-TEC IMPLANTS

KOMPATIBEL ZU FÜHRENDEN IMPLANTATSYSTEMEN

VISION

LOGIC

X6 & MODULAR ABUTMENT

SELF THREAD & UNIVERSAL UNIT

Beispielerrechnung Einzelzahnversorgung	
Implantat inkl. Deckschraube	89,-
Abheilpfosten	15,-
Einbringpfosten =	0,-
Abdruckpfosten	12,-
Modellimplantat	
Titan-Pfosten bzw. CAD/CAM Klebebasis	39,-
EURO	<u>155,-</u>

* ohne Mindestabnahme!!



Das HI-TEC Implantatsystem bietet allen Behandlern die **wirklich** kostengünstige Alternative und Ergänzung zu bereits vorhandenen Systemen.

HI-TEC IMPLANTS · Vertrieb Deutschland · Michel Aulich · Germaniastraße 15b · 80802 München
Tel. 0 89/33 66 23 · Fax 0 89/38 89 86 43 · Mobil 01 71/6 08 09 99 · michel-aulich@t-online.de · www.hitec-implants.com

HI - TEC IMPLANTS

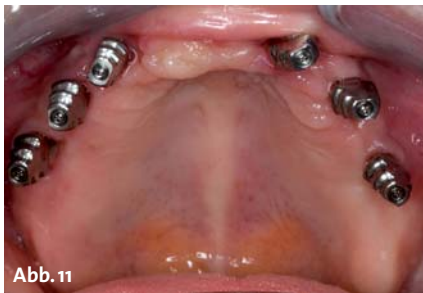

Abb. 11

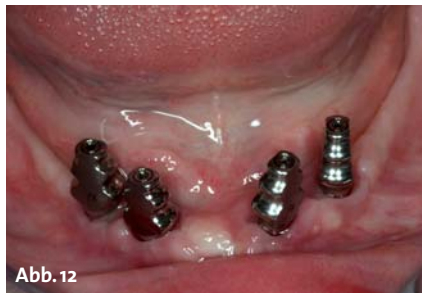

Abb. 12

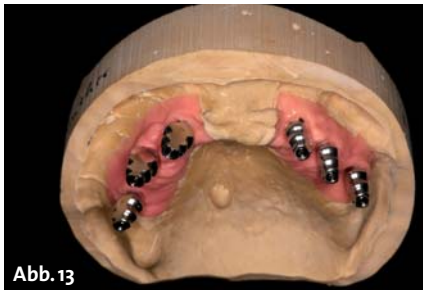


Abb. 13

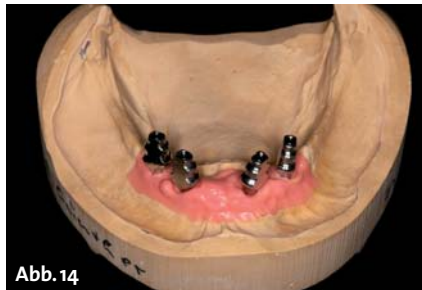


Abb. 14

Abb. 11: Abformpfosten für die geschlossene und indizierte Abformung im Oberkiefer ... – **Abb. 12:** ... und im Unterkiefer. – **Abb. 13:** Modellsituation Oberkiefer nach Abformung. – **Abb. 14:** Modellsituation Unterkiefer nach Abformung.

Individuelle Abutments, Patrize und Matrize

Nach viermonatiger Einheilzeit wurden die Implantate bei reizlosen Weichgewebsverhältnissen freigelegt, Ober- wie Unterkiefer geschlossen und indiziert abgeformt und die Situation mit Zahnfleischmaske auf das Meistermodell übertragen (Abb. 11–14).

Die Wahl des geeigneten Abutments richtete sich nach der Dicke der periimplantären Mukosa, wie sie in der Zahnfleischmaske widergespiegelt ist, und der Position der Implantate im Verhältnis zu der ästhetischen Position aus der Wachsaufstellung. Klebebasen waren aufgrund der dünnen periimplantär-mukosalen Verhältnisse ungeeignet. Einteilige Abutments aus Zirkonoxid schießen wegen des Belastungsaspektes im Seitenzahnbereich aus. Die Ästhetik von titannitridbeschichteten Titanabutments kommt bei Teleskopprothesen nicht zur Geltung. Daher waren individuelle Titanabutments die erste Wahl. Nach einer Ästhetikeinprobe wurden die individuellen Abutments auf Basis der gescannten Ober- und Unterkiefermodelle

bei ATLANTIS gestaltet und angefertigt. Zur Beschleunigung des Produktionsprozesses wurden die Modelle mithilfe des für ANKYLOS passenden ATLANTIS FLO (Feature Locating Object, DENTSPLY Implants, Mannheim) im Labor gescannt (3Shape D700, Kopenhagen) und die Daten digital übermittelt. Um die Retentionsflächen zu vergrößern, wurden sie anschließend im Labor mit 120 µm Aluminiumoxid abgestrahlt (Abb. 15–19).

Die individuellen Abutments wurden eingescannt und darauf die Primärteile aus in A3 eingefärbtem Zirkonoxid angefertigt. Design und Herstellung der Zirkonprimärteile erfolgten direkt im Labor (Modellier-Software und Fräseinheit Zirkonzahn, Gais). In der Software wurde die Innenpassung der Primärkronen optimal den jeweiligen

Abutments angepasst. Die Parallelität der Teleskope zueinander bzw. die Gesamtschubrichtung wurden ebenfalls am Bildschirm festgelegt. Die auf einen Konuswinkel von 2 Grad gefrästen Primärteile wurden unter Wasserkühlung im Parallelfräsgerät feingeschliffen und anschließend mit Diamantpolierpaste auf Hochglanz poliert. Eine „spiegelglatte“ Oberflächenqualität der Zirkonoxid-Primärkrone und ein nur minimaler Spalt zwischen Patrize und Matrize von ca. 5 µm sind entscheidend für eine perfekte Funktion. Eine Präzision, die ohne Scannertechnologie und CAD/CAM-Fertigung nicht erzielbar wäre. Die dadurch erzielte exakte Passung und die hohe Biokompatibilität von Zirkonoxid sind speziell bei Suprakonstruktionen maßgebliche Parameter, um langfristig Komplikationsrisi-

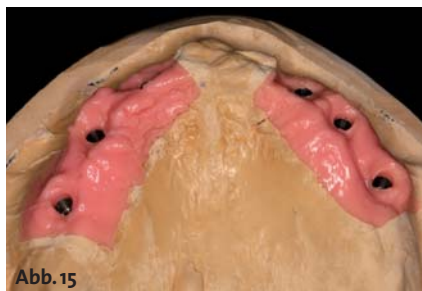

Abb. 15

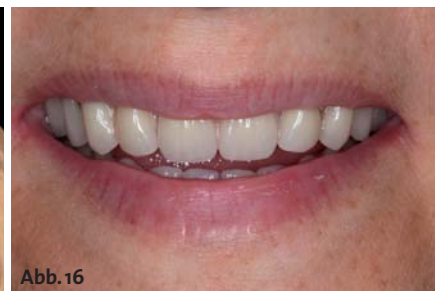

Abb. 16

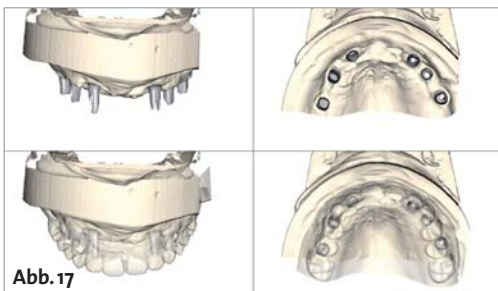


Abb. 17

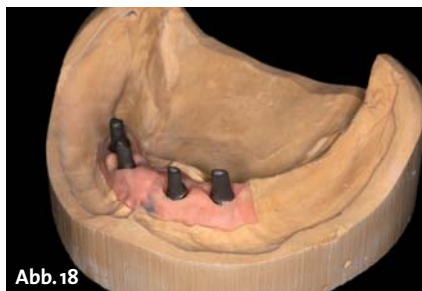

Abb. 18

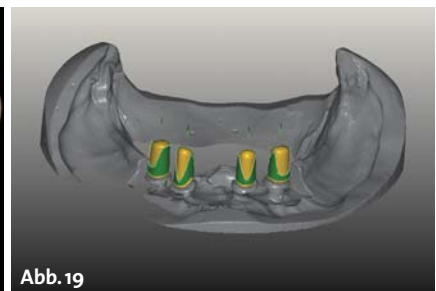

Abb. 19

Abb. 15: Gingivahöhen als entscheidender Parameter für die Abutmentwahl. – **Abb. 16:** Ästhetikeinprobe. – **Abb. 17:** ATLANTIS-Abutments (Oberkiefer) in der WebOrder zur Ansicht. – **Abb. 18:** Abgestrahlte individuelle ATLANTIS-Abutments für den Unterkiefer. – **Abb. 19:** Design der Patrizen mit der CAD-Software.

ken in den periimplantären Hart- und Weichgewebestrukturen vermeiden zu können (Abb. 20–21).

Die Sekundärteile wurden direkt auf den Zirkonprimärteilen galvanisch abgeschieden. Mit der Galvanotechnik lassen sich hoch präzise und passgenaue Feingoldmatrizen anfertigen, die wesentlich zur lage-sicheren Fixierung des Prothesenkörpers beitragen.⁴ Bei der Galvanisierung war unbedingt darauf zu achten, die Schicht Silberleitlack gleichmäßig und nicht zu dick aufzutragen. Hierfür hat sich aus Sicht der Autoren die Airbrush-Technik als alternativlos herausgestellt. Anderenfalls könnte es bereits nach kurzer klinischer Funktionszeit zu einem Haftungsverlust kommen, da die Matrize nur noch punktuell mit der Patrize Kontakt hat. Solche mittels Galvanotechnik hergestellten Sekundärteile für Doppelkronen sind seit über zehn Jahren etabliert.⁶

Die Tertiärstruktur wurde für den Ober- wie den Unterkiefer aus einer Nichteedelmetalllegierung herkömmlich im Modellgussverfahren hergestellt. Noch auf dem

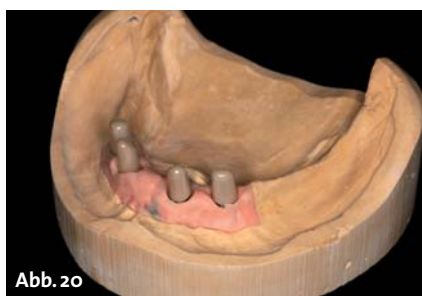

Abb. 20

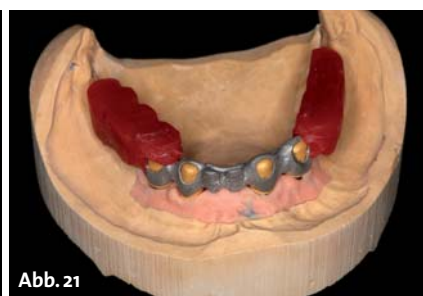

Abb. 21

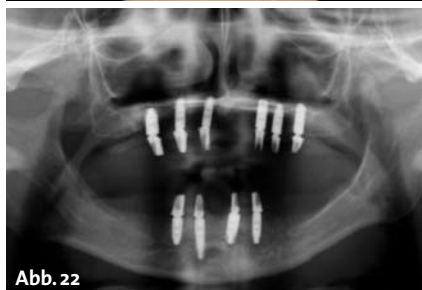

Abb. 22

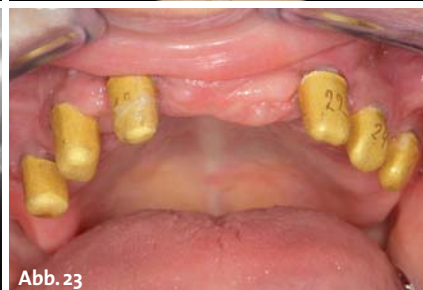

Abb. 23

Abb. 20: Hochglanzpolierte Zirkonoxid-Patrizen für den Unterkiefer, in A3 eingefärbt. – **Abb. 21:** Spannungsfreier Modellguss (UK) mit Kontrollschlüssel für Bisslage und -höhe. – **Abb. 22:** Röntgenkontrollaufnahme der final eingeschraubten Abutments. – **Abb. 23:** Verklebte Primärteile mit aufgesteckten Galvano-Sekundärteilen.

Meistermodell wurde das Gerüst auf einen spannungsfreien Sitz hin kontrolliert und mit einem Bisschlüssel aus Pattern Resin Bisslage und -höhe überprüft. Das erspart unliebsame Überraschungen bei der intraoralen Eingliederung (Abb. 22–23).

ANZEIGE

14 JAHRE
6,0 x 5,7mm

28
YEARS OF CLINICAL USE
SINCE 1985
SHORTEST IMPLANTS
LONGEST HISTORY

4,0 x 5,0mm
5,0 x 5,0mm
6,0 x 5,0mm
4,5 x 6,0mm
5,0 x 6,0mm
6,0 x 5,7mm

Seit 1985 » Einfach. Berechenbar. Wirtschaftlich.

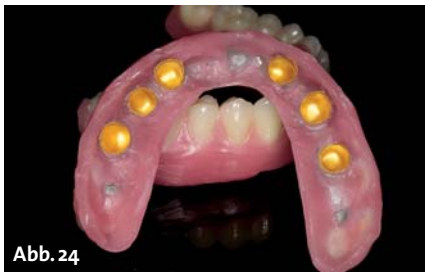

Abb. 24

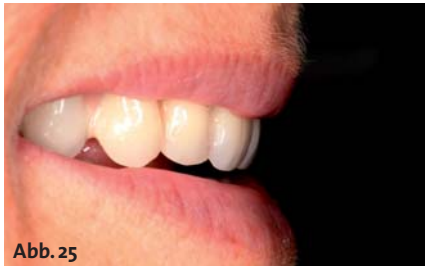

Abb. 25

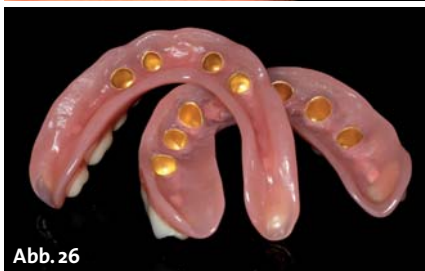

Abb. 26

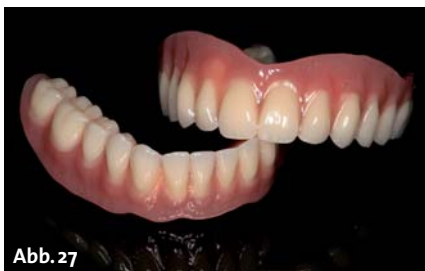

Abb. 27

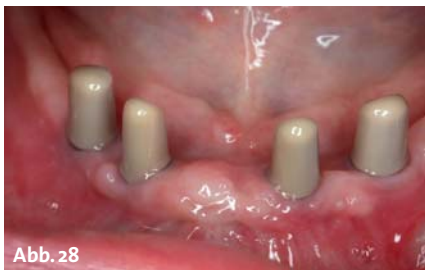

Abb. 28

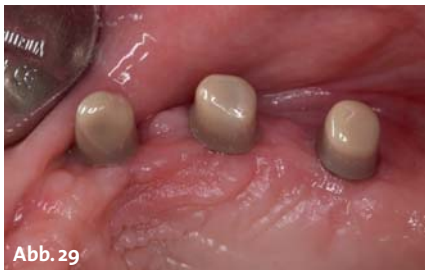

Abb. 29

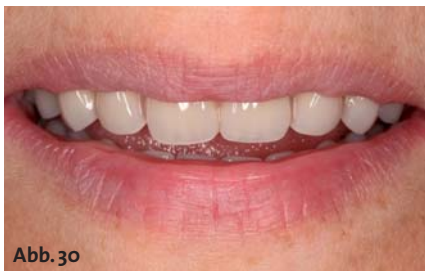

Abb. 30

Abb. 24: Wachsaufstellung mit Matrizen (von basal) für die Ästhetikanprobe. – **Abb. 25:** Abschließende Ästhetikanprobe. – **Abb. 26:** Fertige Konusprothesen für den Unter- und Oberkiefer (von basal) ... – **Abb. 27:** ... und von frontal mit Gingivaanteil. – **Abb. 28:** Reizfrei adaptierte Abutments mit Patrizen im Unterkiefer ... – **Abb. 29:** ... und ebenso im Oberkiefer aufgrund ihrer individuellen Ausformung. – **Abb. 30:** Harmonisches Zusammenspiel von Inzisalkanten und Lippenbild.

Fertigstellung der Prothetik

Mit entsprechenden Einbringhilfen zur exakten Ausrichtung verschraubte der Zahnarzt die individuellen Abutments mit den Implantaten und zementierte darauf die Patrizen aus Zirkonoxid. Setzt man dazu bereits die Galvanokappen auf, lassen sich die Zementüberschüsse einfacher und ohne Beschädigung der hochglanzpolierten Zirkonoxidoberflächen der Primärstruktur entfernen.

Anschließend wurde das Tertiärgerüst intraoral nach dem Weigl-Protokoll im passiv fit mit den Galvanosekundärteilen verklebt. Für die folgende Ästhetikeinprobe wurden die Prothesenzähne in Wachs auf dem Gerüst aufgestellt. Das Gerüst wurde opakert und darauf die hohlgeschliffenen Prothesenzähne unter ständiger Kontrolle am Vorwall einpolymerisiert. Nach dem Finishing der Prothese konnte die Versorgung eingesetzt werden, eine okklusale Adjustierung war aufgrund der exakten Kieferrelationsbestimmung nicht notwendig (Abb. 24–30).

Fazit

Die Beratungs- und Entscheidungsphase der Patientin zog sich über einen Zeitraum von annähernd zwei Jahren hin. Dieser Umstand lässt beispielhaft erkennen, dass ein implantatchirurgischer Eingriff bzw. eine implantatprothetische Versorgung einen Überzeugungsprozess mit vertrauensvoller Beratung voraussetzt. Zeit, die – wie in diesem Fall – von allen Seiten lohnenswert investiert wurde.

Herausnehmbare Konusprothesen sind keinesfalls nur Arbeiten „zweiter Wahl“, denn ein festsitzender, implantatgetragener Zahnersatz ist nicht in jedem Fall realisierbar. Die Gründe hierfür können in der klinischen Situation oder in der anamnestischen Gesamtkonstitution des Patienten liegen. Vor allem umfangreiche Resorptionen der oralen Hart- und Weichgewebe machen herausnehmbare Lösungen unverzichtbar, wenn augmentative Maßnahmen nicht gewünscht sind. In solchen Fällen ist eine Konusprothese eine dankbare Alternative. Hygienefreundlichkeit und unkomplizierte sowie kostengünstige Reparaturen sind weitere Vorzüge, die besonders von älteren Patienten sehr geschätzt werden, ein Aspekt, der bei der aktuellen Bevölkerungsentwicklung immer wichtiger werden wird. ■



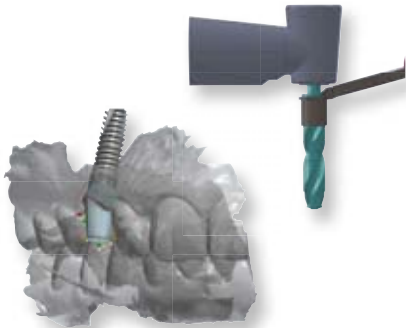
■ KONTAKT

Dr. med. dent. Ante Majic-Todt
Bleichenpfad 9, 26316 Varel

Dr. med. dent. Gerrit Günther
Elisabethstraße 7, 26954 Nordenham

ZTM Fabian Zinser
Zinser Dentaltechnik GmbH
Rademoorweg 7, 27612 Loxstedt





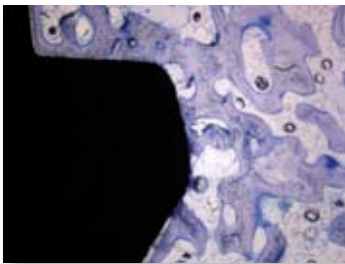
INNOVATIV.

Ob navigierte Implantation mittels Guided-Surgery, digitale Abformung oder die Herstellung von individuellen Abutments mit CAD/CAM Verfahren. Die Zukunft beginnt jetzt – mit alphatech®.



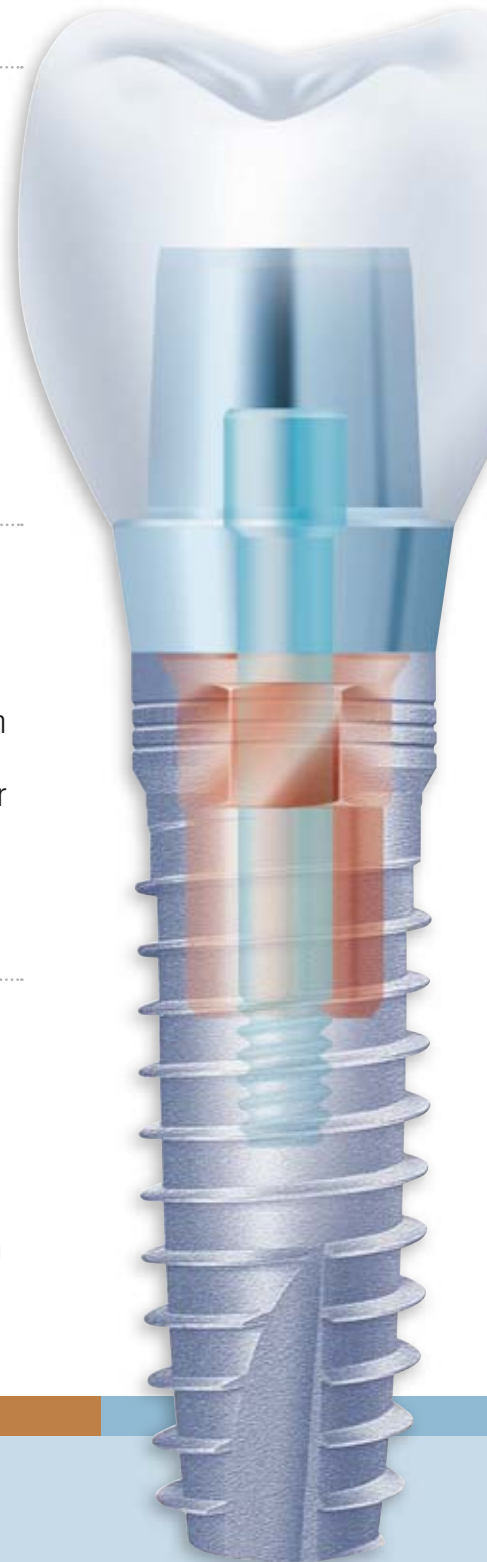
EINFACH.

Vom übersichtlichen OP-Tray mit allen benötigten Komponenten bis zum kompletten Spektrum an Versorgungsmöglichkeiten. Überflüssiges hat hier keinen Platz.



SICHER.

Sicherheit bietet das alphatech® System in allen Bereichen. Von der BONITex® Oberfläche, über Bohrer mit Tiefenstops bis hin zu einer separaten Schraube für alle prothetischen Aufbauten.



FreeTel: 0800 - 1500055

FreeFax: 08000 - 400044

www.alphatech-implantate.de

alphatech@henryschein.de