

# Minimalinvasiv trotz stark reduziertem Knochenangebot bei Zahnarztphobie

Die kaufunktionelle prothetische Versorgung des zahnlosen Kiefers ist ohne Implantatverankerung kaum mehr befriedigend lösbar. Dabei muss die fehlende Prothesenstabilität durchaus als mögliche Ursache einer Mangelernährung betrachtet werden, mit der daraus resultierenden erhöhten Morbidität und Mortalität.<sup>1,2</sup> Durch die Stabilisierung der Prothese mithilfe von Implantaten kann die Kaufunktion und damit die Nahrungsaufnahme deutlich verbessert werden.

Dr. Dr. Rainer Fangmann, M.Sc., ZTM Fabian Zinser

■ Die Versorgung des atrophien Kiefers mit Implantaten allein gilt aufgrund von Langzeitstudien als erfolgreiches Standardverfahren.<sup>3-6</sup> Das Konzept der anguliert gesetzten Implantate und deren anschließende funktionelle Sofortversorgung ist in vielfacher Hinsicht interessant. Es ist ein patientenfreundliches Verfahren, das seine klinische Praktikabilität und Praxistauglichkeit „seit 1993 über mehrjährige Studien (...) allein in den Malo-Kliniken mit über 15.000 dokumentierten Fällen“<sup>7</sup> bewiesen hat.

## Anamnese des Patientenfalls

Es handelte sich um eine 49-jährige Patientin mit feststehendem Zahnersatz im Oberkiefer. Im Unterkiefer standen nur noch zwei Wurzelreste im 4. Quadranten als Reste einer über zwei Teleskopkronen befestigten Unterkiefertotalprothese (Abb. 1). Die Patientin war Nichtraucherin und bezeichnete sich selbst als Angstpatientin. Anamnestisch war zu berichten, dass der Zahnverlust in der Molarenregion bereits mit Anfang Zwanzig begann. Im Weiteren wünschte die Patientin „irgendwie Zahnersatz, der sich nicht bewegt“. In ihrer Verzweiflung suchte die Patientin mehrmals zahnmedizinischen Rat und erhielt mehrfach nachfolgende Antworten: „Bei ihnen ist nichts mehr machbar“ oder „Es wird ein Gutachter benötigt – Entscheidung – Knochenaufbau?“. Eine Augmentation schied für die Patientin aufgrund ihrer Zahnarztphobie aus. Zudem erschien der Patientin das Behandlungsprozedere vom operativen und zeitlichen Rahmen her als zu ausgedehnt. Diese Patientin wünschte eine minimalinvasive Behandlung mit rascher Genesung, geringen postoperativen Beschwerden und einer möglichst schnellen Wiederherstellung ihrer Gesellschaftsfähigkeit. Ferner gehörte diese Patientin zu den fünf Prozent der Patienten, die an einer echten Zahnarztphobie leiden.<sup>8</sup>

## Vorstellung des SmartFix™-Konzepts

Der Patientin wurde das SmartFix™-Konzept als Lösungsvorschlag angeboten. Dieses Konzept ist ein effizientes und zeitsparendes implantatprothetisches Verfahren zur Sofortversorgung von zahnlosen Patienten auf vier Implantaten mit verschraubten Restaurationen

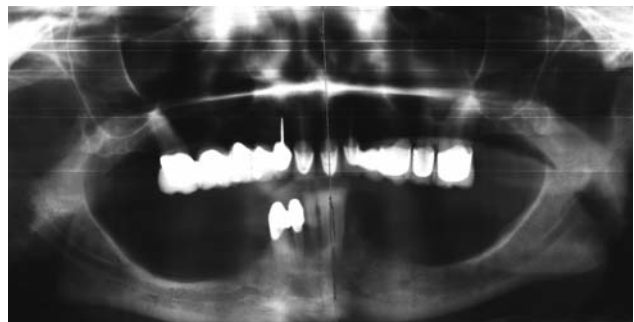


Abb. 1: Präoperatives OPG vier Jahre vor Implantatinsertion.

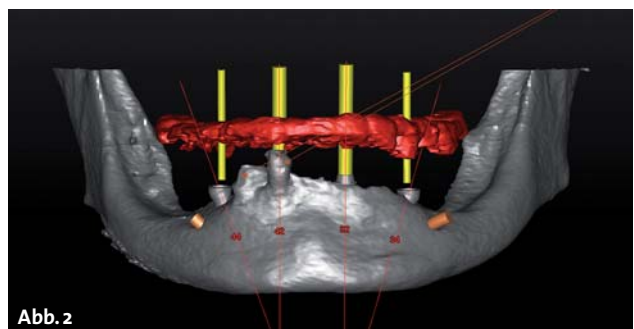


Abb. 2

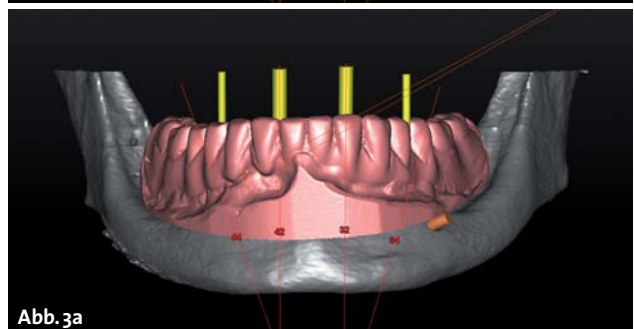


Abb. 3a

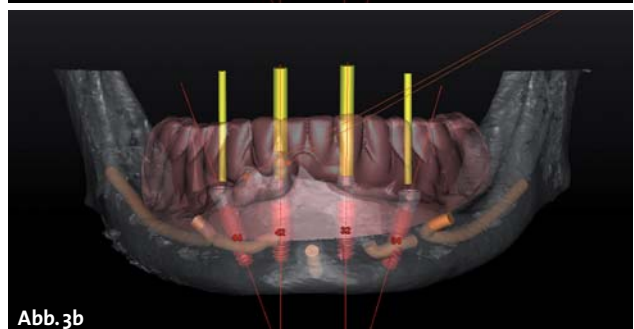


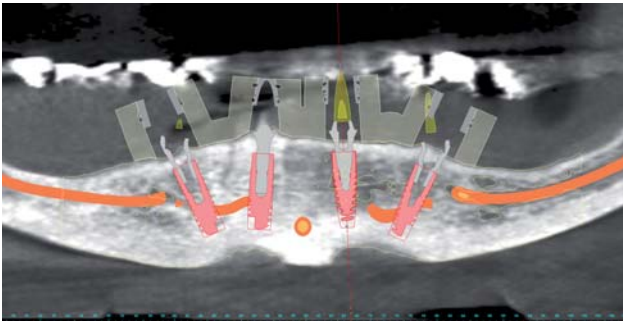
Abb. 3b

Abb. 2: Sementierter und geplanter Datensatz. – Abb. 3a und b: Gematchtes Situationsmodell in der Planungssoftware (a) und transparent gestelltes (b).

## 6,6 Millimeter – 100% ANKYLOS®



- Das kurze ANKYLOS® 6,6 mm Implantat ist **bei eingeschränkter vertikaler Knochenhöhe** indiziert.
- ANKYLOS® 6,6 **kann vertikale Knochenaugmentation vermeiden** und senkt dadurch die Behandlungsdauer und -kosten.
- Wie alle ANKYLOS® Implantate besitzt es die **einzigartige form- und kraftschlüssige konische TissueCare-Verbindung**, die Mikrobewegungen zwischen Implantat und Abutment vermeidet.
- Die TissueCare-Verbindung ist Teil des ANKYLOS® TissueCare-Konzepts, das **für langfristig stabiles Hart- und Weichgewebe** steht.



**Abb. 4:** Virtuelle Implantatpositionierung nach dem SmartFix™-Konzept.

in Form von Brücken oder Stegen. Das Prinzip dieses Konzeptes geht auf die Arbeitsgruppe um Paulo Malo und den Biomechaniker Bob Rangert zurück.<sup>9,10</sup> Die Vorteile des Konzeptes liegen in der Umgehung kritischer anatomischer Bereiche, wie z. B. im Unterkiefer die Nervenverläufe und deren Austrittspunkte mithilfe von schräg gesetzten Implantaten. Es wird ein stabiler Sitz des Zahnersatzes durch eine Vergrößerung der prothetischen Unterstützungsfläche erzielt. Die angulierten Implantate dehnen das prothetische Polygon nach distal aus und der ortsständige Knochen wird optimal ausgenutzt. Aufgrund der form- und kraftschlüssigen Tissue-Care-Konusverbindung kann beim ANKYLOS C/X® Implantatsystem subkrestal gesetzt werden.<sup>11</sup> Dieses kommt dem SmartFix-Konzept zugute, denn beim angulierten Implantatinsertieren liegt die distale Implantatschulter stets unter Knochenniveau.

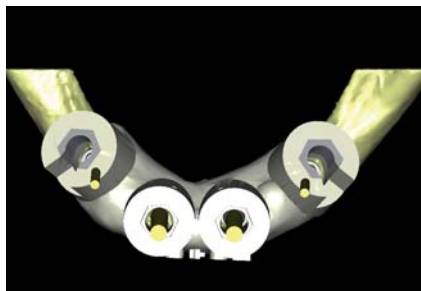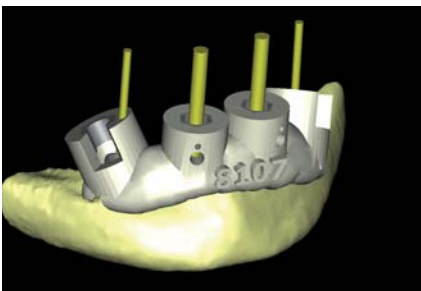
## Planungsphase

Nach der digitalen Übermittlung der DVT-Daten aus der chirurgischen Praxis an das zahntechnische Labor erfolgten die Konvertierung und Segmentierung des DICOM-Datensatzes durch die Software (SimPlant®, Materialise Dental GmbH, Deutschland; Abb. 2). In diesem Zuge erfolgte die Darstellung der N. alveolaris beidseits und das virtuelle Extrahieren der beiden noch vorhandenen Wurzelreste zur Darstellung der zu erwartenden Extraktionsalveolen. Mittels des Optical Scan Moduls wurde ein konventionelles Situationsmodell der Ausgangssituation digitalisiert und in den Planungsdatensatz eingelesen (Abb. 3). Die notwendige Referenzierung erfolgte anhand der noch vorhandenen Zähne. Diese Vorgehensweise ermöglicht es, vollständig auf eine Bariumsulfat-Scanprothese zu verzichten und somit nicht nur eine Behand-

lungssitzung einzusparen, sondern auch die Gesamtkosten zu senken. Die im DVT fehlenden Zähne wurden in diesem Fall über das Modell der Ist-Situation – mit der vorhandenen herausnehmbaren Prothese – digitalisiert. Sollte die aktuelle Versorgung jedoch in ästhetischer oder funktioneller Hinsicht insuffizient sein, kann ebenfalls mit einem digitalen oder analogen Wax-up gearbeitet werden.

Unser Planungskonzept im Team sieht vor, dass die Zahn-technik eine prothetische Vorabplanung erarbeitet. Hierbei werden die Implantate unter prothetischen Gesichtspunkten positioniert und mit realistischen Abutments versehen. Hierfür bietet die verwendete Software originalgetreue STL-Daten für eine Vielzahl der am Markt befindlichen Implantatsysteme an. Innerhalb der Software lässt sich die Planung sowohl als errechnetes dreidimensionales Bild als auch in verschiedenen zweidimensionalen Schnittbildern anschauen. Im Anschluss trifft sich das Team aus chirurgischem und prothetischem Implantologen und Zahntechniker per Onlinesitzung (Teamviewer) zur Verfeinerung des Planungsvorschlages. Gemeinsam kann so eine optimale Planung erfolgen, indem sowohl der chirurgischen als auch der prothetischen Sichtweise Augenmerk geschenkt wird. Ferner ist allen Teammitgliedern von Anfang an der gesamte Workflow bekannt und alle Teammitglieder adaptieren gemeinsam den Therapieplan. Die dreidimensionale Planung schafft so einen chirurgisch und prothetisch vorhersagbaren Behandlungsablauf, der aus unserer Sicht alternativlos ist. Aufgrund der vorhandenen Knochensituation und den Extraktionsalveolen wurde die virtuelle Implantatpositionierung durchgeführt (Abb. 4). Dieses Konzept sieht die Abwinkelung der distalen Implantate um bis zu 30 Grad vor, mit dem Ziel, das prothetische Stützfeld zu vergrößern. Die initiale Angulation der Implantate gleichen speziell entwickelte, angulierte Abutments aus.

Nach Extraktion der Wurzelreste erfolgt die vollständig schienengestützte Implantation über die stereolithografisch gefertigte Bohrschablone (ExpertEase™; Abb. 5 und 6). Diese Schiene weist einen definitiven Tiefenstopp auf und ermöglicht dem chirurgischen Implantologen, alle Schaftlochbohrungen sowie die Aufbereitung des Bohrstollens navigiert durchzuführen. Ferner ist das Inserieren des Implantates durch den entsprechenden Guide möglich (Abb. 7). Die Genauigkeit der stereolithografisch gefertigten Übertragungsschablonen ist anderen Verfahren überlegen. Gerade im Hinblick auf Sofortversorgungen hat sich diese Verfahrenstechnik bewährt.<sup>12</sup>



**Abb. 5:** Virtuell geplante Bohrschablone von vestibulär. – **Abb. 6:** Virtuell geplante Bohrschablone von okkusal. – **Abb. 7:** Guide auf dem Stereolithografiemodell.

# Entdecken Sie die Vorteile von ATLANTIS™ ISUS

– der Maßstab für CAD/CAM-Suprastrukturen

Erhältlich für  
alle gängigen  
Implantatsysteme

DENTSPLY Implants ermöglicht mit **ATLANTIS™** die patientenindividuelle CAD/CAM-Lösung für alle gängigen Implantatsysteme.

**ATLANTIS™ Abutments** bietet Dentallaboren und Zahnärzten hochwertige zementierte und verschraubte Lösungen an.

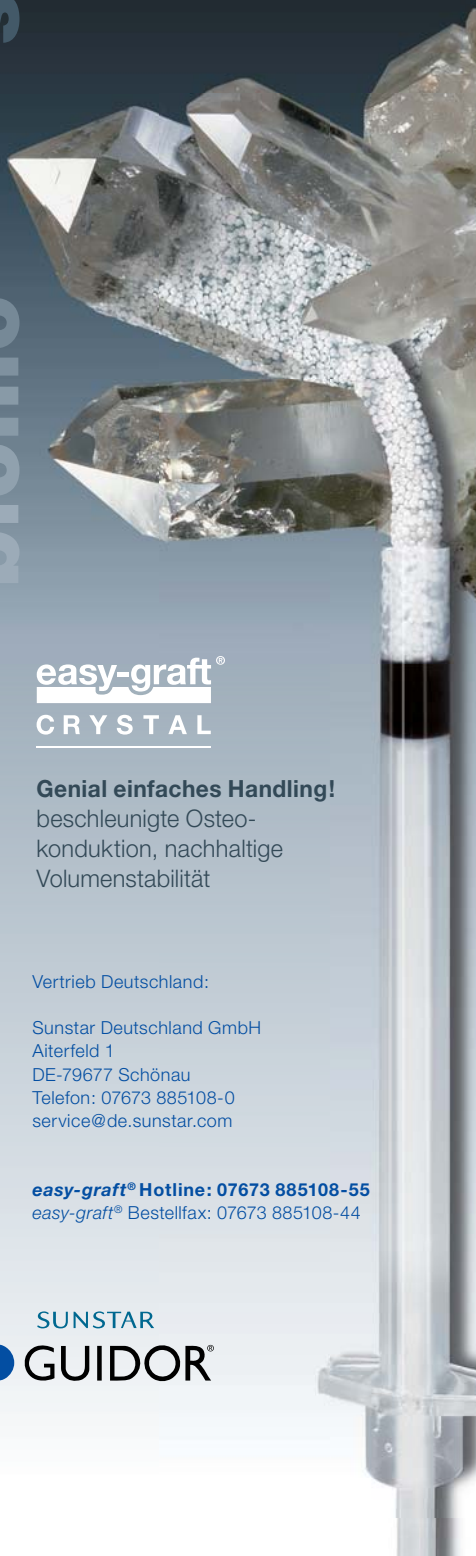Durch die Einführung von **ATLANTIS™ ISUS** ist nun ein umfassendes Sortiment an Suprastrukturen für okklusal verschraubte Brückenkonstruktionen verfügbar. Mit dem festsitzenden und herausnehmbaren Zahnersatz auf Implantaten können teilbezahnte und zahnlose Kiefer versorgt werden.

**ATLANTIS™ ISUS weist die folgenden Vorteile auf:**

- Präzision für spannungsfreien Sitz
- Erhältlich für alle gängigen Implantatsysteme
- Große Flexibilität in der Therapie- und Designauswahl
- Einfacher und effizienter Online-Bestellvorgang

Weitere Informationen zu **ATLANTIS™ Abutments** und **ATLANTIS™ ISUS** erhalten Sie bei Ihrem zuständigen DENTSPLY Implants Außendienstmitarbeiter oder unter

[www.atlantisdentsply.de](http://www.atlantisdentsply.de)



**easy-graft®**  
CRYSTAL

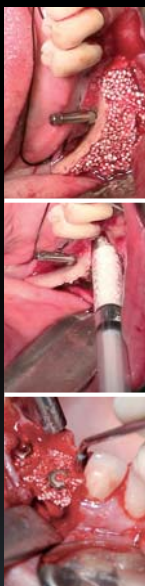**Genial einfaches Handling!**

beschleunigte Osteo-  
konduktion, nachhaltige  
Volumenstabilität

Vertrieb Deutschland:

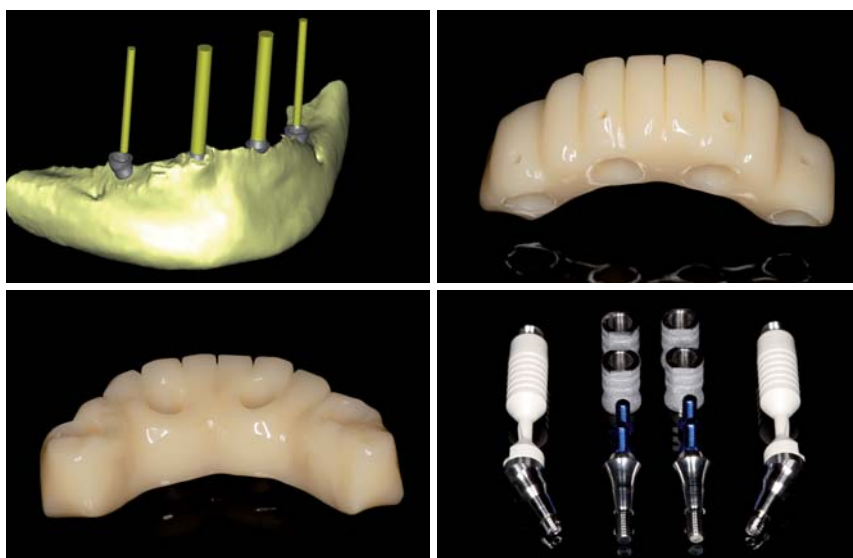
Sunstar Deutschland GmbH  
Aiterfeld 1  
DE-79677 Schönau  
Telefon: 07673 885108-0  
service@de.sunstar.com

**easy-graft® Hotline: 07673 885108-55**  
easy-graft® Bestellfax: 07673 885108-44



easy-graft®CRYSTAL

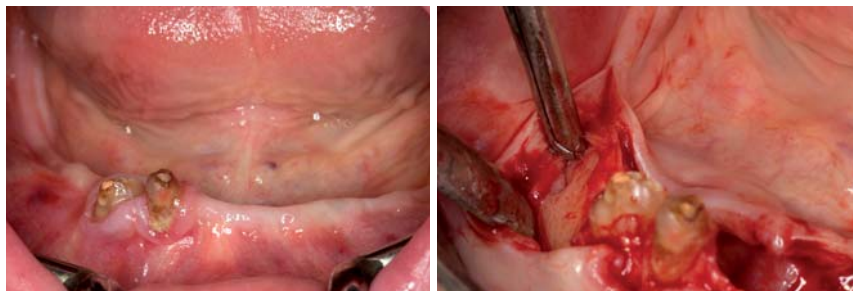
ANZEIGE



**Abb. 8:** Digital Immediate Smile Modell aus Abutmentniveau. – **Abb. 9 und 10:** Gefrästes und poliertes Provisorium von vestibulär und oral. – **Abb. 11:** Gestrahlte Retentionskappen und die verwendeten Basisaufbauten.

**Digitales Provisorium**

Mit dem Digital Immediate Smile Model (Materialise Dental) ist es erstmals möglich, die aus der Planung stammenden Daten als offenen STL-Export zu erhalten. Neben der Information über die Position der Implantate und den dazugehörigen Abutments (Abb. 8) enthält der STL-Export auch etwaig gematchte Optical Scan-Modelle. Diese können mit vielen CAD-Programmen weiterverarbeitet werden. Zudem wird dem zahntechnischen Labor ermöglicht – ohne den von anderen Techniken auferlegten Zeitdruck – präoperativ ein Sofortprovisorium zu erstellen. In diesem Fall wurden die STL-Daten in die CAD-Software Modellier (Zirkonzahn®) geladen. Die Modellation des Provisoriums in Form und Funktion erfolgte anhand des Situationsscans. Die verwendeten Retentionskappen für das verwendete Implantatsystem wurden virtuell in der CAD-Software hinterlegt und mit einem zusätzlichen Spacer versehen. Das Sofortprovisorium wird nach dem chirurgischen Eingriff in Passive-Fit-Technik<sup>13</sup> intraoral verklebt, um etwaige Abweichungen der Implantatachse und -tiefe auszugleichen und eine Spannungsfreiheit zu gewährleisten.<sup>14</sup> Durch die Extraktion der Wurzelreste und das notwendige Glätten des Kieferkammes verlangt das genaue Bestimmen der zu erwartenden postoperativen gingivalen Verhältnisse nach einen intensiven Erfahrungsaustausch im Behandlungsteam. Das Sofortprovisorium wurde auf einer fünfschigen Fräsmaschine (M5 Zirkonzahn®) aus Temp Premium (Zirkonzahn®) gefertigt und poliert. Dieser Hochleistungskunststoff eignet sich aufgrund seiner spezifischen Materialeigenschaften gerade zur Herstellung von implantatgetragenen Langzeitprovisorien (Abb. 9 und 10). Die Retentionskappen wurden mit 120 µm Aluminiumoxid zur Retentionsvergrößerung gestrahlt (Abb. 11).



**Abb. 12:** Klinische Ausgangssituation. – **Abb. 13:** Darstellung des Austrittspunktes der Nervus mentalis.

# Mit minimalem Aufwand. Zu maximalem Output.

# This is



**iSy ist Rock 'n' Roll:** schnell und direkt. Mit nur drei Implantatlängen in drei Durchmessern sowie einer Minimalsausstattung an Instrumenten und einem reduzierten Bohrprotokoll geht iSy den effizienten Weg. Der digitale Workflow eröffnet neue prothetische Dimensionen und schafft Freiräume, die Sie für andere Dinge nutzen können. Erwarten Sie besondere Effizienz.

**3 Implantat-Sets (1/2/4 Implantate)**  
**3 Durchmesser (3,8/4,4/5,0 mm)**  
**3 Längen (9/11/13 mm)**

**Inhalt Implantat-Set**

- Einpatienten-Formbohrer
- 1/2/4 iSy Implantate mit vormontierter Implantatbasis
- Gingivaformer
- Multifunktionskappen



Videotutorial  
ansehen

[www.isy-implant.com](http://www.isy-implant.com)

CAMLOG Vertriebs GmbH Maybachstraße 5  
D-71299 Wimsheim Telefon 07044 9445-100



Einzelpreis Implantat im 4er-Set

**€ 99,-**

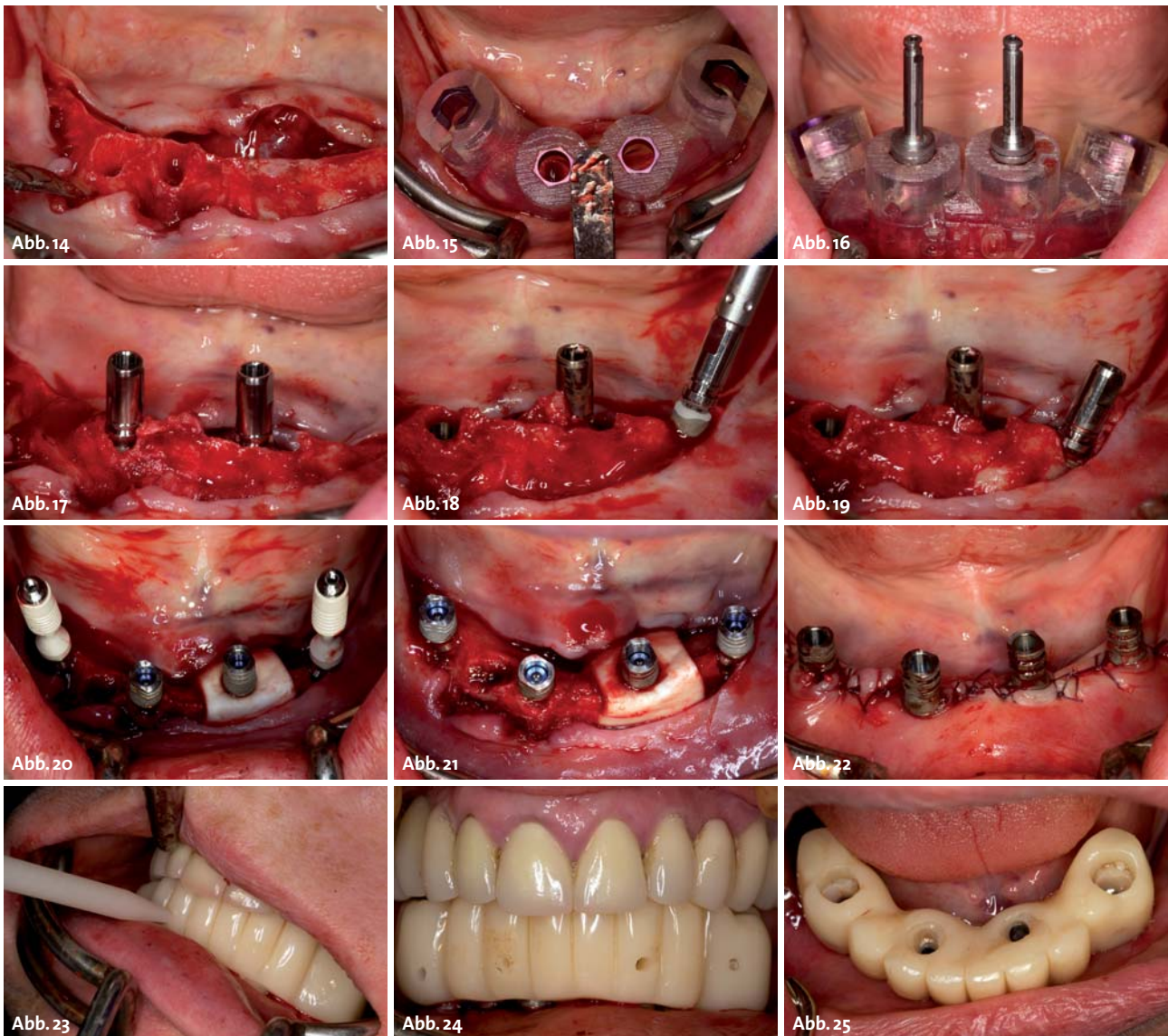
zzgl. gesetzlicher MwSt.

**Jetzt einsteigen!**

## Zahn- und implantatchirurgische Behandlung

In lokaler Anästhesie mit einem typischen Infiltrationsanästhetikum wurde zunächst intravenös unmittelbar präoperativ das Antibiotikum<sup>15</sup> Clindamycin 600 mg gegeben. Diese Antibiose wurde für sechs Tage postoperativ fortgeführt. Die Abbildung 12 zeigt die klinische Ausgangssituation. Zunächst wurde der Mukoperiostlappen vestibulär als auch lingual passend zu der erstellten Schablone unter Darstellung der Austrittspunkte der Nervi mentales präpariert (Abb. 13). Nun erfolgte die vorsichtige Entfernung der nicht erhaltungswürdigen Zahnwurzelreste 44 und 43 (Abb. 14). Nach Einsetzen der Bohrschablone (Abb. 15) wurden in Position 32 und 42 jeweils Implantate der Länge 11 mm (Durchmesser 3,5 mm) inseriert (Abb. 16 und 17). Im nächsten Schritt erfolgte die Inserierung der angulierten Implantate mit gleicher Länge und Durchmesser (Abb. 18 und 19). Sämtliche Bohrspäne wurden akribisch asserviert. In den Positionen 32

und 42 wurden ANKYLOS® Balance Basisaufbauten schmal mit 15 N/cm sowie die abgestrahlten Retentionskappen mit 25 N/cm eingebracht. Im nächsten Schritt wurden die angulierten Basisaufbauten mithilfe des virtuell geplanten Interimzahnersatzes ausgerichtet und ihren spezifischen Vorgaben entsprechend fixiert (Abb. 20). Anschließend wurden die leeren Alveolen und Knochendefekte mit dem gewonnenen autologen partikulären Material verfüllt. Zudem wurde zirkulär auf der oralen Seite um die Implantatschulter des Implantates Regio 32 augmentiert. Das Augmentat wurde mit einer resorbierbaren Kollagenmembran (PARASORB RESODONT®, RESORBA Medical GmbH), die über den Basisaufbau fixiert wurde, gesichert. Nach Einbringen aller Basisaufbauten und der dazugehörigen Retentionskappen erfolgte der typische Naht-Wund-Verschluss mit Einzelknopfnähten des resorbierbaren Nahtmaterials (Abb. 21). Danach wurde der Interimzahnersatz eingegliedert und in Okklusion gebracht. In dieser Position wurden die



**Abb. 14:** Zustand nach Entfernung der Wurzelreste. – **Abb. 15:** Einsetzen der Bohrschablone. – **Abb. 16:** Bis zum Anschlag geführte Pilotbohrer. – **Abb. 17:** Insetierte Implantate. – **Abb. 18:** Insertion des angulierten Implantates. – **Abb. 19:** Gesetztes anguliertes Implantat. – **Abb. 20:** Eingebrachte Basisaufbauten und Retentionskappen auf den Implantaten 32 und 42. – **Abb. 21:** Sämtliche Retentionskappen in situ. – **Abb. 22:** Zustand nach Wundverschluss. – **Abb. 23:** Fixation der Retentionskappen über ein selbsthärtendes kaltpolymerisierendes Paste-Paste-Kartuschensystem in Okklusion. – **Abb. 24:** Provisorischer Zahnersatz in Okklusion. – **Abb. 25:** Provisorischer Zahnersatz in situ vor Verschluss der Schraubenkamme.

# 9



MONAT

„JETZT DAUERT ES NICHT MEHR LANGE!“





**systems®**  
Zirkolith® Implants

ANZEIGE

## Z-Systems Zirkolith® – das Keramik-Implantat mit Erfolgsgarantie\*

- ✓ Die sichere, höchst biokompatible, ästhetische Alternative zu Titanimplantaten
- ✓ Natürlich weiss, metallfrei



### Für Patienten mit höchsten Ansprüchen

- ✓ CSR\*\* von 98 %
- ✓ Mehr als 12 Jahre Erfahrung
- ✓ Mehr als 27 000 erfolgreich gesetzte Implantate

Implantologen, die den Unterschied machen können

\* Ersatz des Implantats + 500€ pauschal für die Versorgung  
Detaillierte Garantiebestimmungen siehe [www.z-systems.biz](http://www.z-systems.biz)

\*\* Compound survival rate Zirkolith® / Evo Rapide / SLM®

[www.z-systems.biz](http://www.z-systems.biz)

**systems®**  
Zirkolith® Implants

**Z-Systems GmbH**  
Lornsenstrasse 48 :: 24105 Kiel  
Telefon 01802 700 747  
[support@z-systems.de](mailto:support@z-systems.de)  
[www.z-systems.biz](http://www.z-systems.biz)



Retentionskappen über ein selbsthärtendes fluoreszierendes kaltpolymerisierendes Paste-Paste-Kartuschensystem (VOCO Structur 2 SC/QM) mit dem computerdesigneten Provisorium fixiert (Abb. 22). Anschließend wurde der Interimszahnersatz extraoral versäubert und in der Mundhöhle refixiert (Abb. 23 und 24). Der Verschluss der Schraubenkanäle (Abb. 25) erfolgte mit Kunststoff. Zum Abschluss wurde die erforderliche radiologische Kontrolluntersuchung durchgeführt.

### Zusammenfassung

„Das Konzept der anguliert gesetzten (distalen) Implantate und anschließender funktionellen Sofortversorgung“<sup>16</sup> ist ein Verfahren, das seine klinische Anwendbarkeit und Praxistauglichkeit bereits seit einer Dekade basierend auf verschiedenen Implantatsystemen gezeigt hat. Die heute möglichen digitalen Arbeitsabläufe vom DVT über die 3-D-Planungssoftware, den knochengetragenen Übertragungsschablonen und ihren in diesem Zusammenhang möglichen zahntechnischen Leistungen bieten den Patienten die Gelegenheit, mit nur einem präoperativen Behandlungstermin – nämlich der DVT-Aufnahme – und dem operativen Behandlungstermin die vollständige Rehabilitation. Die Vorteile dieses digitalen Workflows liegen darin, dass limitierende anatomische Strukturen erkannt werden können und damit Läsionen reduziert werden. Zudem kann das gesamte verbleibende Knochenvolumen bestimmt werden, wodurch es möglich wird, die für die spätere prothetische Rekonstruktion vorteilhafteste und günstigste Implantatposition dreidimensional zu finden. Es verkürzen sich die Operationsinvasivität und -zeit sowie der Zeitaufwand für die prothetische Versorgung deutlich. Dieses Konzept verlangt nach ausgezeichneten chirurgischen Fähigkeiten. Zudem sind sehr gute Kenntnisse in der 3-D-Diagnostik und 3-D-Planung für die geführte Chirurgie und die daraus resultierende Prothetik aufseiten des Operateurs und beteiligten Zahntechnikers als Behandlungsteam zwingend notwendig.

Die resultierenden Vorteile sind vielfältig: Es ist ein einzeitiges operatives Vorgehen gegebenenfalls in Allgemeinanästhesie möglich. Zusätzlich ergibt sich durch die digitale Planung eine gute Vorhersagbarkeit des Endergebnisses. Eine festsitzende sofortbelastete Suprakonstruktion am Operationstag mit reduzierter Implantatanzahl unter Vermeidung ausgedehnter augmentativer Maßnahmen ist erzielbar. Folglich ist eine vollständige Gesellschaftsfähigkeit ab der ersten Minute postoperativ gegeben. Insgesamt zeigt sich eine hohe Wirtschaftlichkeit bei guter Voraussagbarkeit und hoher Akzeptanz auf Patientenseite. ■



### KONTAKT

**Dr. med. Dr. med. dent. Rainer Fangmann, M.Sc. Implantologie**  
Gesundheitszentrum St. Willehad  
Luisenstraße 28  
26382 Wilhelmshaven  
[drfangmann@gmx.de](mailto:drfangmann@gmx.de)  
**[www.Implantologie-WHV.de](http://www.Implantologie-WHV.de)**



**ZTM Fabian Zinser**  
Zinser Dentaltechnik GmbH  
Rademoorweg 7  
27612 Loxstedt  
[fz@zinser-dentaltechnik.de](mailto:fz@zinser-dentaltechnik.de)  
**[www.zinser-dentaltechnik.de](http://www.zinser-dentaltechnik.de)**

# Gleicher Implantatkörper, mehr Versorgungsmöglichkeiten.

---

Konzipiert für maximale  
Weichgewebserhaltung.

---

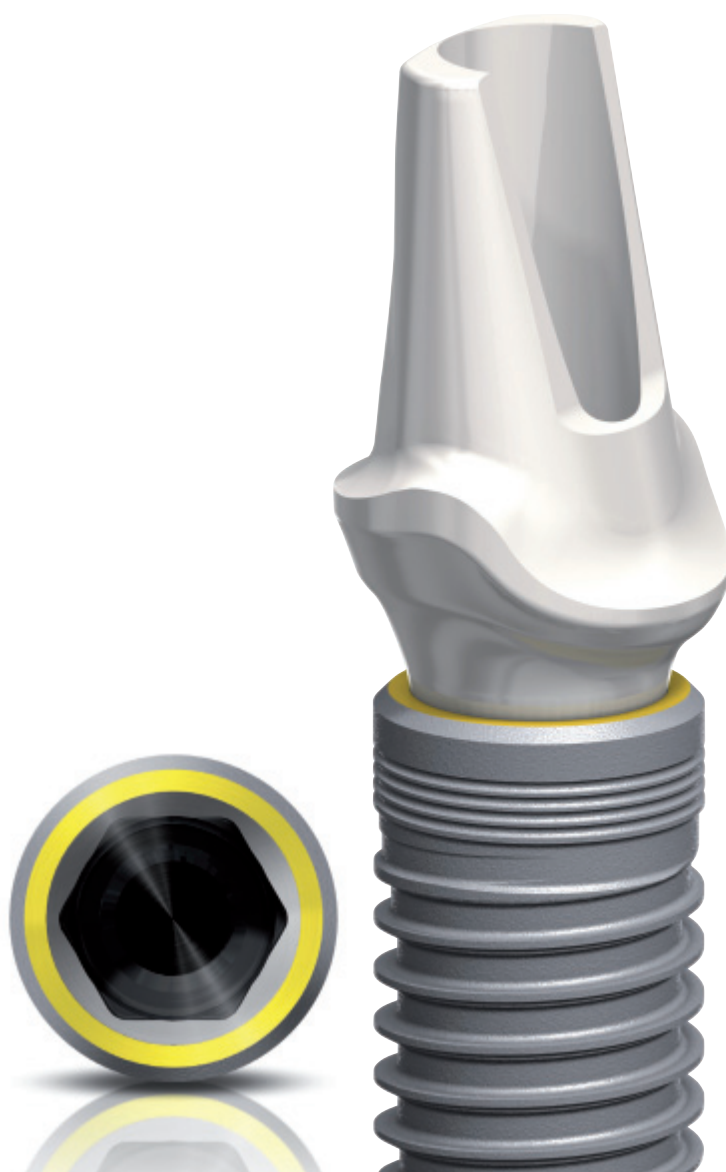Mit konischer Innenverbindung und  
integriertem Platform Switching.

---

Klinisch erprobter und bewährter  
wurzelförmiger Implantatkörper.

NEU

Jetzt auch mit 0,75 mm  
maschinierter Schulter



**NobelReplace Conical Connection** – Erweitern Sie Ihr Prothetikangebot und profitieren Sie gleichzeitig von den Vorteilen des klinisch bewährten NobelReplace Tapered Implantatkörpers. Die farbkodierten chirurgischen und prothetischen Komponenten sowie das standardisierte einfache Bohrprotokoll gewährleisten leichte Anwendbarkeit und vorhersagbare Ergebnisse. NobelReplace Conical Connection wurde für den Einsatz im ästhetisch anspruchsvollen Bereich entwickelt und bietet eine stabile, passgenaue

Verbindung sowie integriertes Platform Switching. So können eine optimale Erhaltung des Weichgewebes und damit ein natürliches Aussehen gewährleistet werden. Seit 45 Jahren sind wir ein Innovator auf dem Gebiet der Zahnmedizin – wir haben die Erfahrung, Ihnen zukunftsichere und zuverlässige Konzepte für eine effektive Patientenbehandlung anbieten zu können.

**Ihr Know-how, unsere Lösungen – für das Lächeln Ihrer Patienten.**



Nobel Biocare Symposium 2014  
BMW Welt – München

26. Juni – Vorkongress mit Workshops

27./28. Juni – Symposium

[www.nobelbiocare.com/events](http://www.nobelbiocare.com/events)

Save the date!