

Erfahrungsbericht

# Sicherheit und Flexibilität in der Implantologie

**Bereits heute sind digitale Technologien aus dem zahnärztlichen Alltag nicht mehr wegzudenken. Diese Entwicklung wird sich in Zukunft weiter verstärken. Denn digitale Verfahren bieten Erkenntnisse und Therapiemöglichkeiten, die besonders in Bereichen wie der Implantologie Patienten und Zahnärzten erhöhte Sicherheit bietet. Wie eine Kombination digitaler Verfahren die Flexibilität steigert und so in schwierigen Behandlungssituationen dazu beiträgt, innovative Lösungen zu entwickeln, zeigt der folgende Beitrag aus der zahnärztlichen Praxis.**

Dr. med. dent. Gerd Frahsek/Velbert

■ **In Verbindung mit** der digitalen Volumentomografie (DVT) erlauben innovative Verfahren wie die integrierte Implantologie, Behandlungsverläufe im Vorfeld noch genauer zu planen. Der Dentalhersteller Sirona beispielsweise hat mit der integrierten Implantologie ein Verfahren entwickelt und patentiert, das CAD/CAM-Planung und Röntgendaten kombiniert und so die Abstimmung von prothetischer und chirurgischer Planung erlaubt. Die geführte Implantologie ermöglicht es, diese Planung mittels Bohrschablone sicher auf den Patienten zu übertragen. Diese Schablone kann

entweder zentral beim Hersteller gefertigt oder bei kleineren Indikationen in-house hergestellt werden. Bei implantologischen Behandlungen bieten die digitale Volumentomografie, die CAD/CAM-Technologie sowie die Herstellung von Bohrschablonen in den eigenen Räumlichkeiten große Unterstützung. Dass der Zahnarzt das Implantat selbst planen kann, erhöht die Sicherheit, dass prothetische Suprakonstruktion und Implantat optimal zusammenpassen und dass das Behandlungsergebnis funktionell und ästhetisch ausfällt. Digitale Verfahren ermöglichen dem Zahn-

arzt zudem, mehr Arbeitsschritte in der eigenen Praxis durchzuführen, um unabhängig von externen Dienstleistern Patienten schneller und kostengünstiger zu versorgen. Der folgende Patientenfall illustriert zudem, welche Vorteile die Kombination verschiedener Verfahren bei der Konstruktion einer Bohrschablone bieten kann.

## Fallbeschreibung

Eine 58-jährige Patientin kam mit Beschwerden am mit einer Teleskopkrone versorgten Zahn 14 in unsere Praxis. Auf

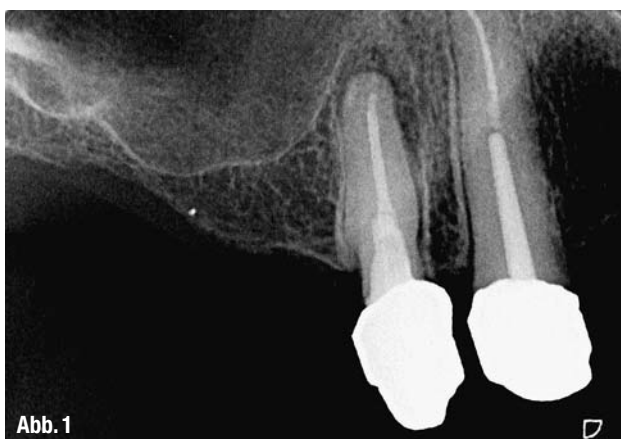

Abb. 1

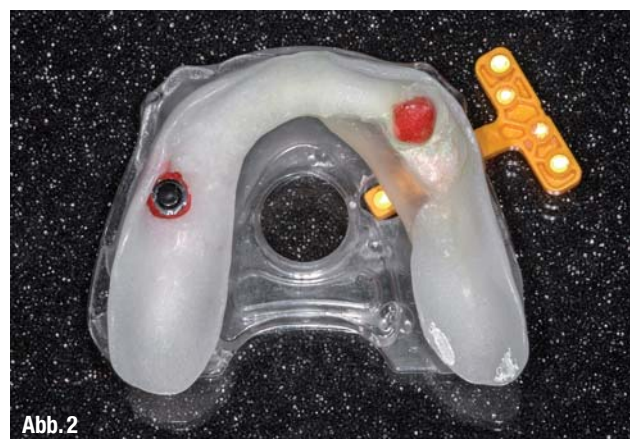

Abb. 2

▲ **Abb. 1:** Die Zahnfilmaufnahme zu Beginn der Behandlung zeigt eine größere periapikale Aufhellung. ▲ **Abb. 2:** Die Locator-Kit Retentionskappe an der Schablone sichert die Lagestabilität der schleimhautgetragenen Röntgen- und Bohrschablone. Zur doppelten Absicherung wurden die Aufbissplatte von SICAT und der Referenzkörper von CEREC Guide gleichzeitig verwendet.

# Herbst-Gratis- Rabattangebot

# 3 + 1 GRATIS

TOP Seller



**39,50 €**  
1x 5 L Kanister

**3x 5 L Kanister je Sorte kaufen  
+ 1x 5 L Kanister je Sorte gratis**

## Dentalrapid® AF Dentalrapid® AF Sensitive

Schnelldesinfektion für Flächen auf Alkoholbasis, komplett aldehyd- und phenolfrei, VAH/DGHM gelistet. Eignet sich auch hervorragend als Tränkflüssigkeit für trockene Tücher in der DryWipes Box / DryWipes Box compact. HBV/HCV/HIV/BVDV/Vakzina/H1N1/H5N1 (begrenzt viruzid): 30 Sek. / Dentalrapid® AF Sensitive 1 min. tuberkulozid, levurozid, bakterizid: konz. 1 Min.

**Bestellung direkt bei uns per Tel.: 02266-474215 / Fax: -3417  
oder bei Ihrem Dental-Depot vor Ort.**

**Weitere Herbst-Gratis-Rabattangebote  
auf unserer Website: [www.mueller-omicron.de](http://www.mueller-omicron.de)**



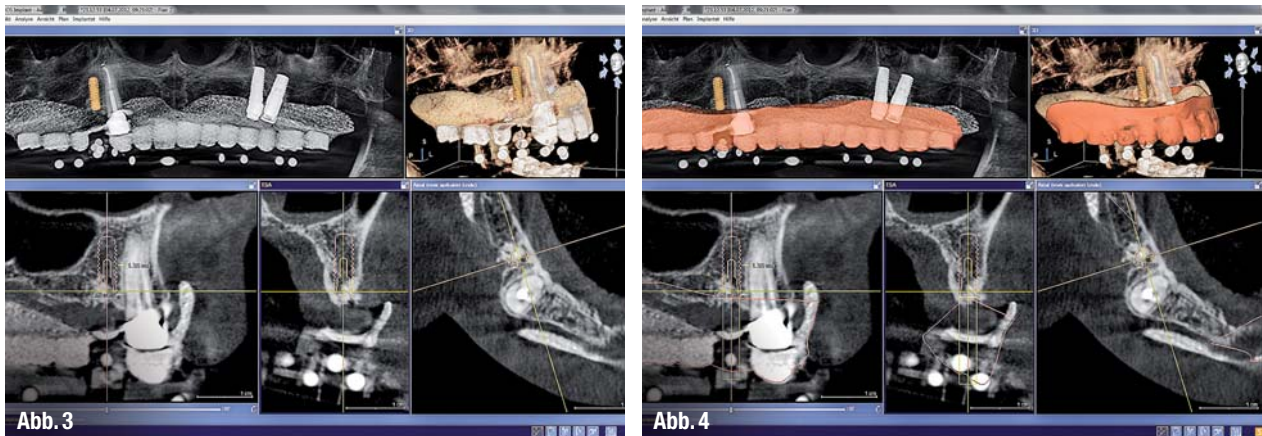
**42,50 €**  
10x 500 ml (VE)

**30x 500 ml + 10x 500 ml gratis**

Jetzt im praktischen Refillbeutel zur leichten Dosierung und Befüllung von Tuchspendersystemen und Sprühflaschen.



**müller-omicron**  
DENTAL



▲ **Abb. 3:** Anatomisch schien eine Implantation möglich, die Beurteilung der Platzierung unter die vorhandene Teleskopkrone war jedoch nicht eindeutig, da der entsprechende, röntgensichtbare Prothesenzahn aus der Schablone entfernt werden musste. ▲ **Abb. 4:** Die mit scanbarem Gips dublierte Prothese wurde in das Röntgenvolumen integriert und ermöglichte eine exakte Implantatplanung.

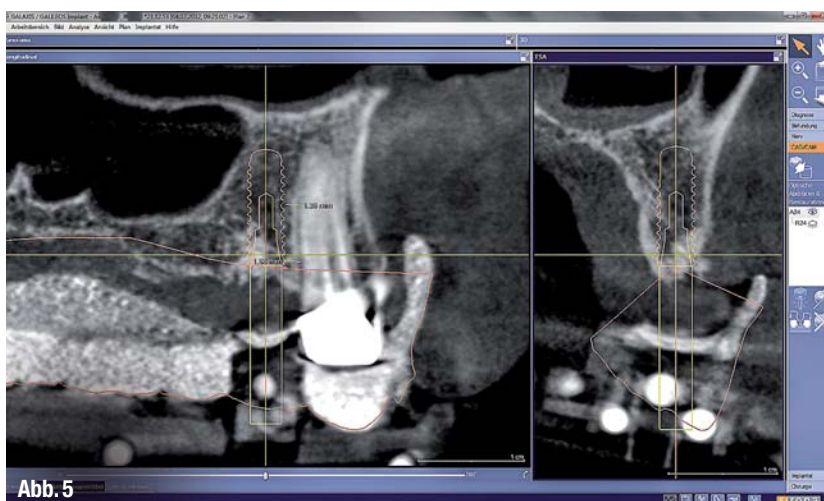der Röntgenaufnahme war eine massive apikale Aufhellung des bereits wurzelbehandelten und mit einem metallischen Wurzelstift versorgten Zahnes in unmittelbarer Nähe zur Kieferhöhle sichtbar (Abb. 1). Nach Abwägung der verschiedenen Therapieoptionen entschied sie, den Zahn entfernen und durch ein Implantat ersetzen zu lassen. Dieses sollte nach erfolgreicher Einheilung mithilfe eines Locator-Abutments die bisherige Funktion des Teleskopfeilers übernehmen. Der Zahn wurde daher schonend entfernt und die Alveole danach im Sinne der Socket Preservation behandelt. Vor einigen Jahren wurden bei der Patientin bereits zwei teleskopierend versorgte Pfeilerzähne im linken Oberkiefer durch Implantate mit Locator-Abutments ersetzt. Da zu dieser Zeit 3-D-Diagnostik und geführte Bohrung noch unüblich waren, implantierte eine MKG-Chirurgin

ohne diese unterstützenden Verfahren. Das anschließende Röntgenbild zeigte, dass sich auf die konvergierenden Implantate nicht zwei konfektionierte axiale Abutments gleichzeitig einfügen ließen. Es musste daraufhin ein speziell abgewinkeltes Locator-Abutment hergestellt werden. Ein DVT sowie die Anfertigung einer Bohrschablone sollten dazu beitragen, dass sich ähnliche Probleme auf der rechten Seite nicht wiederholen würden. Gleichzeitig sollte, wenn möglich eine Sinusbodenelevation vermieden werden.

### Vorbereitung der Röntgenschablone

Eine Bohrschablone mit CEREC Guide (Sirona, Bensheim) herzustellen, war für mich bei diesem Einzelimplantat das bevorzugte Behandlungsverfahren. Denn durch die Herstellung inhouse ist

diese Vorgehensweise schneller und kostengünstiger möglich als die zentrale Fertigung bei einem Hersteller. Allerdings muss bei diesem Schablontyp die Implantatposition schon bei der Herstellung der Bohrschablone vor dem DVT ungefähr absehbar sein, da die Lage des Implantats nur innerhalb der Grundfläche des Referenzkörpers variiert werden kann. Dies ist bei klassischen Schaltlücken relativ leicht absehbar, in diesem Fall würde sich aber erst nach der 3-D-Aufnahme ergeben, ob das Implantat am besten in Regio 14 oder an einer anderen Stelle des rechten Oberkiefers inseriert werden sollte. Um gegebenenfalls eine neue Röntgenschablone für CEREC Guide mit korrigierter Position des Referenzkörpers und das dadurch ebenfalls notwendige zweite Röntgenbild zu vermeiden – mit entsprechender Strahlenbelastung – bereite ich eine Röntgenschablone vor, die sowohl für CEREC Guide als auch für das CLASSICGUIDE-Verfahren (SICAT, Bonn) dienen konnte. Dazu wurde eine Röntgenschablone für zahnlose Kiefer durch Dublierung der vorhandenen Prothese mit röntgensichtbarem Kunststoff (ACRYLINE X-ray, anaxdent, Stuttgart) erstellt. Die Schablone ließ sich am vorhandenen Primärteleskop im rechten Oberkiefer allein nicht sicher fixieren. Deshalb wurde sie zusätzlich durch eine Locator-Kit Retentionskappe ergänzt, die im linken Oberkiefer einrastete und so die Lagestabilität gewährleistete (Abb. 2). Die auf dem Prothesenduplikat befestigte Aufbissplatte mit röntgensicheren Referenzkugeln (SICAT, Bonn) würde es ermöglichen, den realen Pa-



▲ **Abb. 5:** Vorbereitung und Implantatplanung ergaben eine Implantatposition in Regio 14, die alle erforderlichen Voraussetzungen für eine Implantation erfüllte.

tienten im digitalen Röntgenbild zu verorten.

Indem ich ein Stück aus der Aufbissplatte der – im Grunde fertigen – CLASSICGUIDE-Röntgenschablone herausstrennte und dort den CEREC Guide-Referenzkörper einfügte, wurde diese auch für das CEREC Guide-Verfahren einsetzbar. Der Referenzkörper verfügt, wie die Aufbissplatte, über röntgendichte Referenzkugeln.

### Röntgenologische Untersuchung und Implantatplanung

Die so angepasste Röntgenschablone verwendeten wir dann, um mithilfe eines digitalen Volumentomografen (ORTHOPHOS XG 3D, Sirona, Bensheim) eine 3-D-Röntgenaufnahme zu erstellen. Diese zeigte, dass anatomisch nichts gegen eine Implantation an der geplanten Stelle sprach (Abb. 3). Für die exakte Positionierung des Implantates unter der vorhandenen Teleskopkrone fehlte noch der entsprechende röntgen-

sichtbare Prothesenzahn. Dieser musste aus der dublierten Prothese entfernt werden, um Platz für den CEREC Guide-Referenzkörper zu schaffen. Ein scanbares Gipsmodell der Prothese wurde mit dem InEos Blue-Scanner (Sirona, Bensheim) digitalisiert, aus der CEREC Software exportiert, über die OpenGALILEOS-Schnittstelle in die GALILEOS Implantationsplanungssoftware eingelesen und so mit den Röntgendaten kombiniert (Abb. 4). Dadurch konnte die in der Röntgenschablone fehlende Teleskopkrone 14 nachträglich digital eingeblendet werden, um eine prothetische Orientierung des Implantates sicherzustellen.

Die Analyse des DVT ergab, dass eine Position des Implantates in Regio 14 möglich war und ermöglichte, das CEREC Guide-Verfahren anzuwenden (Abb. 5). Anderenfalls wäre mit derselben Schablone und dem gleichen DVT über SICAT CLASSIC GUIDE auch eine geführte Implantation in einem anderen Kieferbereich möglich gewesen. Anhand der gewonnenen Daten fertigte die

CEREC MC XL-Schleifmaschine den Bohrkörper aus einem Kunststoffblock. Für den chirurgischen Eingriff, bei dem die Bohrung durch den Bohrkörper und den passenden Bohrschlüssel geführt wurde, tauschte ich bei der Bohrschablone Referenz- gegen Bohrkörper (Abb. 6).

Nach erfolgreich abgeschlossener Implantation zeigt auch das Abschlussröntgenbild (Abb. 7), dass das Implantat ohne Verletzung des Zahns 13 oder der Kieferhöhle an der vorgesehenen Stelle eingesetzt wurde.

### Fazit

Digitale Bildgebungsverfahren sowie die integrierte und die geführte Implantologie tragen gemeinsam zu einer optimalen Therapieplanung und -durchführung der Patienten bei. Durch die Kombination der SICAT-Röntgenschablone mit dem CEREC Guide Referenzkörper bestand im beschriebenen Fall – je nach Ergebnis der DVT – die Möglichkeit, selbst eine Bohrschablone anzufertigen oder diese von SICAT herstellen zu lassen, ohne eine etwaige zweite Röntgenaufnahme erstellen zu müssen. Die In-house-Fertigung war die angestrebte Therapie, da sie eine gesteigerte Wertschöpfung für die Praxis bringt und zudem ermöglicht, die Gesamtkosten für die Patienten zu senken. Darüber hinaus wirkt sich der reibungslose Ablauf aufgrund derartiger innovativer Verfahren positiv auf die Zufriedenheit von Patienten wie Mitarbeitern aus. ◀◀

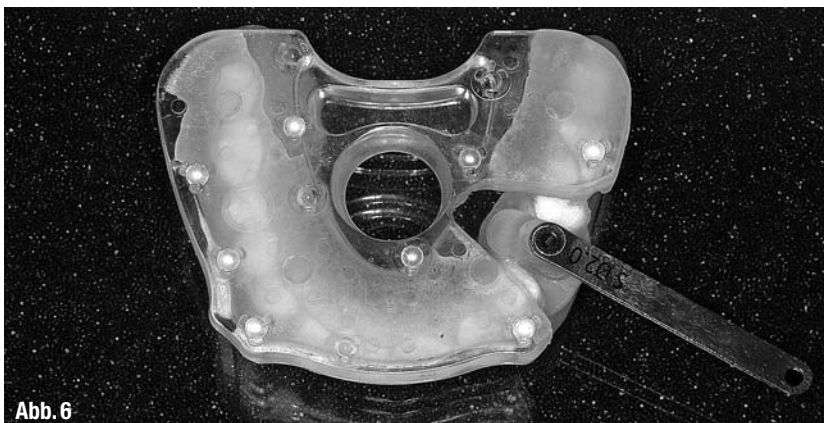

Abb. 6

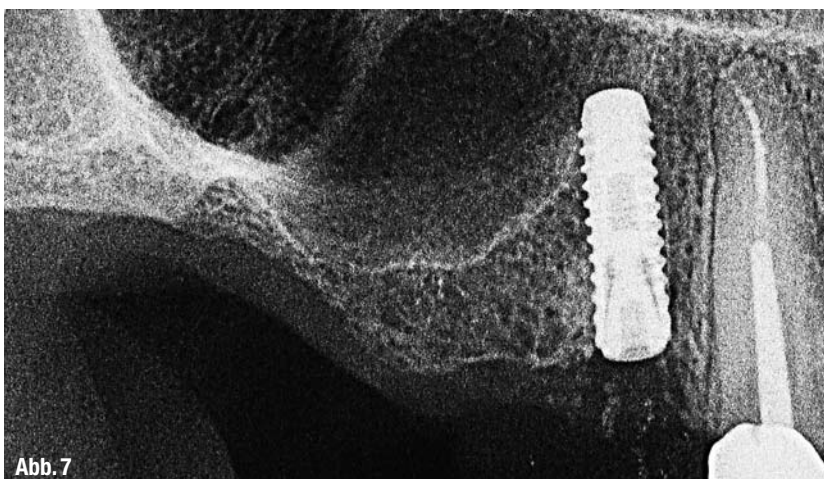


Abb. 7

▲ **Abb. 6:** Der Referenzkörper der Scanschablone wird durch den geschliffenen Bohrkörper ersetzt und ergibt die fertige Bohrschablone. ▲ **Abb. 7:** Das Abschlussröntgenbild zeigt eine gute Positionierung des Implantats.



### KONTAKT



#### Dr. Gerd Frahsek

Praxis für  
Zahnheilkunde  
Hüserstr. 7a  
42555 Velbert  
E-Mail:  
info@dr-frahsek.de

#### Sirona Dental GmbH

Sirona Straße 1  
5071 Wals bei Salzburg, Österreich  
Tel.: +43 662 2450-0  
E-Mail: contact@sirona.com  
www.sirona.com