

# Klasse II-Behandlung Erwachsener mithilfe der MALU-Apparatur

Dr. Jakub Malinowski und Katarzyna Jastrzębska untersuchten im Rahmen einer Studie, inwieweit die modifizierte Herbst-Apparatur MALU als Alternative zur chirurgischen Vorgehensweise bei der Therapie erwachsener Patienten der Klasse II erfolgreich eingesetzt werden kann.




Abb. 1a-f: MALU-Bestandteile: Ball-Pin (a), obere Gelenkachsen (b), Röhrchen (c), Schäfte (d), untere Gelenkachsen (e) und Brass-Pin (f).



Abb. 2: Der angepasste untere .021" x .025" er Bogen.

## Einleitung

Die Behandlung der Klasse II bei erwachsenen Patienten wird oft zu einer echten Herausforderung für den Kieferorthopäden. Erforderlich sind hierbei ein genauer Befund wie auch die Entwicklung eines Behandlungsplans, dessen Ziel nicht nur die korrekte Verzahnung, sondern auch Verbesserung der Ästhetik ist. Bei erwachsenen Patienten mit einer Klasse II-Malokklusion stehen uns bei kleineren SNB- und SNP-Winkeln drei Behandlungsmöglichkeiten zur Verfügung.

Die erste dieser drei Optionen stellt die kieferorthopädische Camouflage-Behandlung dar – Extraktion der oberen Prämolaren und dadurch „Tarnung“ des Problems. Das eigentliche Problem der Klasse II, nämlich die Unterkieferretrusion, ist jedoch weiterhin nicht gelöst.

Die zweite Möglichkeit ist ein orthognathes Eingriff. Leider sind nicht alle Patienten zu dieser chirurgischen Operation bereit, denn sie akzeptieren das eigene Profil und bemerken dabei oft nicht das Problem, wenn der Unterkiefer auch zu klein ist. Akzeptiert wird dieser Therapieplan hingegen grundsätzlich von Patienten mit

einem ausgeprägten Tiefbiss, da diese von Anfang an auf eine komplexe kieferorthopädisch-chirurgische Behandlung eingestellt sind.

Die dritte Lösung ist der Einsatz der Herbst-Apparatur bzw. modifizierten Herbst-Apparatur. In

ANZEIGE



Mit uns haben Sie gut lachen!

Die neuen Instrumente aus dem Hause Aesculap



„Die Goldseries“

Hotline: 0211 238090

den letzten Jahren wurde die Effizienz dieses Verfahrens der Klasse II-Behandlung nicht nur bei Kindern, sondern auch bei Erwachsenen nachgewiesen.<sup>1-6</sup> Im vorliegenden Beitrag wird die Behandlung Erwachsener der Klasse II/1 und II/2 mithilfe der modifizierten Herbst-Apparatur (MALU) dargestellt.

In den letzten zwei Jahrzehnten wurden verbreitete Apparaturen zur Klasse II-Korrektur einge-

setzt, die keine Mitarbeit des Patienten erfordern.<sup>3</sup> Die hier dargestellte MALU-Apparatur (Mandibular Advancement Locking Unit, Fa. Saga Dental Supply AS, Norwegen, Dr. Swadesh Kumar) stellt eine Modifikation der Herbst-Apparatur dar. Ihre Vorteile sind u. a. ein relativ niedriger Preis, da man auf Laborarbeiten verzichten kann, als auch das einfache Einsetzen des Geräts. Die Apparatur kann sowohl bei Kindern als auch Erwachsenen eingesetzt werden. Dabei wird die Korrektur der Klasse II durch Mesialisierung der Unterkieferdentition und eine Unterkieferrepositionierung erreicht.<sup>4</sup> Die Bauelemente der MALU-Apparatur (Abb. 1a-f) sind folgende: zwei Schäfte (Bolzen), zwei Röhrchen, zwei Ball-Pins, zwei Messing-Pins, zwei obere und zwei untere Achsen. Im Oberkiefer wird meistens ein .019" x .025" Stahlbogen und im Unterkiefer ein .021" x .025" Stahlbogen Cobra eingesetzt. Die verwendeten Brackets sollten über einen .022" er Slot verfügen.

Tip-Back-Biegungen mesial vor den ersten unteren Molaren ermöglichen die Kontrolle der unteren Schneidezähne und dienen der besseren Verankerung. In Ab-

bildung 2 ist der angepasste untere .021" x .025" Bogen zu sehen. Sowohl der obere als auch der untere Bogen wurden mit Metallligaturen ligiert. Distal der Zähne 16, 26, 36 und 46 wurden feste Bent-Backs gebogen.

Die Röhrchen mit den oberen Achsen werden mittels Ball-Pins in den Headgear-Röhrchen an den oberen Bändern befestigt. Die Schäfte mit den unteren Achsen werden mittels Brass-Pins direkt an den unteren Bogen distal der Zähne 33 und 43 befestigt. Die Längen der Schäfte und Röhrchen müssen dabei so angepasst werden, dass der Biss des Patienten Kontakt mit den Schneidezähnen aufweist und die Mittellinien des Ober- und Unterkiefers übereinstimmen.

Die Behandlung mithilfe der MALU-Apparatur kann in insgesamt vier Schritte eingeteilt werden.

### Schritt 1

Einsetzen der Multiband-Apparatur im Ober- und der partiellen Apparatur im Unterkiefer. Hier wird auf das Kleben der Brackets auf die unteren zweiten Prämolaren verzichtet. An den Zähnen

terkiefer. An den Zähnen 33, 43, 34 und 44 werden Micro Bond Master Series Brackets (Fa. American Orthodontics) befestigt.

Das Hauptziel dieser ersten Phase besteht darin, die Breite des oberen und unteren Zahnbogens zu korrigieren. Gleichzeitig sollen bei einer Klasse II/2 die oberen Frontzähne protrudiert werden, um eine möglichst freie Bewegung des Unterkiefers nach vorn zu ermöglichen. Bei Fällen der Klasse II/1 mit protrudierten Schneidezähnen im Oberkiefer und bestehenden Lücken sollte man zunächst die Lücken schließen. Die Nivellierungsphase dauert ungefähr fünf bis sechs Monate.

### Schritt 2

Einsetzen der MALU-Apparatur für neun bis zwölf Monate. Kieferorthopädische Kontrolle und eventuelle Aktivierung der Apparatur durch Hinzufügen der Distanzringe (1 bis 5 mm) an den unteren Schäften.

Bei einem starken horizontalen Überbiss zu Beginn der Behandlung sollte die erste Aktivierung unter 8 mm liegen. Bei weiteren Kontrollterminen kann die Appa-

	Vor der Behandlung	Nach MALU	Nach der Behandlung
<b>SNB</b>	78,2	79,3	80,1
<b>ANB</b>	4,3	3,3	2,4
<b>Wits</b>	4,9	0,5	0,2

Tabelle 4: Die Werte SNB, ANB und Wits vor der Behandlung, nach der Behandlung mit MALU und nach Behandlungsabschluss.

33 und 43 werden für eine bessere Stabilität der Apparatur Bänder zementiert oder Brackets mit einer größeren Basis geklebt. Seit Neuestem kleben wir Brackets auch an den ersten unteren Prämolaren. Dieses Verfahren sichert eine noch bessere Stabilität der Apparatur und eine verbesserte Kontrolle der Zahnstellung im Un-

ratur wieder aktiviert werden, was nahezu zu einer Schneidezahnstellung im Kopfbiss führen soll. Bei Kontrollen sollten auch die unteren Bänder überprüft und eventuell die Bent-Backs verstärkt werden, um einer Protrusion der unteren Schneidezähne vorzubeugen.

Fortsetzung auf Seite 10 KN

lfd. Nr	Patient	F/M	Alter	SNB	ANB	Wits
1.	B.D.	K	28	75,3	2,2	2,7
2.	B.S.	K	20	81,6	5,3	6,6
3.	B.M.	K	23	77,1	4,8	5,2
4.	B.I.	K	26	76,2	6,2	6
5.	C.M.	K	33	72,7	5,8	5
6.	D.S.	M	24	79,8	6,7	7,1
7.	R.M.	K	25	79,1	3	2,8
8.	F.M.	K	29	78,8	4,9	1,4
9.	J.B.	M	27	83,6	4,4	8,7
10.	K.P.	M	21	77,4	4,9	3,4
11.	W.R.	K	23	74,3	6,9	4,9
12.	L.R.	M	28	76,4	3,5	4,7
13.	M.T.	M	25	81,6	0,1	1,2
14.	M.M.	M	31	74,1	3,1	12,5
15.	P.K.	K	26	80,5	4,1	5,3
16.	P.P.	M	24	79,8	4,5	6,7
17.	Z.N.	K	26	82,8	1,4	1,3
18.	Ž.L.	M	20	76,9	5,3	2,6

Tabelle 1: Die Werte von SNB, ANB und Wits vor der Behandlung.

lfd. Nr	Patient	F/M	Alter	SNB	ANB	Wits
1.	B.D.	K	28	77,2	0,2	-1
2.	B.S.	K	20	79,3	2,8	-1,1
3.	B.M.	K	23	78	3,8	0,9
4.	B.I.	K	26	78,3	4,5	0
5.	C.M.	K	33	72,8	6	1,5
6.	D.S.	M	24	82,2	5	0,9
7.	R.M.	K	25	81,1	2,3	-1
8.	F.M.	K	29	79,2	3,6	-0,8
9.	J.B.	M	27	86,9	1,1	0,9
10.	K.P.	M	21	78,9	4,6	2,8
11.	W.R.	K	23	75,6	7,2	0,9
12.	L.R.	M	28	78,1	2,5	1
13.	M.T.	M	25	82,6	-1,7	-0,7
14.	M.M.	M	31	75,9	3,8	3,4
15.	P.K.	K	26	81,3	4	1,8
16.	P.P.	M	24	79,9	4,3	0,8
17.	Z.N.	K	26	83,2	0,6	-1,1
18.	Ž.L.	M	20	77,1	5	0,6

Tabelle 2: Die Werte von SNB, ANB und Wits nach der Behandlung mit MALU.

lfd. Nr	Patient	F/M	Alter	SNB	ANB	Wits
1.	B.D.	K	28	76,9	0,2	-0,2
2.	B.S.	K	20	80,6	2,1	-1,3
3.	B.M.	K	23	77,3	5,2	1,5
4.	B.I.	K	26	79,2	1,9	-1,9
5.	C.M.	K	33	73,4	3,4	1,5
6.	D.S.	M	24	82,6	2,4	-1,1
7.	R.M.	K	25	79,7	1,7	-0,4
8.	F.M.	K	29	81,9	3,5	-1,9
9.	J.B.	M	27	87,5	0,2	0,5
10.	K.P.	M	21	78,9	4,6	2,8
11.	W.R.	K	23	76,5	6	0,3
12.	L.R.	M	28	78,7	2,3	-0,4
13.	M.T.	M	25	82,6	-2,5	-1,6
14.	M.M.	M	31	75,8	3,6	7,2
15.	P.K.	K	26	79,5	3,8	1,5
16.	P.P.	M	24	83,5	0,2	-2,4
17.	Z.N.	K	26	87,5	0,6	-2,5
18.	Ž.L.	M	20	79,4	4,4	1,7

Tabelle 3: Die Werte von SNB, ANB und Wits nach Abschluss der Behandlung.

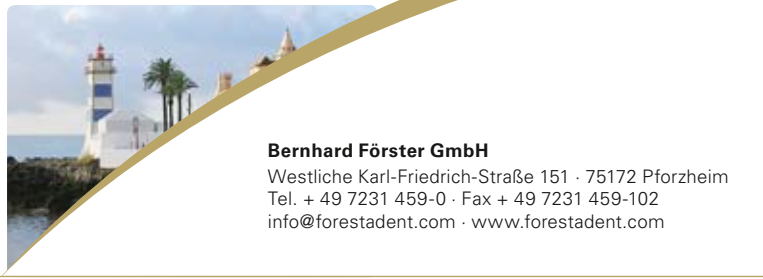

# VI. FORESTADENT Symposium in Cascais

Neue Wege zu mehr Ästhetik – unter diesem Motto stand das VI. FORESTADENT Symposium in Cascais vom 4. bis 5. Oktober 2013. Rund 300 Teilnehmer aus aller Welt fanden ihren Weg in die malerische Stadt an der portugiesischen Atlantikküste mit der einmaligen Atmosphäre. Im stilvollen Rahmen der zum modernen Hotel umgebauten ehemaligen Zitadelle hörten die Teilnehmer Vorträge zu den Themen 2D Lingual, Keramik-Brackets, Schienen-Therapie und spezielle Prescriptions. Ein Vorkongresskurs, die Get-together-Party und ein portugiesischer Abend mit Galadiner rundeten das Programm ab. Wir sagen allen Teilnehmern herzlichen Dank und freuen uns jetzt schon auf das VII. FORESTADENT Symposium im kommenden Jahr.







**Bernhard Förster GmbH**  
Westliche Karl-Friedrich-Straße 151 · 75172 Pforzheim  
Tel. + 49 7231 459-0 · Fax + 49 7231 459-102  
info@forestadent.com · www.forestadent.com

**FORESTADENT**<sup>®</sup>  
GERMAN PRECISION IN ORTHODONTICS



**Fall 1** (Abb. 3 bis 10, Tabelle 5)

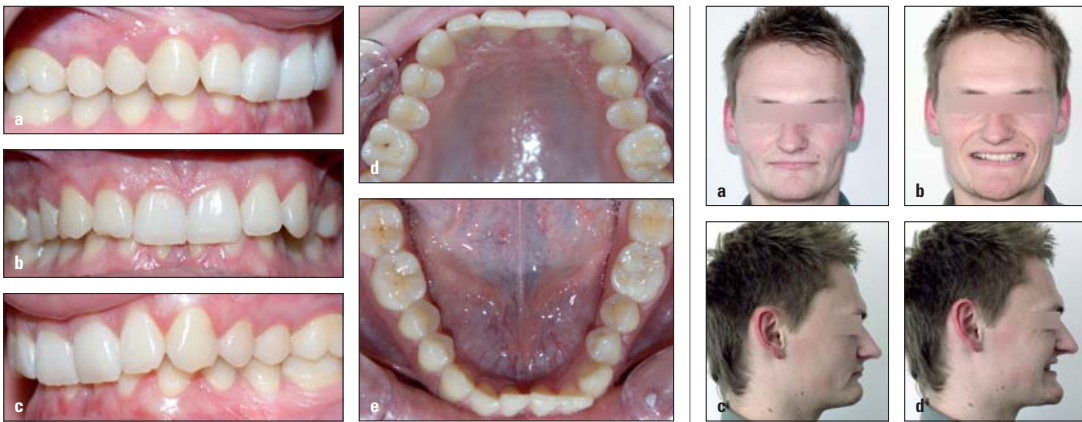


Abb. 3a-e: Patient M.T., intraorale Aufnahmen vor kieferorthopädischer Behandlung.

Abb. 4a-d: Patient M.T., extraorale Aufnahmen vor kieferorthopädischer Behandlung.

**Fortsetzung von Seite 7**

**Schritt 3**

Entfernen der MALU-Apparatur. Röntgenaufnahmen zur Kontrolle der Position der Zahnwurzeln.

Repositionieren der Brackets und Bekleben der unteren Prämolaren. Die Patienten wurden gebeten, nachts Klasse II-Gummizüge (Größe 1/4", Stärke 100 g) zu tragen, um dem vorzubeugen, dass der Unterkiefer nach Apparatentfernung wieder zurückgeht.

Im Ober- und im Unterkiefer wurde eine zweite Nivellierung durchgeführt, danach folgte die Finishingphase. Diese Etappe dauerte durchschnittlich fünf bis acht Monate.

**Schritt 4**

Entfernung der Multibracket-Apparatur. Einsetzen einer Retentionsapparatur, wie z. B. feste Retainer an den OK- und UK-Frontzähnen oder auch obere und untere Retentionsplatten mit Häkchen zum Einhängen von Klasse II-Gummizügen oder eines Bionators oder Andresens-Aktivator zum Tragen über Nacht.

ANZEIGE

die Behandlungseinheit für den Kieferorthopäden


mit neuer **Tiger Kollektion**

- gefährlich schön ... ein Blickfang in jeder KFO Praxis


TÄUSCHEND ECHT!



Das hautsympathische Kunstleder dieser Kollektion hat ausdrucksstarke Oberflächenstrukturen und eine besondere Haptik. Das Material ist wasserundurchlässig und desinfizierbar.



Königstiger



Bengaltiger



Weißer Tiger



DKL CHAIRS GmbH

☎ 051 - 50 06 0

www.dkl.de · info@dkl.de

**Material und Methode**

Untersucht wurde eine Gruppe von 18 erwachsenen Patienten (zehn Frauen, acht Männer) im Alter von 18 bis 35 Jahren (durchschnittliches Alter 25,5 Jahre) mit einer Klasse II vor Behandlungsbeginn. Das Entwicklungsalter wurde nach der Halswirbelanalyse als Stadium CVS 6 bestimmt. Alle Patienten wurden mit einer Multiband-Apparatur im Ober- und Unterkiefer wie auch mit der MALU-Apparatur behandelt.

Einigen Patienten wurde zu Behandlungsbeginn eine Bi-Helix oder ein TPA eingesetzt, um den Oberkiefer zu erweitern. Die Winkel SNB und ANB und der Wits-Index wurden sowohl vor wie auch nach der Behandlung mit der MALU-Apparatur sowie nach kieferorthopädischer Behandlung gemessen. Die seitlichen Fernröntgenaufnahmen wurden nach der Segner- und der Hasund-Methode analysiert.

**Ergebnisse**

Bei allen Patienten konnte eine Angle-Klasse I nach erfolgter Behandlung erreicht werden. Die SNB- und ANB-Winkel sowie der Wits-Index wurden deutlich verbessert. Der durchschnittliche Wert des SNB-Winkels stieg um 1,9 (vor der Behandlung 78,2; nach der Behandlung 80,1). Bei den Frauen ist der Durchschnittswert des SNB-Winkels um 1,41 gestiegen, bei den Männern um 2,42. Der Durchschnittswert des ANB-Winkels sank um 1,9 (vor der Behandlung 4; nach der Behandlung 2,4). Bei den Frauen sank der durchschnittliche Wert des ANB-Winkels um 1,62, bei den Männern um 2,16. Der durch-

schnittliche Wits-Index ist um 4,7 mm gesunken und betrug 4,9 mm vor der Behandlung und 0,2 mm nach der Behandlung. Bei den Frauen sank der durchschnittliche Wits-Wert um 4,46 mm, bei den Männern um 5,02 mm (Tabellen 1 bis 4).

**Klinische Beispiele**

**Fall 1**

Der Patient M.T., 24 Jahre, wies eine Klasse II/2 auf. Der Tiefbiss betrug 6,4 mm: Es konnten eine leichte Verengung des oberen Zahnbogens, eine Verschiebung der unteren Mittellinie um 1,5 mm nach rechts sowie retrudierte Frontzähne im OK und UK festgestellt werden.

Der Therapieplan sah im OK und UK den Einsatz einer Multiband-Apparatur nach Roth (Slot .022") und der modifizierten Herbst-Apparatur MALU vor. Die vollständige Behandlungszeit betrug 20 Monate. Nach erfolgter Behandlung konnten eine Klasse I-Normverzahnung sowie eine erhebliche Verbesserung des Profils erreicht werden.

**Fall 2**

Die Patientin P.M., 35 Jahre, stellte sich mit einer Klasse II/1 und einem Tiefbiss von 5,6 mm vor. Zudem konnten eine Verengung des oberen Zahnbogens sowie protrudierte Stellung der oberen Frontzähne diagnostiziert werden.

Es wurden im Ober- und Unterkiefer eine Multiband-Apparatur nach Roth (Slot .022"), eine Bi-Helix und die MALU-Apparatur eingesetzt. Die vollständige Behandlungszeit betrug 20 Monate. Nach Therapieende konnten eine Klasse I sowie Korrektur des Profils erreicht werden.

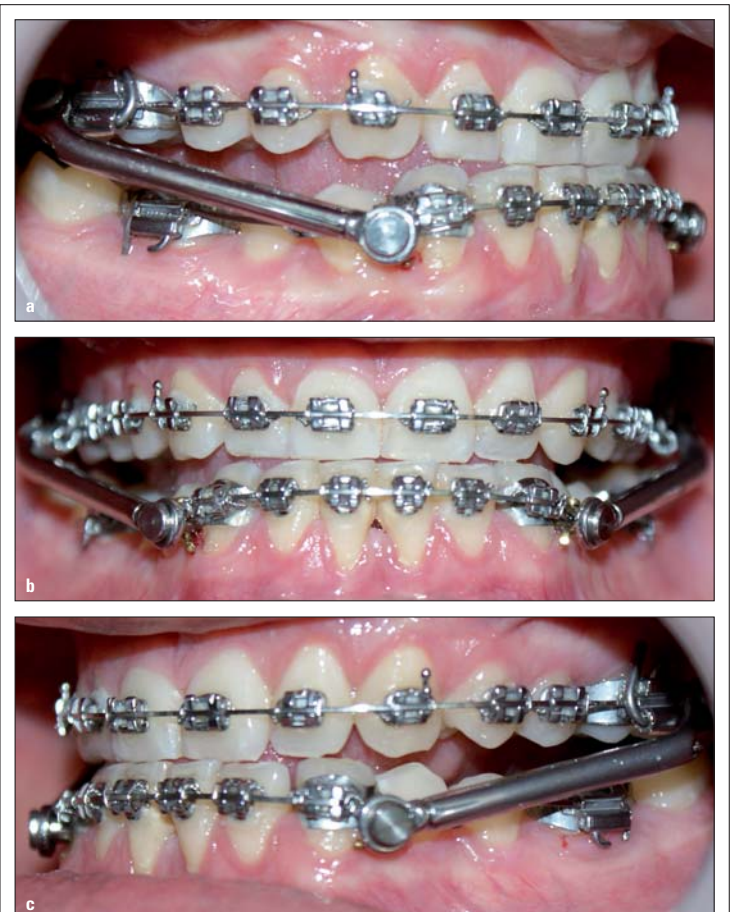

Abb. 5a-c: Patient M.T., intraorale Aufnahmen mit eingesetzter MALU-Apparatur.



**Abb. 6a-d:** Patient M.T., extraorale Aufnahmen mit eingesetzter MALU-Apparatur.

**Abb. 7a-e:** Patient M.T., intraorale Aufnahmen nach kieferorthopädischer Behandlung.

**Abb. 8a-d:** Patient M.T., extraorale Aufnahmen nach kieferorthopädischer Behandlung.

**Abb. 9a, b:** Patient M.T., FRS (a) und OPG (b) vor Behandlungsbeginn. – **Abb. 10a, b:** Patient M.T., FRS (a) und OPG (b) nach erfolgter Behandlung.

Patient 1, M.T.	Vor der Behandlung	Nach MALU	Nach der Behandlung
<b>SNB</b>	81,6	82,6	82,6
<b>ANB</b>	0,1	-1,7	-2,5
<b>Wits</b>	1,2	-0,7	-1,6
<b>1+NA</b>	19,4	25	34,2
<b>1-NB</b>	4,8	21,1	20,9

**Tabelle 5:** Patient M.T.: Die Werte von SNB, ANB, Wits, 1+NA und 1-NB vor der Behandlung, nach der Behandlung mit MALU und nach kieferorthopädischer Behandlung.

**Diskussion**

Die modifizierte Herbst-Apparatur MALU ist ein effizientes Gerät zur Korrektur der Klassen II/1

und II/2-Verzahnung. Sie kann sowohl bei Kindern und Jugendlichen als auch bei Erwachsenen mit guten Ergebnissen eingesetzt werden. Die Ergebnisse

betreffen hierbei nicht nur die Korrektur der Verzahnung, sondern auch die Verbesserung des Profils. Das Verfahren stellt dabei nicht selten eine Alternative

zur Extraktion im oberen Zahnbogen oder zum chirurgischen Eingriff dar. Das optimale Alter für die Behandlung mit einer Herbst-Apparatur beträgt bei jungen Erwachsenen bei Frauen 18 bis 24 Jahre, bei Männern 20 bis

paratur beträgt bei jungen Erwachsenen bei Frauen 18 bis 24 Jahre, bei Männern 20 bis

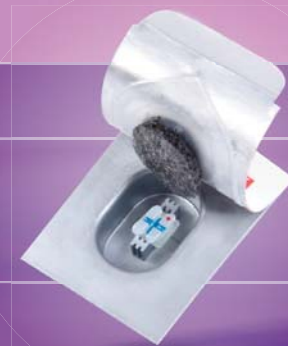**Fortsetzung auf Seite 12 KN**

ANZEIGE



# Die Sensation der Bondingtechnologie

**APC™ Flash-Free**  
Adhesive Coated Appliance System



**Perfekte Haftung ohne Überschüsse**

Die **APC™ Flash-Free** Technologie ist eine völlig neuartige Adhäsiv-Vorbeschichtung unserer bewährten Brackets. Diese macht die zeitraubende Überschussentfernung komplett überflüssig und bietet mehr Sicherheit.

- Keine Überschussentfernung
- Überzeugender Randschluss
- Zuverlässige Haftkraft
- Weniger Arbeitsschritte



Weitere Informationen unter [www.3MUnitek.de](http://www.3MUnitek.de) oder wenden Sie sich an unseren Kundenservice unter 08191/9474-5000.

**3M Unitek**



Fall 2 (Abb. 11 bis 18, Tabelle 6)

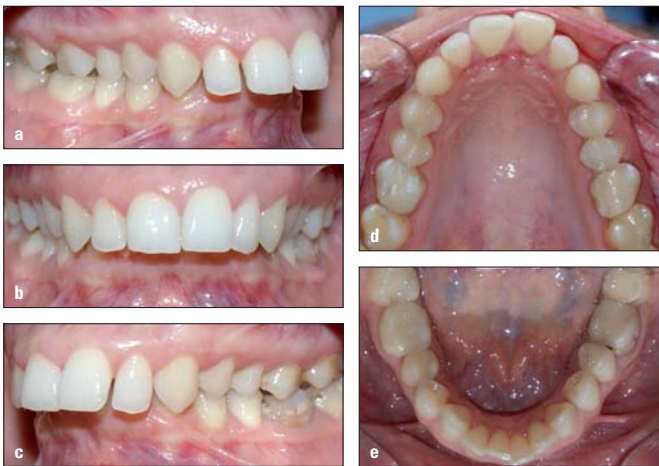

Abb. 11a-e: Patientin P.M., intraorale Aufnahmen vor kieferorthopädischer Behandlung.

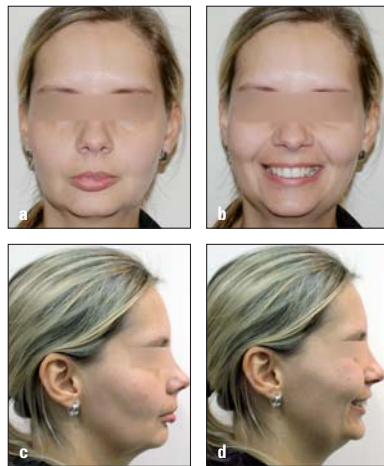

Abb. 12a-d: Patientin P.M., extraorale Aufnahmen vor kieferorthopädischer Behandlung.

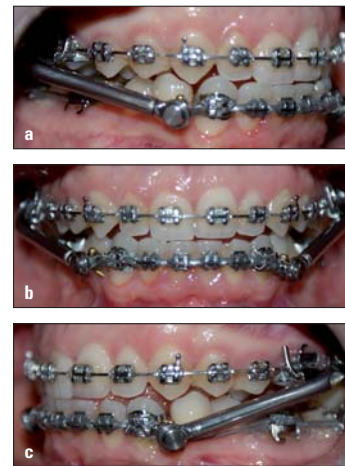


Abb. 13a-c: Patientin P.M., intraorale Aufnahmen mit eingesetzter MALU-Apparatur.

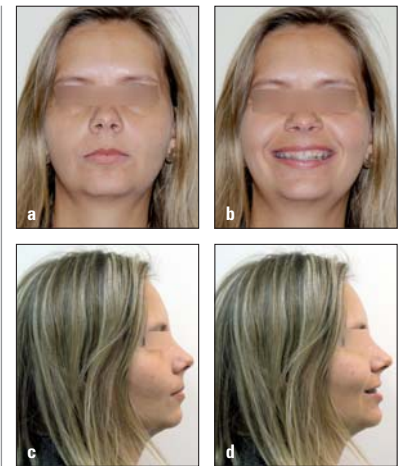

Abb. 14a-d: Patientin P.M., extraorale Aufnahmen mit eingesetzter MALU-Apparatur.

KN Fortsetzung von Seite 11

25 Jahre<sup>2</sup>, wobei die besten Therapieergebnisse zwischen dem 20. und 30. Lebensjahr erzielt werden. Die Klasse II-Korrektur in dieser Altersgruppe ist in 80–90% der Fälle dentoalveolär und in 10–20% der Fälle skelettal bedingt.<sup>2</sup> Je später die Behandlung begonnen wird, desto größer ist der erwartete dentoalveoläre Anteil der Zahnkorrektur am Ende der Behandlung.<sup>1,5</sup>

Die Korrektur des Rückbisses erfolgt durch Distalisierung der Molaren im oberen Zahnbogen (Headgear-Effekt), Protrusion der Zähne im unteren Zahnbogen und durch Umbauvorgänge im Bereich der Kiefergelenke.<sup>2,5,6</sup> Die Protrusion der unteren Schneidezähne stellt dabei eine unerwünschte Nebenwirkung der Behandlung dar. Um diese zu vermeiden, kann die Herbst-Apparatur mit einer zusätzlichen skelettalen Verankerung eingesetzt werden.<sup>3</sup> Während der Herbst-Behandlung kommt es bei jungen Patienten sowohl zum Remodeling der kondylären Gelenkflächen als auch des Fossa articularis, wobei erstere stärker verändert werden.<sup>6</sup> Pancherz<sup>7</sup> führt Untersuchungen an, welche die Wachstumsmöglichkeit bzw. die Möglichkeit der Wachstumsaktivierung im Be-


reich der Kiefergelenke noch viele Jahre nach dem 20. Lebensjahr belegen. Patienten, bei denen eine Herbst-Behandlung erfolgte, klagten bezüglich der Kiefergelenke über keinerlei Beschwerden. Eine korrekte Verzahnung beider Zahnbögen am Behandlungsende, ein Ausbleiben der lingual-labialen Parafunktionen und eine korrekte Muskeltätigkeit in der neuen, nach vorn gerückten Stellung des Unterkiefers garantieren ein stabiles Endergebnis und können Rezidive vermeiden.<sup>8,9</sup>

Pancherz<sup>8</sup> empfiehlt, den Aktivator nach Andresen als Retentionsapparatur der Wahl. Bei jungen erwachsenen Patienten sollte die Retentionszeit mindestens drei bis vier Jahre betragen. Aus der eigenen Erfahrung der Autoren zeigt sich zudem, dass sich z. B. ein Bionator oder Hawley-Retentionsplatten mit Klasse II-Gummizügen ebenfalls gut zur Retention eignen.


Schlussfolgerung

Mit der modifizierten Herbst-Apparatur MALU lassen sich erwachsene Patienten mit einer Klasse II-Anomalie effektiv und


kostengünstig behandeln. Eine Vergrößerung des SNB-Winkels und Reduktion des ANB-Winkels wie auch des Wits-Wertes können festgestellt werden, was auf den starken Unterkiefereffekt der MALU-Behandlung zurückzuführen ist. Es sollte stets bedacht werden, dass eine Therapie mit der MALU-Apparatur, wie bei jeder Herbst-Behandlung auch, die Stellung der unteren Schneidezähne verändern kann. KN



KN Kurzvita



Dr. Jakub Malinowski [Autoreninfo]



Katarzyna Jastrzębska [Autoreninfo]



KN Adresse

Dr. Jakub Malinowski  
Katarzyna Jastrzębska  
NZOZ Bio-Orto  
Ul. Inżynierska 17/2  
53-227 Wrocław  
Polen  
Tel.: +48 71 3392855

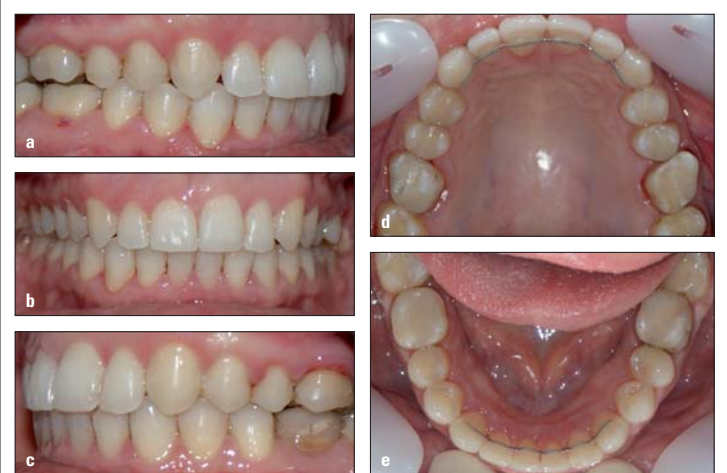

Abb. 15a-e: Patientin P.M., intraorale Aufnahmen nach kieferorthopädischer Behandlung.

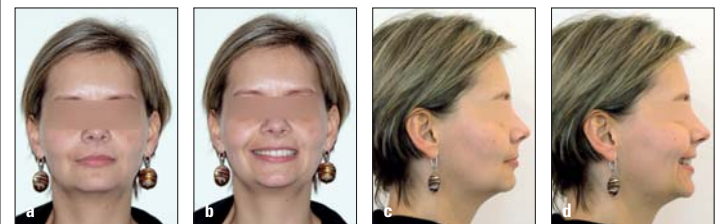


Abb. 16a-d: Patientin P.M., extraorale Aufnahmen nach kieferorthopädischer Behandlung.

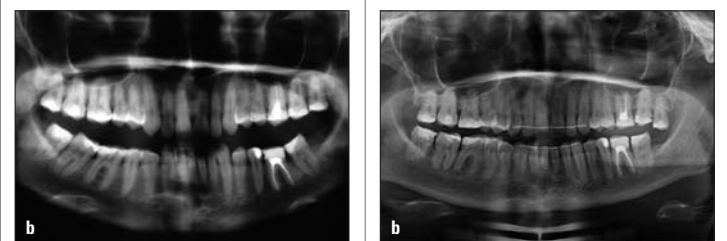
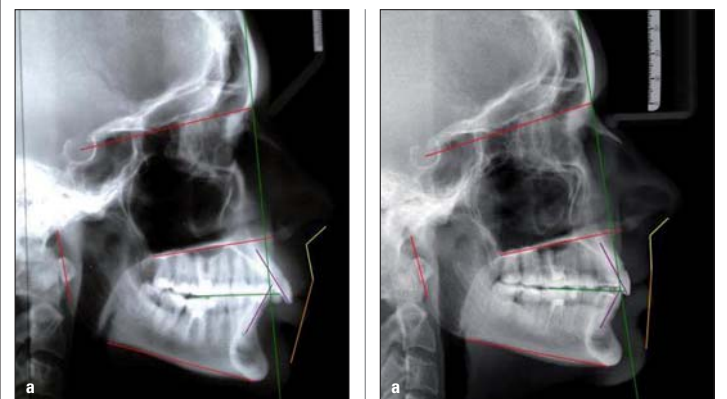


Abb. 17a, b: Patientin P.M., FRS (a) und OPG (b) vor Behandlungsbeginn.

Abb. 18a, b: Patientin P.M., FRS (a) und OPG (b) nach erfolgter Behandlung.

Patient 2, P.M.	Vor der Behandlung	Nach MALU	Nach der Behandlung
SNB	76,9	77,4	77,3
ANB	4,6	3,7	3,8
Wits	5,1	-4,7	-0,5
1+:-NA	26,5	15,7	18,7
1-:-NB	29,3	33,7	32,4

Tabelle 6: Patientin P.M.: Die Werte von SNB, ANB, Wits, 1+:-NA und 1-:-NB vor der Behandlung, nach der Behandlung mit MALU und nach kieferorthopädischer Behandlung.

ANZEIGE

## DV2000

DENTAL-VERTRIEB 2000 GMBH

**Rhodinierte Drähte mit folgenden Eigenschaften:**

- dauerhaft schimmernde Beschichtung
- passt sich hervorragend der Zahnfarbe an
- gleiche Eigenschaften wie superelastische Nickel-Titanium Drähte
- glatte Oberfläche
- effektive Kraftübertragung
- leichtes Eiligieren

NEU

www.dental2000.de