Das Baxmann Mini Teleskop (BMT)

KN Fortsetzung von Seite 1

Das Baxmann Mini Teleskop – BMT

Das BMT besteht aus einem Teleskoprohr mit Öse, einer Teleskopstange mit Öse sowie Kugelkopfankern zur Befestigung (Abb. 1, 2).



Abb.1a, b: Die Grundelemente des BMT bestehen aus einer Teleskopstange und einem Teleskoprohr.



Abb. 2



Abb. 3

Abb. 4

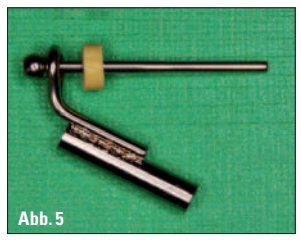

Abb. 5

Abb. 2: Zur Befestigung dienen Kugelkopfanker. – **Abb. 3:** Die Bauteile des BMT sind rechts und links identisch. – **Abb. 4:** Um ein Reißen oder Lockern der Bänder zu vermeiden, empfehlen sich doppelt geschweißte Bänder. – **Abb. 5:** Der auf den Kugelkopfanker gesteckte Silikonring erfüllt zwei Funktionen. Er verhindert ein Abrutschen des Teleskoprohres und dient als Längenmarkierung für den distalen Überstand.

Die Apparatur zählt zu den starren Klasse II-Apparaturen, kann aber durch die Verwendung einer zusätzlichen Feder einfach in eine federnde Apparatur umgebaut werden. Die Einfachheit dieser Apparatur wird dadurch deutlich, dass für die Grundversion nur drei Bauteile nötig sind (Teleskoprohr, Teleskopstange und Kugelkopfanker) und diese für die rechte und linke Seite identisch sind und in einer Einheitsgröße geliefert werden können (Abb. 3).

Für das Einsetzen der Apparatur sind keinerlei Laborschritte nötig. Notwendig sind lediglich Molarenbänder mit Zusatzröhrchen für Headgear oder Lipbumper. In dieser Form kann die Apparatur im Wechselgebiss bei Verwendung einer partiellen Multibracketapparatur ebenso verwendet werden wie im permanenten Gebiss. Dafür sind keine zusätzlichen Maßnahmen nötig. Das BMT kann zusätzlich zur vollständigen MB-Apparatur jederzeit nachträglich eingesetzt werden.

Das Indikationsspektrum beginnt mit dem Durchbruch der ersten Molaren und reicht bis in die Erwachsenenbehandlung hinein.
Sollten üblicherweise in der Praxis Molarenbänder ohne Röhrchen verwendet werden, empfiehlt es sich, zunächst ein in der Praxis vorliegendes Band zu probieren und entsprechend dieser Größe Bänder mit einem Röhrchen einzukaufen. Bei einer Verwendung parallel zur Lingualtechnik ist es mittlerweile bei verschiedenen Systemen möglich, individualisierte Bänder zu erhalten und diese ebenfalls mit bukkalen Röhrchen versehen zu lassen. Also auch hier sind keine Grenzen gesetzt.
Liegt eine asymmetrische Situation vor, können Distanzringe oder passive Federn Abhilfe schaffen. Bei Patienten mit besonders großen Kaukräften oder bei vorliegendem Bruxismus empfiehlt sich die Verwendung doppelt geschweißter Molarenbänder (Abb. 4).

Kieferorthopädische Vorbereitung vor dem Einsetzen

Bevor das BMT eingesetzt wird, sollten die Zahnbögen so vorgeformt sein, dass ein ausreichend starker Vollbogen eingesetzt werden kann. Beim frühen Einsatz kurz nach Molarendurchbruch sollten Transpalatinal- und Lingualbogen verwendet werden. Im (frühen) Wechselgebiss kann auch ein Utility-Bogen verwendet werden. Der empfohlene Arbeitsbogen ist ein Vierkant-Stahlbogen in der Mindeststärke von 0.016″ x 0.022″.

Das Einsetzen

Zu Beginn werden die Kugelkopfanker von distal nach mesial durch die Ösen der Teleskoprohre geführt (Abb. 5). Die Teleskoprohre sind für den Einsatz im Oberkiefer bestimmt. Dann werden Kugelkopfanker von mesial nach distal durch die Ösen der Teleskop-

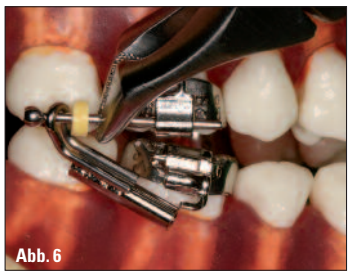

Abb. 6

Abb. 7

Abb. 8

Abb. 9

Abb. 7

Abb. 10

Abb. 6–9: Mithilfe einer Weingartzange wird zuerst das Teleskoprohr im Oberkiefer eingesetzt und der Kugelkopfanker mesial scharf nach distal umgebogen. Im zweiten Schritt wird die Teleskopstange in das Teleskoprohr eingeschoben und schließlich der Kugelkopfanker im Unterkiefer durch Umbiegen gesichert. – **Abb. 10:** Einfacher Einbau, hoher Tragekomfort und gute Ästhetik durch die geringen Dimensionen der Apparatur zeichnen das BMT aus.

ANZEIGE

In-Line®
das deutsche Schienensystem
für ein strahlend schönes Lächeln.

In-Line® Schienen korrigieren Zahnfehlstellungen und beeinträchtigen kaum das Erscheinungsbild des Patienten.

In-Line® Schienen wirken kontinuierlich während des Tragens auf die Zähne und bewegen sie an die vorgegebene Position.

Haben wir Ihr Interesse geweckt? Vereinbaren Sie einen Termin mit unserem Aussendienst oder fordern Sie unser Informationsmaterial über In-Line® an.

rasteder kfo spezial labor
Rasteder KFO-Spezial Labor
Wilhelmshavener Str. 35
26180 Rastede | Germany
Telefon +49 (0)4402 - 8 63 78-0
Fax +49 (0)4402 - 8 63 78-99
info@in-line.eu | www.in-line.eu

Abb. 11

Abb. 12

Abb. 13

Abb. 11–13: Aus der habituellen Okklusion heraus können problemlos Exkursionsbewegungen ausgeführt werden.

Abb. 14

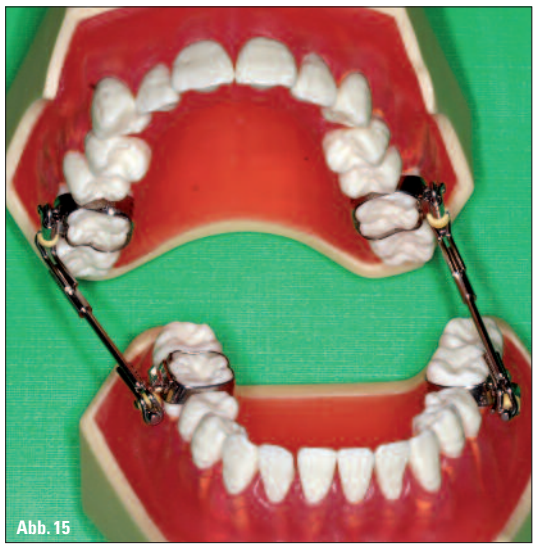
Abb. 15

Abb. 16

Abb. 14–16: Die Mundöffnung ist in der Regel nahezu maximal möglich. Und auch bei geöffnetem Mund können natürliche Exkursionsbewegungen durchgeführt werden.

stangen, die für den Unterkiefer bestimmt sind, geführt. Nun kann der am Teleskoprohr eingeschobene Kugelkopfanker von distal nach mesial in das Headgearröhrchen des ersten Molaren eingeschoben werden (Abb. 6). Dabei sollten etwa 4 mm distaler Überstand verbleiben. Jetzt wird das anteriore Ende des Kugelkopfankers mit einer Flachspitz- oder Weingartzange scharf nach oben/hinten umgebogen (Abb. 7). Um genügend Abstand zwischen Öse und Gingiva zu erreichen, kann ggf. eine Bajonettbiegung distal des Röhrchens um etwa 20° nach bukkal durchgeführt werden.

Im zweiten Schritt wird die Teleskopstange (an der bereits der Kugelkopfanker befestigt ist) in das Teleskoprohr eingeführt (Abb. 8). Nun wird der Unterkiefer des Patienten in die therapeutische Position gebracht und der Kugelkopfanker von mesial nach distal durch das Röhrchen des Unterkiefermolarenbandes geschoben. Distal erfolgt, unter ständiger Kontrolle der korrekten Kieferposition, eine Biegung des distalen Endes nach unten/vorn (Abb. 9).

Hat der Patient Schwierigkeiten, die gewünschte Kieferposition ausreichend lang zu halten, wird ein Konstruktionsbiss zur Stabilisierung der Kieferposition verwendet. Beim beidseitigen Einsatz des BMT wird der gleiche Vorgang auf der gegenüberliegenden Seite durchgeführt. Soll diese Position weiter optimiert werden, kann ein einfaches Nachaktivieren an den Enden der Kugelkopfanker erfolgen (im Oberkiefer distal, im Unterkiefer mesial).

Alternativ können Distanzringe auf die Teleskopstange aufgeklemmt werden. Ist die therapeutische Position erreicht und der Patient kann beschwerdefrei Öffnungs- und Schließbewegungen durchführen, werden die Enden der Kugelkopfanker mit einem Kompositmaterial an den Bändern fixiert. Die Einsetzzeit für das BMT beträgt mit etwas Übung weniger als zwei Minuten pro Seite. Ohne laborseitige Vorarbeit!

Um den distalen Überstand von 4 mm einzuhalten, kann dieser Abstand vorab mit einem Markierungsring abgesteckt werden, der ebenfalls im KIT enthalten ist, dies verhindert auch gleichzeitig ein Herausgleiten des Kugelkopfankers aus der Öse (Abb. 5) und erleichtert gerade dem Neuanwender das Einsetzen.

Der Patient ist darauf hinzuweisen, den Mund nicht übermäßig weit zu öffnen, da dies zu einem Herausgleiten der Teleskopstange aus dem Teleskoprohr führen kann. Allerdings hat sich dies in der Praxis als unproblematisch erwiesen, da die Apparatur selbst von jungen Patienten leicht wieder zusammengeführt werden kann. Der Kieferorthopäde nutzt diese Möglichkeit zudem zu seinem Vorteil: Er kann den therapeutischen Erfolg der Apparatur ohne aufwendigen Aufbau in jedem Termin überprüfen und erlebt somit keine „böse Überraschung“, z. B. eines Dualbisses nach der üblichen Tragezeit von ca. sechs Monaten.

Durch die geringe Länge der Apparatur und die daraus folgende Steifigkeit ist ein Verbiegen der Apparatur extrem selten, Frakturen höchst unwahrscheinlich. Bei Patienten mit ausgeprägtem Bruxismus sind doppelt geschweißte Bänder indiziert. Zusätzlich kann auch eine nächtliche Aufbissschiene in therapeutischer Position hilfreich sein.

Wirkung und Behandlungseffekt

Im Gegensatz zu den meisten herkömmlichen starren Klasse II-Apparaturen hält das BMT den Unterkiefer nicht nur in der gewünschten Position (Abb. 10), sondern ermöglicht auch weitere, z. B. exkursive Bewegungen (Abb. 11 bis 16). Dies entspricht dem natürlichen Bewegungsumfang und -drang der Kiefergelenke und des Patienten. Dies steigert den subjektiven Tragekomfort der Apparatur deutlich. Allerdings sind durch diese größere Flexibilität, ähnlich wie bei den federnden Apparaturen, Nebeneffekte denkbar. Je nach Kieferposition und Kaumuster kann es neben der sagittalen Komponente auch zu intrusiven und expansiven Kraftvektoren oder unerwünschten Drehmomenten kommen. Dies wird jedoch durch ausreichende starre Vollbögen bzw. Transpalatinal- oder Lingualbögen kontrolliert. Gerade aber auch bei Frühbehandlungen mit z. B. inkompletter Klasse II-Verzahnung der Molaren, kann durch eine zügige Änderung der Angulation der ersten Molaren und ggf. auch Distalisation der oberen Sechser eine deutliche Verbesserung der Ausgangssituation erreicht werden. Die häufig unerwünschte Vertikalentwicklung, wie z. B. bei Klasse II-Gummizügen, ist hier eher nicht zu erwarten und konnte bisher auch nicht beobachtet werden. Die durchschnittliche Behandlungszeit liegt je nach Behandlungszeitpunkt zwischen sechs und zwölf Monaten.

Das Nachaktivieren

Bedarf die therapeutische Position einer Nachkorrektur, kann die Apparatur einfach nachaktiviert werden. Dies ist auf mehrere Arten möglich, die alternativ verwendet oder zudem beliebig kombiniert werden können. Ebenfalls ist es natürlich möglich, diese Maßnahmen je nach Bedarf einseitig (z. B. bei einer Asymmetrie) oder beidseitig durchzuführen.

1. Der distale Überstand der Kugelkopfanker im Oberkiefer wird verringert, indem diese weiter nach mesial gezogen werden. Mesial des Headgear-Röhrchens werden diese dann erneut umgebogen wie beschrieben und ggf. mit Komposit fixiert. Dies ermöglicht eine Nachaktivierung von 2 bis 3 mm. 1 bis 2 mm sollten als Überstand verbleiben, um eine optimale Kieferbeweglichkeit zu erhalten.
2. Der mesiale Überstand der Kugelkopfanker im Unterkiefer wird verringert, indem diese weiter nach distal gezogen werden. Distal des Tubes werden diese dann umgebogen und ggf. mit Komposit fixiert. Dies ermöglicht eine Nachaktivierung von 2 bis 3 mm. 1 bis 2 mm sollten als Überstand verbleiben, um eine optimale Kieferbeweglichkeit zu gewährleisten.
3. Es werden Distanzringe auf das Teleskoprohr aufgeklemmt. Je nach notwendiger Nachkorrektur können mehrere Ringe verwandt werden (Abb. 17, 18).

Fortsetzung auf Seite 6 KN

Abb. 17

Abb. 18

Abb. 19

Abb. 20

Abb. 17–20: Um die Apparatur nachzuaktivieren, werden Distanzringe auf die Teleskopstange aufgeklemmt. Alternativ kann auch eine Feder verwendet werden.

Abb. 21a–c: Die Fehlstellung nach dem Einsetzen der Multibracketapparatur. Um ein Abbeißen der Brackets im Unterkieferfrontbereich zu vermeiden, wurden auf den Molaren Aufbisse aufgebracht.

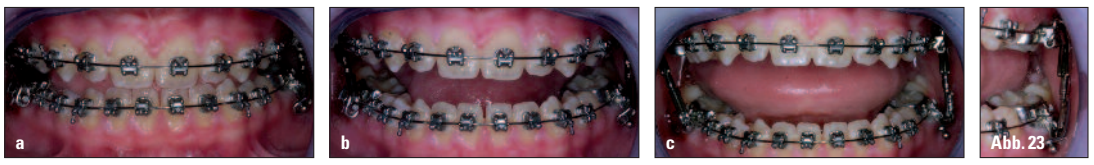

Abb. 22a–c: Das BMT wurde nach der Nivellierungsphase eingesetzt. Als therapeutische Position wurde ein Overjet von 0 mm bestimmt. Die erste Bewegungsprüfung verlief reibungslos. – **Abb. 23:** Durch die geringe Größe der Apparatur können Irritationen der Schleimhaut in der Regel vermieden werden.

Abb. 24a–c: Nach 4,5 Monaten Tragezeit der BMT-Apparatur war die Kieferlage stabil. Durch die Stabilisierung der Molaren bei gleichzeitiger Protrusion der Oberkieferfront können Lücken entstehen.

Abb. 25a–e: Nach der Entfernung des BMT erfolgte noch eine Feineinstellung der Okklusion.

Abb. 26a–e: Vollständige Klasse I bei gutem vertikalen und sagittalen Überbiss.

Variable	Norm	Auswertung 1	Auswertung 2	Differenz
SNA-Winkel	80°	77	76,5	–0,5
SNB-Winkel	82°	72,1	73,7	1,6
ANB-Winkel	2°	4,9	2,8	–2,1
GnGoAr-Winkel	122°	122,4	124,4	2,5
Interinzisalwinkel	123°	140,4	120,5	–19,9
OK1-NA-Winkel	21°	14	26,1	12,1
UK1-NB-Winkel	24°	20,7	30,5	9,8
ML-NSL-Winkel	28°	31,5	32,1	0,6
NL-NSL-Winkel	8°	13,1	11,7	–1,4
ML-NL-Winkel	20°	18,3	20,5	2,2

Tabelle 1: Die ermittelten Messwerte der FRS-Analyse vor und nach der Behandlung sowie deren Differenz im Vergleich zu durchschnittlichen Normwerten.

KN Fortsetzung von Seite 5

4. Alternativ zu den Distanzringen kann eine Feder auf das Teleskoprohr aufgeschoben werden. Dazu lässt man den Patienten maximal den Mund öffnen und zieht die Teleskopstange aus dem Rohr. Die Feder wird auf die Stange geschoben und die Apparatur unter maximaler Mundöffnung des Patienten wieder ineinander gefügt (Abb. 19, 20).

Sollte eine Aktivierung darüber hinaus erforderlich sein, sind die Möglichkeiten 1 bis 4 nach Bedarf zu kombinieren.

Klasse II-Korrektur mit dem BMT

Anhand dieses Falles wird der Standardeinsatz der BMT-Apparatur bei einer beidseitigen Klasse II vorgestellt. Bei einem 13-jährigen Jungen lag rechts und links eine Distalokklusion von einer ¾ Prämolarenbreite (Abb. 21) vor. Therapieziele waren, eine Neutralokklusion und eine physiologische Frontzahnstufe herzustellen. Dies sollte als Non-Ex-Behandlung mit einer Multibracketapparatur in der Straight-Wire-Technik und dem BMT erfolgen. Nach Abschluss der Nivellierung und Insertion von Vierkant-Stahlbögen ca. sechs Monate nach Behandlungsbeginn konnte auch das BMT eingesetzt werden. Als therapeutische Position wurde eine überkorrigierte Kieferstellung mit einem Overjet von 0 mm festgelegt (Abb. 22). Eine Irritation der Wangenschleimhaut konnte während der gesamten Therapie nicht festgestellt werden und die Apparatur wurde sehr gut toleriert (Abb. 23).

In jedem folgenden Kontrolltermin, der alle sechs Wochen erfolgte, wurde das BMT ausgehakt, um die Stabilität der Kieferposition zu überprüfen. Nach dem dritten Kontrolltermin (4,5 Monate) konnte kein Zurückgleiten des Kiefers nach distal mehr festgestellt werden. Zur Retention der Kieferposition wurde die BMT-Apparatur noch weitere drei Monate getragen. Dies war auch als Verankerungseinheit beim folgenden Lückenschluss hilfreich (Abb. 24). Nach deren Ausbau folgte noch die Feineinstellung der Okklusion (Abb. 25) und einen Monat später konnte die gesamte festsitzende Apparatur entfernt werden (Abb. 26).

Die gesamte Behandlungszeit betrug damit ca. 15 Monate. Durch die Therapie konnte neben einem dentoalveolären Effekt auch eine Verbesserung der Unterkieferlage und des Weichteilprofils erzielt werden (Abb. 27, Tabelle 1). Die Stabilisierung und Sicherung des Behandlungsergebnisses erfolgte im Anschluss mit einem herausnehmbaren funktionskieferorthopädischen Gerät. KN

(Fortsetzung mit klinischer Anwendung siehe S. 7 dieser Ausgabe.)

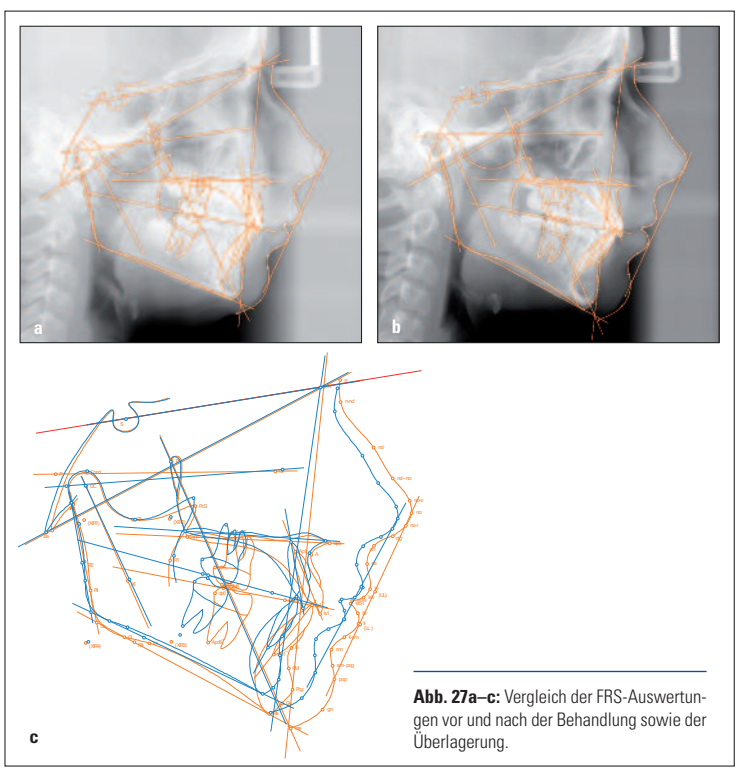

Abb. 27a–c: Vergleich der FRS-Auswertungen vor und nach der Behandlung sowie der Überlagerung.