

Transgingivale Implantation mit Sofortversorgung

Minimalinvasive Implantationstechniken gewinnen immer mehr an Bedeutung. So zeigt der hier vorgestellte Fall eine transgingivale Implantation in Regio 36 mit einer Sofortversorgung durch ein zahnärztliches Provisorium und einer anschließenden Frühbelastung mit der definitiven Zirkondioxidkrone innerhalb von zwei Wochen. Von DS Frank Schrader.



In der Literatur wird immer häufiger die Sofortversorgung und Sofortbelastung bzw. Frühbelastung von Implantaten diskutiert. Ein solches Vorgehen ist laut Nikellis et al.¹ immer dann möglich, wenn das Implantat mit einer ausreichenden Primärstabilität inseriert wurde. Nkenke und Schliephake² bestätigen mit ihrer umfassenden Literaturrecherche zum Thema: „Sofortbelastung und Sofortversorgung von Implantaten: Indikationen und Überlebensraten“ die Möglichkeit einer solchen Durchführung. Die Ergebnisse dieser Literaturanalyse zeigen, dass für die Sofortversorgung/Sofortbelastung von Implantaten derzeit Evidenz auf dem Niveau prospektiver, randomisierter, kontrollierter Studien besteht.

Es scheint somit bewiesen, dass die Implantatüberlebensrate weder bei Sofortbelastung noch bei So-

fortversorgung gegenüber der Überlebensrate nach konventionellen Einheitszeiten unterlegen ist. Auch bei histologischen Untersuchungen konnte Degidi et al.³ feststellen, dass sowohl bei konventionell inserierten Implantaten als auch bei sofortbelasteten Dentalimplantaten nach vier und acht Wochen hohe Knochen-Implantat-Kontakte nachweisbar waren. Einen weiteren Beleg für die Möglichkeit der hier beschriebenen Vorgehensweise lieferten Ioannidou und Doufexi.⁴ Sie zeigten in ihrer Metaanalyse von 13 prospektiven Studien noch einmal auf, dass bei einer Frühbelastung, wie in unserem Fall, keine schlechteren Ergebnisse, verglichen mit konventionellen Belastungszeiten, festzustellen sind. Nach den Ergebnissen der Literaturanalyse ist es heute nicht mehr angefechtbar, dass Implantate erfolgreich

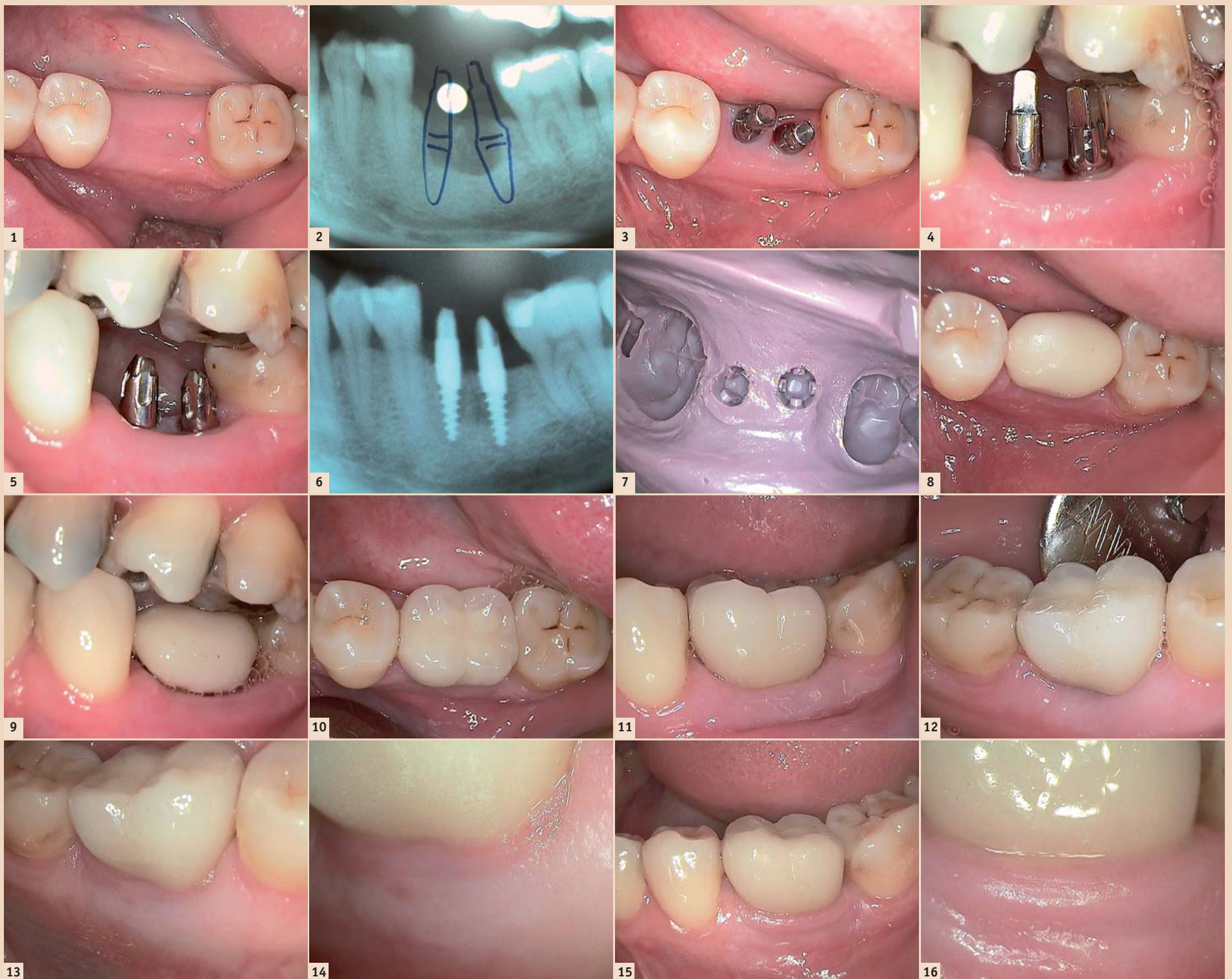

Abb. 1: Klinische Ausgangssituation. – Abb. 2: OPG. – Abb. 3: Zwei Champions-Implantate sind inseriert (Ansicht von okklusal). – Abb. 4: Zwei Champions-Implantate sind inseriert (Ansicht von vestibulär). – Abb. 5: Präparation der Implantate. – Abb. 6: Kontroll-OPG. – Abb. 7: Abformung mit Impregum. – Abb. 8: Provisorische Krone (Ansicht von okklusal). – Abb. 9: Provisorische Krone (Ansicht von vestibulär). – Abb. 10: Definitive Zirkondioxidkrone (Ansicht von okklusal). – Abb. 11: Definitive Zirkondioxidkrone (Ansicht von vestibulär). – Abb. 12: Definitive Zirkondioxidkrone (Ansicht von lingual). – Abb. 13: Ansicht von lingual nach zwei Jahren ... – Abb. 14: ... mit Makroaufnahme. – Abb. 15: Ansicht von vestibulär nach zwei Jahren ... – Abb. 16: ... mit Makroaufnahme.

F.Schröder

Implantologie 2

Feste Zähne an einem Tag



50 Fälle
285 Implantate
3500 Bilder über Sofortimplantation

sofortversorgt oder sofortbelastet bzw. frühbelastet werden können.

Der konkrete Fall

Eine 52-jährige Patientin stellte sich in der Praxis mit dem Wunsch nach einer schonenden und schnellen implantologischen Versorgung ihrer Zahnücke im linken Unterkiefer vor. Der fehlende Zahn 36 bereite laut Angabe der Patienten trotz dreimaliger Wurzelspitzenresektion weiterhin Beschwerden, sodass er schlussendlich extrahiert werden musste.

Die **Abbildung 1** zeigt den klinischen Befund am Tag der Implantation. Dieser lag etwa drei Wochen post extractionem. Die durchgeführte Diagnostik mittels Panoramaschichtaufnahme und nichtlinearem Spiraltomografen zeigte ein ausreichendes Knochenangebot mit noch nicht abgeschlossener Re-Ossifikation (**Abb. 2**).

Im ersten Schritt haben wir die Implantatpositionen für unsere zwei Champions-Implantate markiert. Anschließend wurde die Schleimhautdicke bestimmt. Eine einfache und schnelle Möglichkeit ist hierbei die Anwendung einer zahnärztlichen Sonde mit aufgestecktem Gummistopper. Mithilfe von unterdimensionierten Vorbohrern wurden dann die Implantatkavitäten bis zur endgültigen Insertionstiefe der Implantate aufbereitet. Hierbei kommt es aufgrund des transgingivalen Vorgehens und der damit verbundenen nahezu atraumatischen Arbeitsweise, im Gegensatz zur klassischen Implantologie, zu deutlich geringeren postoperativen Schwellungen und Beschwerden.

Anschließend führten wir die sogenannte Knochen-Kavitäten-Kontrolle (KKK) durch. Hierbei werden mit einer Sonde alle Knochenwände (mesial, distal, vestibulär, lingual, apikal) auf Intaktheit kontrolliert. Nachdem festgestellt werden konnte, dass alle Knochenwände intakt waren, wurden die zwei Vierkant-Implantate mit einem Durchmesser von 3,5 mm und einer Länge von 10 mm jeweils mit einer Primärstabilität von über 40 Ncm inseriert (**Abb. 3 und 4**). Von einem Drehmoment von über 60 Ncm ist abzuraten, um eine periimplantäre Ernährung zu garantieren und Misserfolge durch Drucknekrosen zu vermeiden.

Anschließend präparierten wir die Implantate mit herkömmlichen Fräsern, um eine korrekte Einschubrichtung zu erreichen (**Abb. 5**). Um

den korrekten Sitz der Implantate zu überprüfen, haben wir zudem ein Kontroll-OPG angefertigt (**Abb. 6**). Deutlich ist die fortgeschrittene Re-Ossifikation zu sehen, auch wenn sie noch nicht vollkommen abgeschlossen ist. Der gemessene Periotestwert lag zu diesem Zeitpunkt am mesialen Implantat bei -5 und am distalen bei -4.


Nach erfolgter Farbbestimmung wurde dann eine einzeitig einphasige Abformung mit Impregum vorgenommen (**Abb. 7**). Im Anschluss stellten wir eine provisorische Krone aus Kunststoff her (**Abb. 8 und 9**). Elf Tage nach der Implantation haben wir die provisorische Krone entfernt und die definitive Zirkondioxidkrone mit Harvazement eingliedert (**Abb. 10-12**).

Die **Abschlussbilder 13 bis 16** zeigen die klinische Situation nach zwei Jahren. Sehr gut zu sehen ist bei dem Vergleich der Bilder 11 und 15/16 der Zuwachs an Gingiva. Dieses als Gingiva-Attachment-Effekt (GAE) bezeichnete Zahnfleischverhalten resultiert aus der circa 1 mm breiten, dicht aufliegenden Keramik und bildet sich sehr oft, bei den von uns genutzten Techniken, nach mehreren Monaten aus.

Fazit

Bei genügend ortsständigem Knochen, bei Gewährleistung einer Primärstabilität von 40 bis 60 Ncm und einer ausreichend großen Implantatzahl ist die transgingivale Implantatinserterion eine sehr schonende und schnelle Variante der Implantation. In unserem Fall konnte die Patientin dank der Frühbelastung weniger als zwei Wochen nach der Implantation die Praxis mit ihrem definitiven Zahnersatz verlassen.

Bei jährlich über tausend inserierten Implantaten können wir unsere Methode, die auch bei allen anderen Ausgangssituationen funktioniert, nur jedem Zahnarzt, der chirurgisch und prophetisch versiert ist, ans Herz legen. Ihre Patienten werden zu wahren Werbeträgern für Ihre Praxis.

Informationen über unser Vorgehen, Artikel, Fachbücher u.a. erhalten Sie unter: www.feste-zähne-an-1-tag.de oder unter: www.implantologisches-zentrum-zerbst.de 



DS Frank Schröder
Albertstraße 33
39261 Zerbst/Anhalt
Deutschland
Tel.: +49 3923 2097

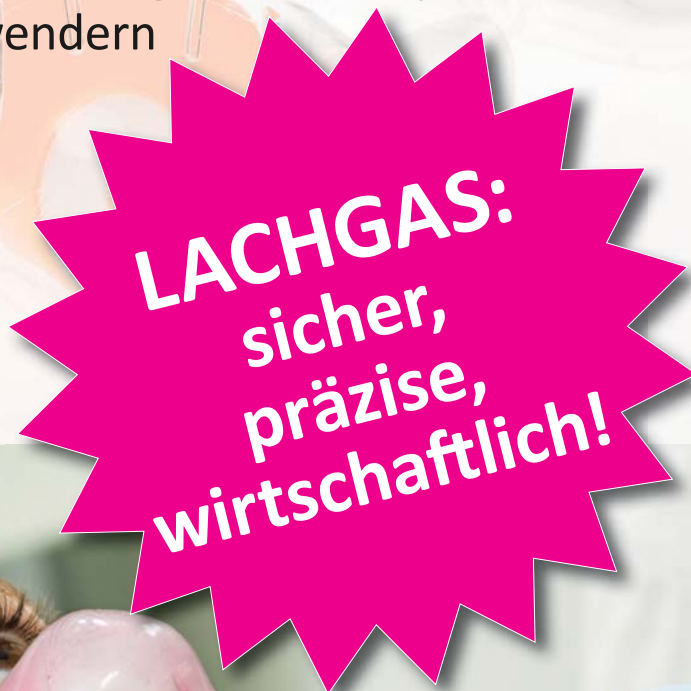www.implantologisches-zentrum-zerbst.de



Moderne Lachgassedierung mit BIEWER medical

Profitieren Sie von:

- weltweit modernsten Lachgas-Systemen des US-Premiumherstellers Accutron
- innovativen und einzigartigen Produkten, wie der schlanken sedaview[®] Doppelmaske
- persönlicher Beratung und individuellen Lösungen für Ihre Praxis
- bestmöglicher Vernetzung mit Fachexperten und erfolgreichen Anwendern



LACHGAS:
sicher,
präzise,
wirtschaftlich!

Try-Outs und persönliche Beratung in Ihrer Praxis – lernen Sie Lachgas neu kennen:

Tel.: +49 (0)261 / 9882 9060
E-Mail: info@biewer-medical.com
Web: www.biewer-medical.com