

Ein Weg zur Ästhetik

Mit der exakten Analyse der Ausgangssituation, einem durchdachten interdisziplinären Vorgehen und dem richtigen Materialkonzept können wir die Harmonie der Natur wiederherstellen. Im Fallbericht zeigen Oliver Brix und Dr. Sergey Chikunov eine vollkeramische Frontzahnversorgung.

Die individuelle Herstellung von Zahnersatz gestattet Ergebnisse, die sich unauffällig, harmonisch und somit höchstästhetisch einfügen. Maschinen und Software können uns zwar dabei unterstützen, doch letztlich bedarf es der Komponente „Mensch“ und dem Denkmodell, dass jeder

ANZEIGE

Zirkonkrone
vollanatomisch
35€* | gefräst von CADfirst

CADfirst
CAD/CAM FERTIGUNG

T. 0 84 50 92 95 973 · www.cadfirst.de
* netto zzgl. 7% MwSt. p. Einh. / f. Scannerkunden

Patientenfall einzigartig ist. Um die Erwartungen eines Patienten beziehungsweise die in ihm geweckten Bedürfnisse zu erfüllen, sind viele Parameter zu beachten. Es reicht nicht, einen stereotypen Zahnersatz anzufertigen oder einen natürlichen Zahn zu kopieren. „Symmetrie“ ist ein Trugschluss; vielmehr sollten wir nach „Harmonie“ streben. Um diese zu erreichen, bedarf es eines ganzheitlichen Denkansatzes und dem Verständnis für das komplexe stomatognathe System.

Gedanken zur Harmonie mit der „roten“ Ästhetik

Die gingivalen Strukturen spielen bei der ästhetischen Wiederherstellung eine große Rolle. Keine noch so schön geschichtete Krone wird die Erwartung „Ästhetik“ erfüllen, wenn das gingivale Umfeld defizitär ist. Harmonie erreichen wir nur, wenn ein gesundes Weichgewebe den „roten“ Rahmen für die Restauration vorgibt. Dafür benötigen wir bereits in der präprothetischen Planungsphase eine partnerschaftliche Zusammenarbeit und methodische Kommunikations-Tools.

Gedanken zur „weißen“ Ästhetik

Genau betrachtet, beginnt der Weg in die Ästhetik schon viel früher. In dem Moment, in dem wir lernen, wie natürliche Zähne aufgebaut und strukturiert sind, kommen wir einen großen Schritt voran. Das Schnittbild eines Zahns hilft dabei, die Natur zu interpretieren; die Innenansicht vermittelt zahlreiche Informa-

tionen zur „weißen“ Ästhetik. Doch so vielsagend der Aufbau des Zahns ist, so frustrierend kann die Erkenntnis sein, dass wir die Natur nicht kopieren können. Doch diese Aussage soll nicht demotivieren, sondern das Gegenteil auslösen. Lassen wir uns von der Natur motivieren. Mit modernen vollkeramischen Materialsystemen können wir dem „natürlichen Zahn“ ganz nahekommen.

Gedanken zum Material

Wir setzen in unserem Labor seit Jahren auf das Vollkeramiksystem IPS e.max®. Das Konzept ist eine „dentale Welt für sich“ – von okklusalen Veneers, Inlays und Onlays bis hin zu komplexen Implantatrekonstruktionen kann jede Indikation gelöst werden. Warum Vollkeramik? Rufen wir uns erneut das Schnittbild eines natürlichen Zahns in Erinnerung. Hier können wir sehen,

wie beispielsweise das Licht im Dentin spielt. Natürliche Zähne imponieren durch die Interaktion mit Licht. Die Art und Weise, wie Lichtstrahlen in der Zahnhartsubstanz gestreut werden, bestimmt die Farbe. In komplexen Vorgängen (Reflexion, Diffusion, Fluoreszenz, Opaleszenz etc.) vereinen sich die Strukturen und ergeben das Gesamtbild. Unser Ziel ist es, dieses Spiel in die Rekonstruktion „Zahn“ einzubringen. Das gelingt unserer Meinung nach nur mit einem vollkeramischen Material.

Das Konzept

Die Interpretation der lichteptischen Eigenschaften ist Voraussetzung für die Materialwahl. Bereits das Gerüst legt die Grundlage für das Ergebnis und kann entsprechend der Ausgangssituation farblich modifiziert werden. Mit der zugehörigen Schichtkeramik (IPS e.max Ceram) und



Abb. 1

Abb. 1: Ausgangssituation: Die junge Patientin litt unter dem optischen Erscheinungsbild ihrer Frontzahnversorgung.

unserer Kunstfertigkeit schaffen wir eine naturnahe Illusion. Wir können einen „Zahn“ kreieren, der Lebendigkeit vermittelt und mit einer homogenen Oberfläche lang anhaltende Ästhetik

verspricht. Wie die meisten unserer Patientenfälle haben wir auch nachfolgend beschriebenen Fall mit presskeramischen Restaurationen (IPS e.max Press) versorgt. Hier sei zu erwähnen, dass die vielen unterschiedlichen Rohlinge nicht dazu dienen, den Anwender zu verwirren. Die Farbpalette ist durchdacht und erklärt sich mit dem oben erwähnten Wissen um die Farbeigenschaften. So sind zum Beispiel Transparenz und Opazität Gegenspieler – der Rohling mit geringer Opazität hat eine höhere Transparenz und ein sehr opaker Rohling weist eine sehr geringe Transparenz auf. Ein transluzenter Rohling bietet wiederum keine hohe Deckkraft, was bei verfärbten Stümpfen fatale Folgen haben kann.

Die Wahl des Rohlings ist Basis für die farbliche Adaption der Kronen.

Die Schichtung beeinflusst die Farb- und Helligkeitswerte nur zu etwa 40 Prozent. Somit ist die Analyse der Stumpffarbe ein wichtiger Aspekt. Ebenso, dass der Zahntechniker „seine“ Rohlinge und deren Farbeigenschaften kennt. Hier kann ein eigens gefertigter Farbring wertvolle Dienste leisten.

Exemplarischer Patientenfall

Der gezeigte Patientenfall ist ein „dentales Märchen“. Erzählt wird die Geschichte einer jungen Dame, die sich vom „Entlein“ zum schönen „Schwan“ entwickelt.

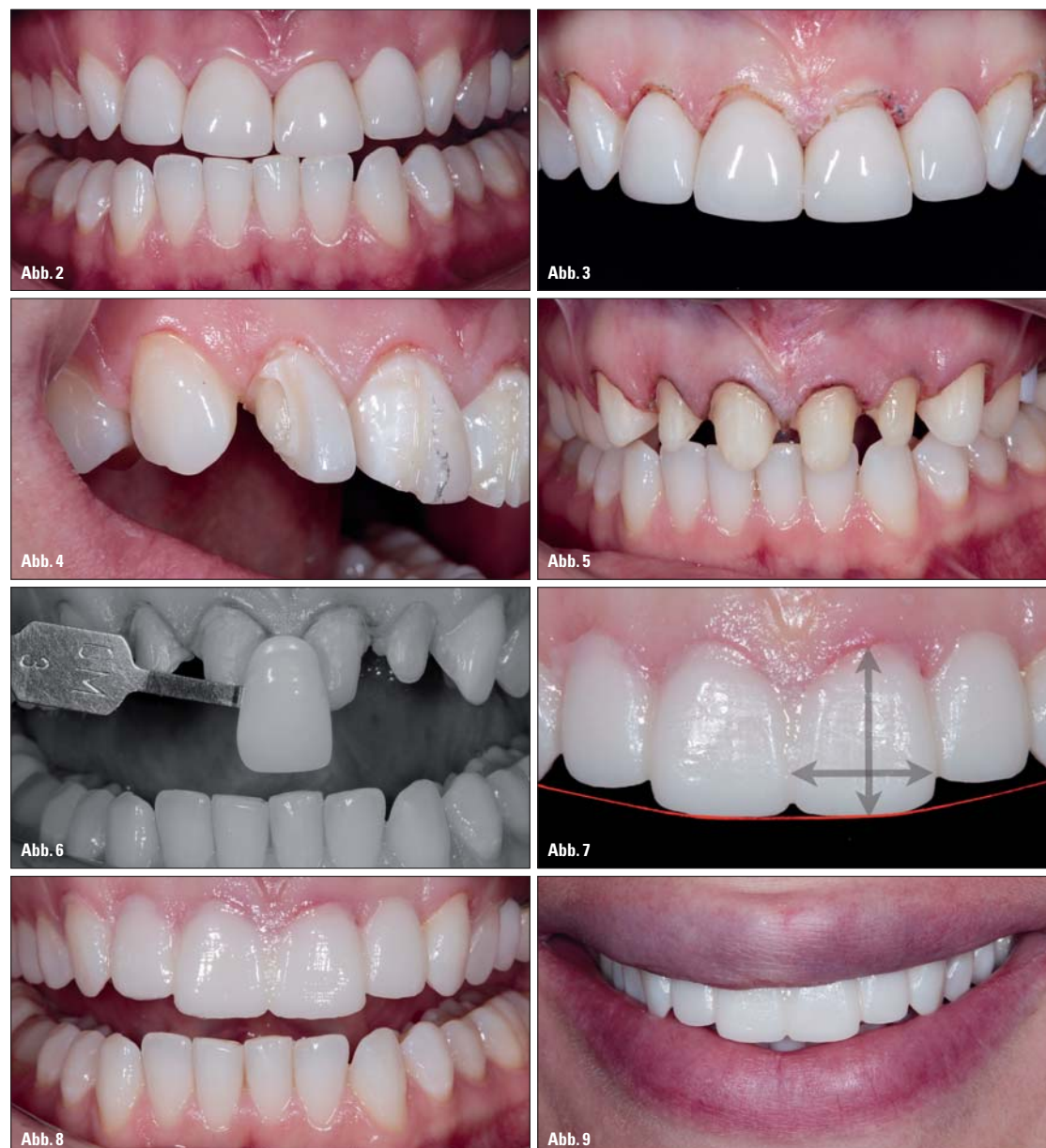


Abb. 2: Die Zähne waren deutlich überkonturiert. Sie präsentierten sich dick und unförmig. Wir beschlossen eine Neuanfertigung. – Abb. 3: Der Gingivaverlauf musste optimiert werden. Das Bild zeigt die Situation einige Tage nach der chirurgischen Kronenverlängerung. – Abb. 4 und 5: Entfernung der alten Versorgung. Entsprechend der Vorgaben unseres Wax-ups wurde die Präparation leicht nachkonturiert. Es boten sich ideale gingivale Verhältnisse. – Abb. 6: Die Übermittlung der Zahnfarbe erfolgte über Fotos. Anhand der Schwarz-Weiß-Darstellung lassen sich im Labor Helligkeitswert und Dentinfarbe ermitteln. – Abb. 7: Das direkte Provisorium wurde mit einer Tiefziehschiene hergestellt. Die ästhetische Veränderung ist sichtbar. – Abb. 8: Mit dem Provisorium lassen sich alle Parameter prüfen und direkt korrigieren. – Abb. 9: Die Wirkung im faziellen Umfeld. Die Harmonie zu Lippe und Lachlinie ist gut sichtbar.

Fortsetzung auf Seite 12 

Digital,
sauber,
einfach.

So macht CoCr-Verarbeitung Spaß



CRYPTON®

Crypton ist der neue vorgesinterte und nassschleifbare Kobalt-Chrom-Werkstoff von Dentsply. Damit lassen sich erstmals NEM-Kronen und Brücken sauber und hochqualitativ auf einer Sirona inLab MC XL inhouse herstellen. Das heißt: volle Wertschöpfung in Ihrem Labor und ein Werkstoff, mit dem die NEM-Bearbeitung Spaß macht.

DER FILM



www.degudent-crypton.de
www.dentsply-crypton.de

DENTSPLY

ZT Fortsetzung von Seite 10

Analyse und Planung

Die Patientin konsultierte den Behandler aus ästhetischen Gründen. Sie litt unter dem Aussehen ihrer oberen Frontzahnversorgung. Entsprechend unseres Vorgehens bildete die Analyse der Ausgangssituation das

an den Behandler übermittelt. Eines gilt es zu berücksichtigen: Unsere zahntechnische Vision entspricht nicht immer der Vorstellung des Patienten; dieser will in erster Linie nicht allzu viel „Pein“ erdulden.

Gemeinsam wurde die Ausgangssituation besprochen und eine chirurgische Kronenver-

gung in das Mock-up. Der Behandler konnte die Situation im Mund der Patientin probieren und die Präparation – unter Beachtung der klinischen Parameter – anpassen. Somit wurde an der „richtigen“ Stelle der notwendige Platz geschaffen (Abb. 4 und 5). Zum Zeitpunkt der Präparation zeigten sich ge-

schieden uns in diesem Fall für den IPS e.max Press-Rohling MO 0. Dieser wurde anschließend mit den entsprechenden Massen der Schichtkeramik IPS e.max Ceram verblendet. Nun war es nur noch ein kleiner Schritt bis zur definitiven Restauration. Alle Parameter waren vorgegeben. Das Ergebnis ist

ist das Zeugnis einer vollkeramischen Versorgung, die mit viel Liebe zum Detail hergestellt wurde (Abb. 15). Das „Wunder“ ist vollbracht – die Patientin wurde zum „Schwan“ und im Jahr 2010 „Miss Russland“ (Abb. 16). Solche sichtbaren Beweise dentaler Kunst gehören zu den schönsten Momenten




Abb. 10

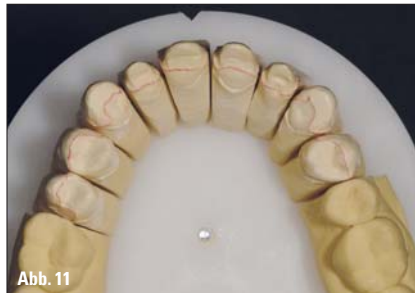

Abb. 11

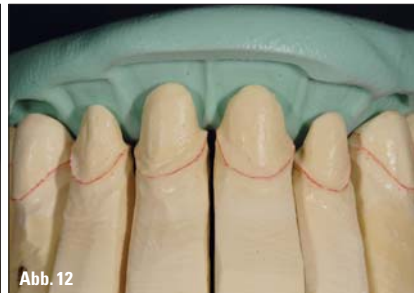

Abb. 12

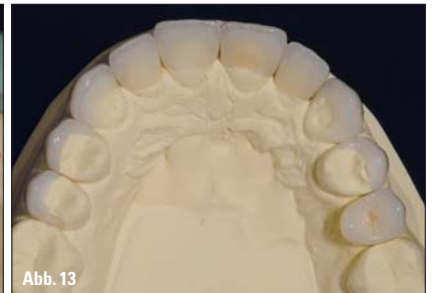

Abb. 13

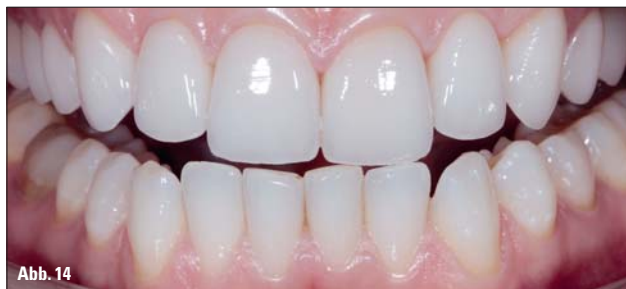

Abb. 14

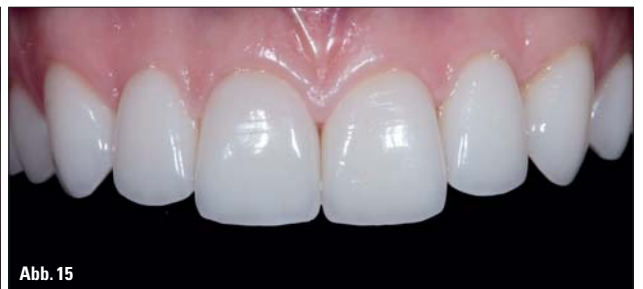

Abb. 15

Abb. 10: Nochmaliges Überprüfen der faziellen Bezugslinien. – Abb. 11: Das Arbeitsmodell zeigt den Umfang der Sanierung. – Abb. 12: Evaluierung der Materialmöglichkeiten über den Silikon Schlüssel. – Abb. 13: Die fertige Sanierung auf dem Modell. – Abb. 14 bis 16: Das Ergebnis unserer Bemühungen. Die Details sind stimmig und die Restauration fügt sich sehr harmonisch ein.

Fundament für die weitere Behandlung. Das Porträtbild liefert generell einen idealen Gesamteindruck und macht Disharmonien ersichtlich. Bezug sollte unter anderem auf die bekannten Referenzlinien genommen werden. Auf den Ausgangsbildern unserer Patientin sind die Makel schnell erkannt (Abb. 1 und 2). Die deutlich überkonturierten Kronen wirkten sehr unförmig. Für die Planung der Behandlung bevorzugen wir das

längerung vorgeschlagen. Der gingivale Verlauf ist für die harmonische Wirkung beziehungsweise das ideale Höhen-Breiten-Verhältnis wichtig.

Die Abbildung 3 zeigt die Situation nach der Weichgewebeskorrektur. Das Wax-up wurde dupliert und in ein Gipsmodell übertragen. Anhand dieses Modells konnte die geplante Situation in dreidimensionaler Perspektive diskutiert werden. Nachdem alle Beteiligten mit der Situ-

sunde gingivale Verhältnisse – der ideale Rahmen für die „weiße“ Ästhetik. Die Zahnfarbe wurde mit Fotos kommuniziert. Über Schwarz-Weiß-Aufnahmen konnten der Helligkeitswert und der passende Dentinfarbtone ermittelt werden (Abb. 6). Für die provisorische Versorgung leistete das Template erneut wertvolle Dienste. Mit einem Kunststoff (Telio® CS C&B) wurde sie auf effizientem Weg erarbeitet und eingliedert. Sofort war die Verbesserung sichtbar und begeisterte alle Beteiligten. Die Abbildung 7 zeigt die Veränderungen in toto und gibt eine Vorschau auf das zu erwartende Ergebnis. Nun wurden alle Parameter (Form, Funktion, Phonetik etc.) nochmals überprüft (Abb. 8). Eine intraorale Korrektur war problemlos möglich und bedurfte nicht zwingend der Hand des Technikers. Der wichtigste Eindruck war auch hier der des faziellen Umfelds (Abb. 9). Die harmonische Korrelation zu Lippe und Lachlinie war gut gelungen. Eine nochmalige Überprüfung an einem neuen Porträtbild mit Bezugslinien zeigte etwaige Korrekturen, die in die definitive Versorgung übernommen werden konnten (Abb. 10).

Fertigstellung

Die Modellsituation zeigt den Umfang der Sanierung (Abb. 11). Mithilfe des Silikon Schlüssels wurden die Möglichkeiten des Materials evaluiert (Abb. 12). Eine sinnvolle Auswahl kann erst erfolgen, wenn das Platzangebot gut zu erkennen ist. Mit dem Silikon Schlüssel lässt sich eine exakte Bewertung vornehmen und entscheiden, ob transluzent, farbbehaltend oder gar mit mehr Opazität gearbeitet werden muss. Wir ent-


die logische Konsequenz einer guten Vorarbeit (Abb. 13).

Um eine weitere Einprobe im Mund der Patientin zu umgehen, wurde nach Fertigstellung die

in unserem Beruf. Manchmal gehen Wunder weiter: Unsere Patientin errang 2011 den Titel „Miss Globe“! Was wünscht man sich mehr?


ANZEIGE

LABOR-DOPING



Das Richtige tun, um die Zukunft zu meistern. Nutzen Sie unser **KNOWHOW** aus über 100 Jahren Erfahrung für Ihr Labor: Legierungen, Galvanotechnik, Discs/Fräser, Lasersintern, Experten für CAD/CAM u. 3shape. Das alles mit dem Plus an Service! Tel. 040/86 07 66 · www.flussfisch-dental.de

since 1911


FLUSSFISCH

Korrelation von Wax-up und Provisorium über den Silikon Schlüssel geprüft. In diesem Fall ist alles wie geplant verlaufen. Mit einem guten und sicheren Gefühl wurden die vollkeramischen Einzelkronen an die Praxis übersendet. Die Befestigung erfolgte gemäß der Richtlinie unter Kofferdam. Composites unterliegen der Sauerstoffinhibition. Das bedeutet, dass die Schicht, die während der Polymerisation mit Luft in Kontakt ist, nicht aushärtet. Daher wurden die Präparationsränder mit einem Glyceringel (Liquid Strip) abgedeckt. Schritt für Schritt wurden alle keramischen Teile mit Variolink® II in den Mund eingesetzt. Die Abbildung 14 zeigt das Ergebnis. Die Details sind stimmig und die Restauration fügt sich nahtlos ein. Das

Fazit

Die Basis für vollkeramische Restaurationen sind moderne Fertigungsmöglichkeiten. Mit den zur Verfügung stehenden Möglichkeiten können wir auf effizientem Weg hochästhetische Ergebnisse fertigen. Kombiniert mit zahnmedizinischer sowie zahn-technischer Fertigkeit wird ein maßgeschneiderter Zahnersatz möglich. Der Weg in die Ästhetik beginnt bereits bei der ersten Konsultation des Patienten und führt über eine umfassende Analyse und Planung zum gelungenen Ergebnis. Das ist ein festes Konzept, was allerdings nicht bedeutet, dass keinerlei Kreativität gefragt ist. Unser Wissen um das stomagnathe System und das Material wird mit Kreativität und Kunstfertigkeit ergänzt. **ZT**



ZT Adresse

Oliver Brix
innovative dental design Oliver Brix
Kisseleffstr. 1a
61348 Bad Homburg
Oliver-Brix@t-online.de

Dr. Sergey Chikunov
2, Gukovskogo, pl-2
103062 Moskau
Russland
sergey.chikunov@gmail.com



Abb. 16

manuelle Vorgehen. Kein Patientenfall wird ohne die Herstellung eines Wax-ups rekonstruiert. Alle Wünsche der Patientin sowie die ästhetischen Parameter wurden in das Wax-up eingebracht und dieses als Vorschlag

ation zufrieden waren, wurde ein „Template“ gefertigt.

Mock-up

Das Template war in diesem Fall eine flexible Tiefziehschiene (1,5 mm) und diente der Übertra-