

# Lasereinsatz in stark geschädigten endodontischen Szenarios

Der hier vorgestellte klinische Fall soll Forscher entweder dazu anregen, weitere blinde, randomisierte Studien durchzuführen oder Behandler dazu animieren, ihre klinischen Erkenntnisse zu berichten, um ein evidenzbasiertes Konzept zur Anwendung radial abstrahlender Faserspitzen in der Endodontie zu erstellen.

Miguel Rodrigues Martins, Manuel Fontes Carvalho, Irene Pina-Vaz, José Capelas, Miguel André Martins, Prof. Dr. Norbert Gutknecht

■ Da die Kontamination durch Bakterien als primärer ätiologischer Faktor für die Entwicklung pulpaler und periapikaler Läsionen gilt, ist es das vorrangige Therapieziel in der Endodontie, das Wurzelkanalsystem vor Erregern zu schützen.<sup>1-3</sup>

Die Idee, dass ein Nichtvorhandensein kultivierbarer Mikroben zum Zeitpunkt der Obturation die Heilung begünstigt, stimmt mit der Theorie überein, dass Mikroorganismen der vorrangige Grund für eine persistierende apikale Parodontitis sind.<sup>4</sup> Demgemäß implizierten andere Forscher, dass das Vorhandensein von Mikroben zum Zeitpunkt der Wurzelkanalfüllung das Behandlungsergebnis negativ beeinflussen kann.<sup>5-7</sup>

Die bakterientötende Wirkung konventioneller Irrigationsverfahren während und nach der Wurzelkanalpräparation mit Lösungen wie Natriumhypochlorit (NaOCl) wurde durch mehrere Forscher untersucht, doch die ideale Konzentration und Temperatur von NaOCl in der Wurzelkanaltherapie ist weiterhin eine Kontroverse, die von vielen Endodontologen diskutiert wird.<sup>8-11</sup>

Tatsächlich ist bekannt, dass die bakterizide Wirkung von NaOCl auf eine Tiefe von 100 µm begrenzt ist. Dennoch wurde eine schwere Infektion mit *E. faecalis* bereits in Tiefen bis 800 µm im Kanallumen festgestellt und andere Bakterien können bis zu 1.100 µm tief in die Dentintubuli vordringen.<sup>12,13</sup>

Während der Wurzelkanalerweiterung wird ein Smearlayer mechanisch geschaffen, der die Wände des Hauptwurzelkanals bedeckt. Zusätzlich zu der Möglichkeit, dass der Smearlayer selbst infiziert sein könnte, kann es darüber hinaus die Bakterien in den Dentintubuli schützen, indem die Wurzeldentinpermeabilität von 25 % auf 49 % reduziert wird.<sup>14</sup> Damit gilt es als allgemein akzeptiert, dass die vollständige Entfernung des Smearlayers auch die Eliminierung von Erregern im Wurzelkanalsystem bedeuten würde.<sup>15</sup>

Ob eine adäquate Abtötung von Mikroorganismen innerhalb einer Behandlungssitzung erreicht werden kann, wird weiterhin diskutiert. Obwohl es eine Vielzahl wissenschaftlicher Argumente gibt, die mehrere Behandlungssitzungen für die Wurzelkanaltherapie infizierter Zähne mit apikaler Parodontitis nahelegen, sind die Ergebnisse der klinischen Forschung bis heute nicht eindeutig.<sup>16,17</sup> Obwohl Kalziumhydroxidpaste eines der für mehrere Behandlungssitzungen am häufigsten im Wurzelkanal angewandten Medikamente ist, bleibt

seine bakterientötende Wirkung, die allgemein mit persistierender apikaler Parodontitis assoziiert wird, fragwürdig.<sup>18,19</sup>

Neuere Behandlungsstrategien zur Abtötung von Mikroorganismen im Wurzelkanalsystem sollten herangezogen werden, um die Dentintubuli zu durchdringen und die Mikroorganismen jenseits der Abwehrmechanismen zu vernichten. Alternative Ansätze wie die Ozontherapie, Ultraschall- und Laseranwendungen werden als geeignete Verfahren für eine endodontische Desinfektion nahegelegt. Sie könnten die Einsatzmöglichkeiten der üblicherweise verwendeten chemischen Lösungen erweitern und schädliche Wirkungen verhindern.<sup>20-23</sup>

Die Zielsetzungen für die Anwendung von Erbiumlasern in der Wurzelkanaltherapie sind: die Reaktionsfähigkeit mit Wasser von Infrarotlicht zu nutzen und den Smearlayer sowie Ablagerungen effektiv von den Wurzelkanalwänden zu entfernen sowie die Fähigkeit von Licht, weiter in die Dentintubuli vorzudringen und so eine Tiefendesinfektion zu erreichen.<sup>24</sup>

Durch die Anwendung von Er,Cr:YSGG-Lasern in der endodontologischen Therapie (LAET) soll ein langfristiger Behandlungserfolg erreicht werden, vor allem in Fällen mit persistierenden Infektionen oder präoperativen Erschwernissen wie Isthmus, rekurrende Kanäle, interne Resorption, Wurzelkanalperforation oder große apikale Einschränkungen. Diese werden oft für geringe oder eingeschränkte klinische Prognosen verantwortlich gemacht.

## Chronische apikale Parodontitis und apikale Zysten

Nach der Bildung von periapikalen, entzündlichen Läsionen als Nebeneffekt einer pulpalen Nekrose wird die chronische apikale Parodontitis (Granuloma) als ein Fortschreiten dieser Entzündungen gesehen, wobei benachbartes Gewebe durch Entzündungszellen ausgetauscht wird, die üblicherweise fibröses Gewebe und Cholesterinkristalle enthalten.<sup>25</sup>

Mit der Zeit kann sich, begünstigt durch die proinflammatorische Stimulation und Proliferation durch die Malassez'schen Epithelreste, eine entzündliche Zyste um den Wurzelapex und im Knochen entwickeln. Wenn das Lumen der Zyste mit der Infektionsquelle am

## iPexII Der smartere Apexlokalisator

Der **SmartLogic** Controller von NSK, ein Apexlokalisator der neuesten Generation, wurde auf der Basis zahlreicher klinischer Studien und Verifikationstests entwickelt und ist mit den unterschiedlichsten Zahnformen kompatibel. Dabei gewährleistet er höchste Genauigkeit bei der Detektion von Wurzelspitzen und ist in der Lage, im absoluten Präzisionsbereich ein klares Bild über die aktuelle Position der Feilenspitze zu vermitteln.

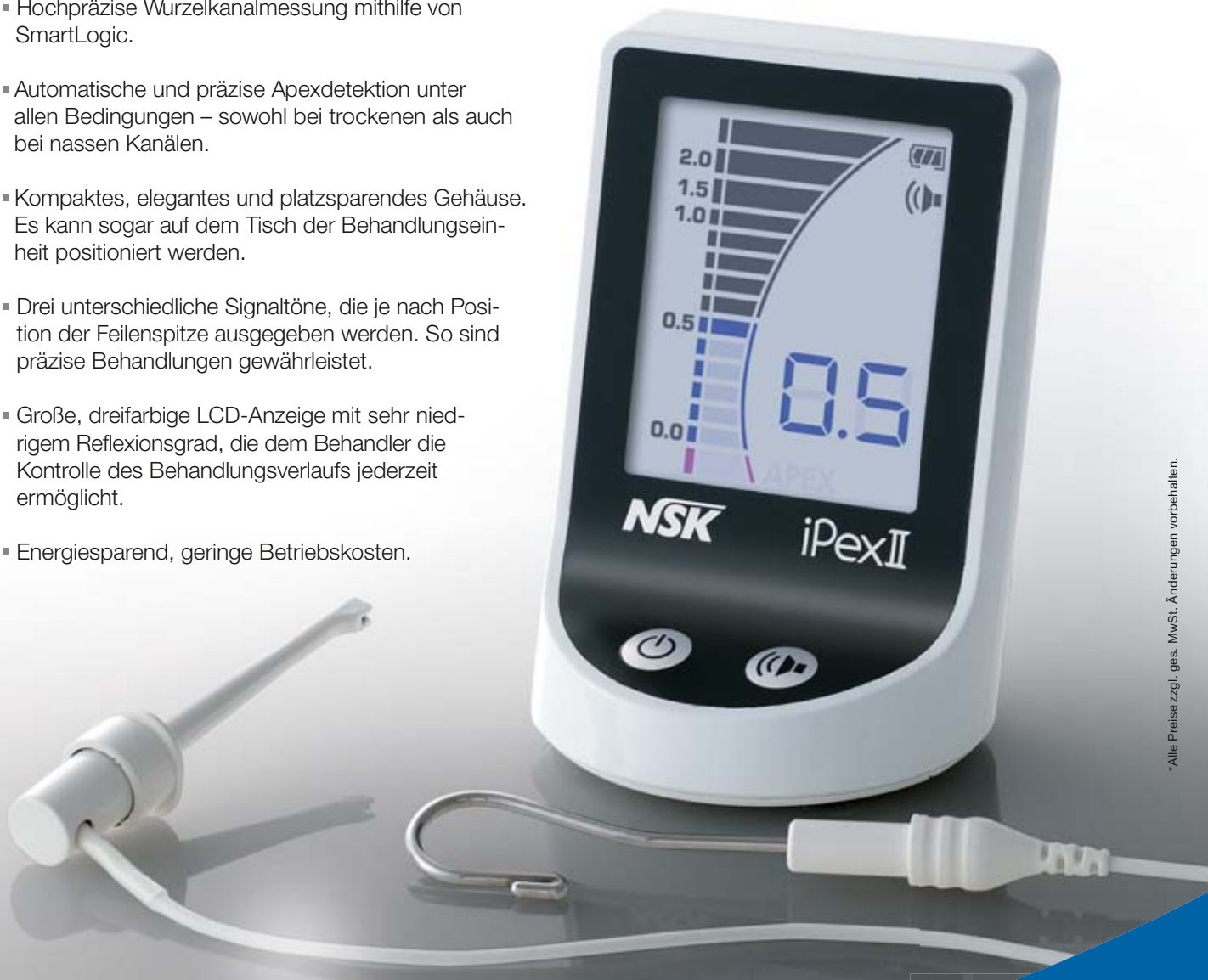
### Merkmale

- Hochpräzise Wurzelkanalmessung mithilfe von SmartLogic.
- Automatische und präzise Apexdetektion unter allen Bedingungen – sowohl bei trockenen als auch bei nassen Kanälen.
- Kompaktes, elegantes und platzsparendes Gehäuse. Es kann sogar auf dem Tisch der Behandlungseinheit positioniert werden.
- Drei unterschiedliche Signaltöne, die je nach Position der Feilenspitze ausgegeben werden. So sind präzise Behandlungen gewährleistet.
- Große, dreifarbige LCD-Anzeige mit sehr niedrigem Reflexionsgrad, die dem Behandler die Kontrolle des Behandlungsverlaufs jederzeit ermöglicht.
- Energiesparend, geringe Betriebskosten.

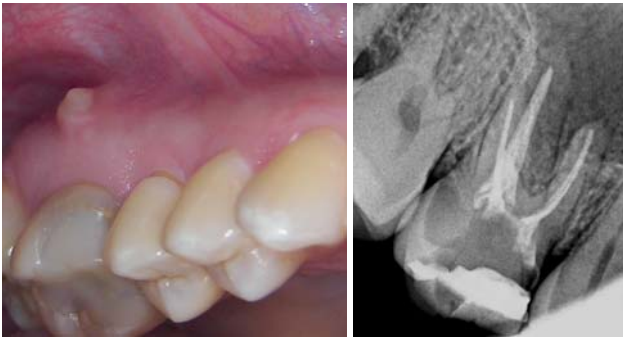Modell: **iPexII-Komplettset**

Bestellcode: **Y1002208**

**769€\***



\* Alle Preise zzgl. ges. MwSt. Änderungen vorbehalten.



**Abb. 1 und 2:** Initiale klinische Situation und Röntgenaufnahme des Zahns 16 mit aktiver Fistel.

pulpalen Eingang übereinstimmt, könnte es keine selbsterhaltende Zyste („Taschenzyste“) sein. Diese würde mit der Vernichtung der Infektionsquelle absterben. Andererseits könnte es sich um eine selbsterhaltende („echte Zyste“) handeln, wenn die Zyste vollständig durch das Epithelium eingeschlossen und von der Infektionsquelle abgetrennt ist. Diese kann mit Ausnahme durch die chirurgische Entfernung nicht therapiert werden.<sup>26</sup>

Zysten haben meist ein rundes oder birnenförmiges Erscheinungsbild und treten als solitäre, strahlendurchlässige Läsionen in der periapikalen Region auf. Sie werden klassifiziert, sobald sie einen Durchmesser von 1 cm überschritten haben und durch einen dünnen Kortikalknochenrand begrenzt werden. Zysten können benachbarte Zähne verdrängen oder eine geringe Wurzelresorption auslösen.<sup>27</sup>

Die Unterscheidung zwischen radikulären Zysten und Granuloma mithilfe von traditionellen radiografischen Techniken ist schwer bis unmöglich, selbst wenn mehrere radiografische Eigenschaften zur Entscheidung herangezogen werden, z.B. die Größe der Läsion oder das Vorhandensein eines röntgenopaken Randes, der die Zyste umgibt. Während die Wahrscheinlichkeit, dass es sich bei einer Läsion um eine Zyste handelt, mit ihrer Größe zunimmt, basiert eine verlässliche Diagnose allein auf histologischen Erkenntnissen.<sup>28,29</sup>

Obwohl sie weitverbreitet sind, wurden periapikale Läsionen der Mundhöhle ähnlicher Art in verschiedenen Populationen festgestellt. Die Mehrheit von ihnen wurde in der anterioren Maxilla gefunden (46,5–47,3 %), gefolgt von der posterioren Maxilla (20,7–28,7 %), posterioren Mandibula (15,3–18,3 %) und der anterioren Mandibula (8,7–14,3 %).<sup>30,31</sup>

Die Entwicklungs- und Heilungsstufen chronischer apikaler Parodontitis, Granuloma und Zysten zeigen sich, in Abhängigkeit verschiedener Faktoren, in den Veränderungen der radiografischen Erscheinung der periapikalen Bereiche. Generell ist die Prognose für eine vollständige Heilung eines endodontisch behandelten Zahns mit

der Diagnose einer apikalen Parodontitis etwa 10–15 % niedriger als bei einem Zahn ohne apikale Parodontitis.<sup>32,33</sup> Daher ist die Erfolgsrate für eine Wurzelkanaltherapie bei idealen Bedingungen bei über 90 %, für Zähne mit periapikaler Strahlendurchlässigkeit bei nur 80 %.<sup>34</sup> Folglich könnte man sagen, dass die wahre Herausforderung für Endontologen darin besteht, die Desinfektion des gesamten Wurzelkanalsystems der Zähne zu erreichen, die in einem engen Zusammenhang mit chronischer apikaler Parodontitis steht.

### Die Rolle von Er,Cr:YSGG-Lasern in der Endodontie

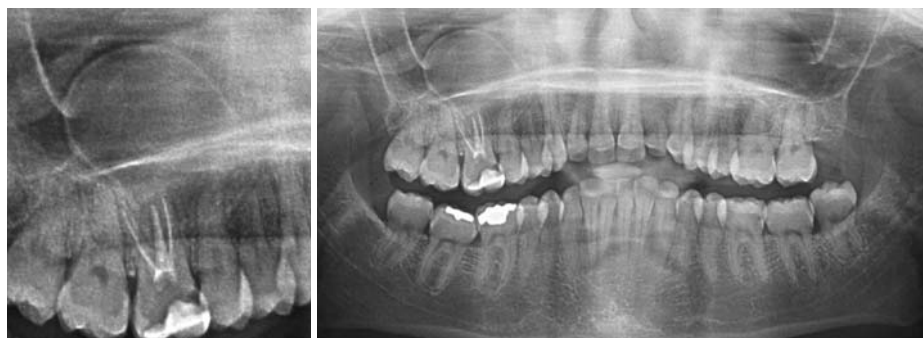Die rasante Entwicklung der Lasertechnologie sowie ein besseres Verständnis für Laserinteraktion mit biologischen Geweben hat das Anwendungsspektrum von Lasern in der Endodontie erweitert.

Die Entwicklung neuer Systeme, die auch dünne und flexible Fasern sowie neuartige endodontische Faserspitzen beinhalten, hat es möglich gemacht, dass diese Technologie in fast allen endodontischen Verfahren Einzug gehalten hat.

Abhängig von Wellenlänge und Faserspitzenkonfiguration werden Laser zur Desinfektion stark gekrümmter Wurzelkanäle und Kanäle, die für eine geringe Vergrößerung geeignet sind, verwendet. Entweder aufgrund der Absorptions- oder der Transmissionseigenschaften des Dentins ist Laserenergie auch in tiefen Dentinschichten, die an das Kanallumen angrenzen, sowie in den periapikalen Regionen effektiv.<sup>35,36</sup>

Im Allgemeinen wird die Laserapplikation besonders in den folgenden Situationen empfohlen: Zähne mit purulenter Pulpitis oder Pulpanekrose, periapikalen Läsionen, Abszessen, lateralen Kanälen, Reabsorption des Apex aufgrund einer Entzündung oder eines Traumas oder für erneute Behandlung von Zähnen mit einer geringen Erfolgsprognose.

Der Er,Cr:YSGG-Laser weist hohe Absorptionskoeffizienten in Hydroxylapatit und Wasser auf, sodass die Keimreduktion theoretisch vor allem im Hauptkanal/den Hauptkanälen stattfinden würde. Dennoch haben Forscher zusätzlich zur Entfernung organischen Gewebes und Smearlayers durch Kavitationseffekt davon berichtet, dass die Dentintubuli als optische Lichtleiter fungieren könnten. Daher könnten Erbiumlaser auch



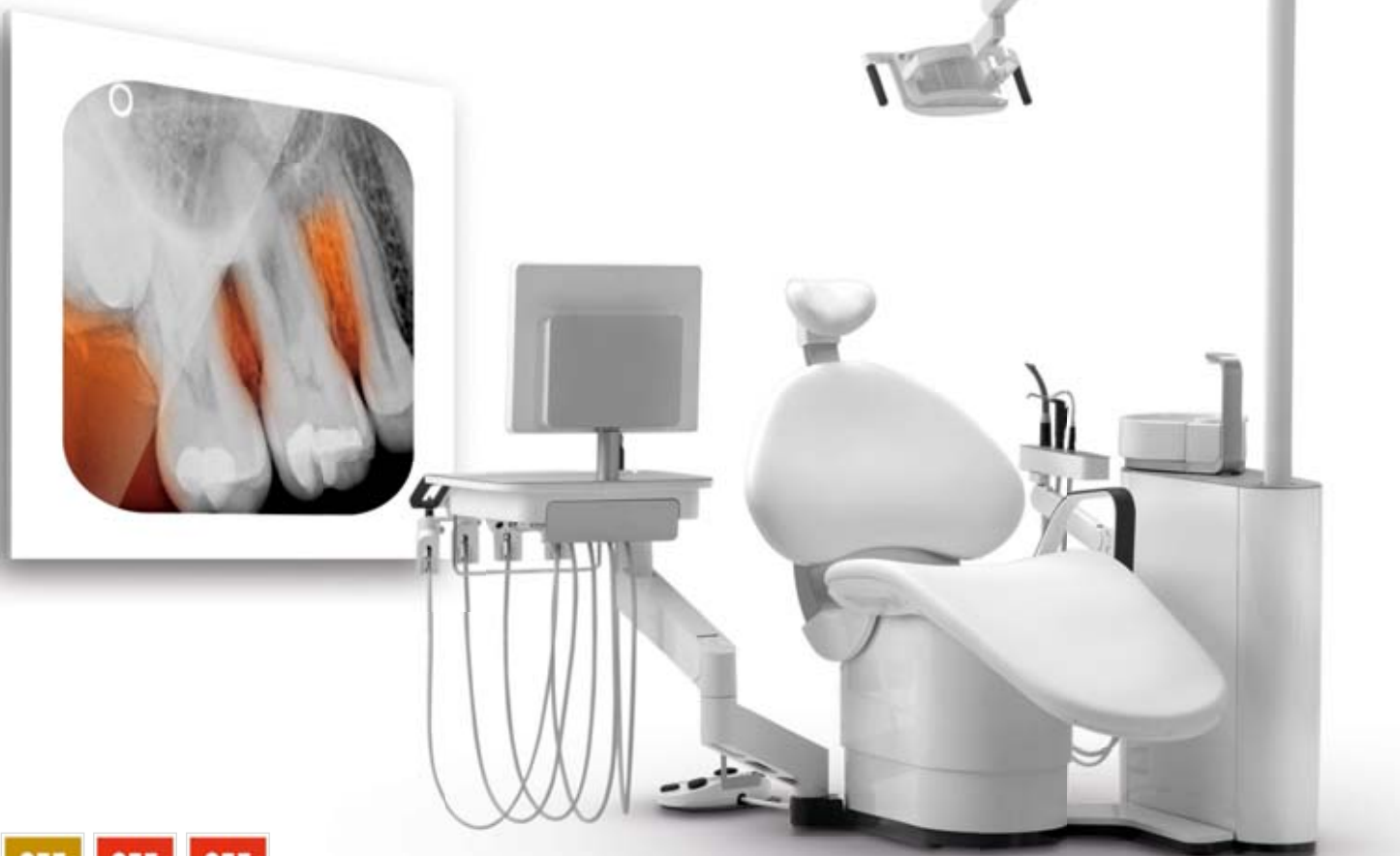**Abb. 3 und 4:** Initiale Panoramaaufnahme.

Thinking ahead. Focused on life.

# Endodontie ist eine Kunst

Soaric – eine Behandlungseinheit, die diese Kunst in jeder Facette unterstützt

Die Bedürfnisse der Zahnärzte stehen für uns im Mittelpunkt. Daher haben wir Soaric in enger Kooperation mit Endodontie-Experten entwickelt und auf die Anforderungen der Wurzelkanalbehandlungen ausgerichtet. Dank ausgereifter Ergonomie unterstützt Soaric sowohl die 4- als auch die 6-Hand-Behandlung und ermöglicht situationsgerechtes Anreichen sowie Ablegen der Instrumente. Mikroskop und Endomotor mit Apex-Lokator sind in die Einheit integrierbar. Sie arbeiten bequem, effizient und ohne zusätzliche Geräte oder Kabel, die Ihrer Behandlung im Wege stehen könnten. So bieten wir Ihnen die geeigneten Voraussetzungen für die Ausführung Ihrer Kunst. Erfahren Sie mehr über Soaric unter [www.soaric.de](http://www.soaric.de)



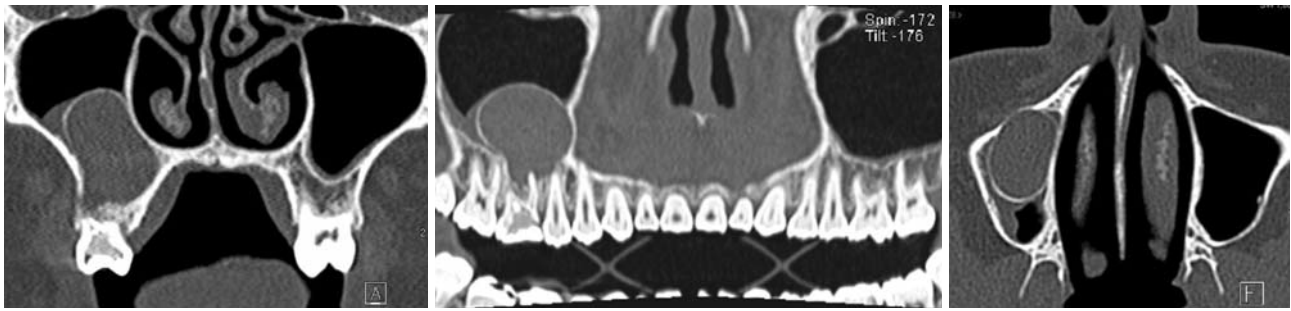


Abb. 5–7: Initialer CT-Scan.

für die Wurzelkanal-desinfektion bis zu einer Tiefe von 500 µm effektiv sein.<sup>35</sup>

Obwohl In-vitro-Untersuchungen die Anwendung von Er,Cr:YSGG-Lasern in der Endodontie unterstützen, gab es bisher nur wenige klinische Versuchsreihen zu den möglichen Vorteilen und Langzeitergebnissen einer solchen Behandlung.<sup>24</sup>

### Radial abstrahlende Faserspitzen

Bisher hatten endodontische Fasern nicht ummantelte Spitzen, sodass die Energie mit einer relativ niedrigen Divergenz vorwärts transmittiert. Diese Einschränkung verlangte es vom Anwender, die Faser durch Zurückziehen und Rotation so zu bewegen, dass die Wurzelkanalwände gleichmäßig bestrahlt werden konnten. Daher konnte mithilfe von nicht ummantelter Faser kaum eine ganzheitliche Behandlung der Kanaloberfläche mit wiederholbaren Ergebnissen erreicht werden.<sup>37</sup>

Die direkte Emission des Laserlichts durch die Spitze der optischen Faser in der Nähe des Wurzelendes könnte auch die Transmission der Strahlung jenseits des apikalen Foramens zur Folge haben. Dies könnte ungewollte Nebenwirkungen nach sich ziehen, die entweder die Zähne nahe des Foramen mentale oder den Mandibularnerv betreffen würden.<sup>38</sup> Von den meisten Lasern werden die folgenden Nachteile berichtet:

1. Der Großteil der Laserenergie ist ausschließlich axial gerichtet und nur ein geringer Anteil der Energie kann perpendicular zur Faser erzielt werden.
2. Nur wenige Wellenlängen können den Smearlayer und die Bakterien in der Wurzelkanalwand eliminieren, was die Anwendung von Lasern weniger sinnvoll macht.

Beim Ausräumen dieser Bedenken mit Hinblick auf Energieemission in axialer Richtung (nicht in Richtung der Kanalwände) spielt das einzigartige Emissionsprofil der radial abstrahlenden Faserspitzen (RFT) des Er,Cr:YSGG-Lasers eine wesentliche Rolle, da durch diese die Effizienz des Lasereinsatzes für die Anwendung in der Endodontie gesteigert wird. Die Erweiterung des Laserstrahls durch die Geometrie der Spitze verringert nicht nur die Emission nach vorn, sondern begünstigt eine homogene Energieverteilung entlang der Wurzelkanalwände.<sup>39,40</sup>

Das Débridement durch den Laser in der Endodontie erfolgte nachweislich besser, wenn es durch konische Fasern anstelle unummantelter Fasern durchgeführt wurde, denn divergierende Laserenergie interagiert mit den Kanalwänden und verursacht dadurch direkte und indirekte Ablation durch fotomechanische Effekte. Tatsächlich wurde nachgewiesen, dass der Erbiumlaser Schockwellen in wässrigen Lösungen innerhalb des Wurzelkanals auslösen kann und dass radial abstrahlende Spitzen deren Konfiguration positiv beeinflussen können. Daher kann der Er,Cr:YSGG-Laser durch Aktivierung wässriger Lösungen (wie z.B. Wasser, EDTA) primäre und sekundäre Kavitationseffekte auslösen, die für die Entfernung von Ablagerungen und Smearlayer nützlich sind.<sup>41–44</sup>

Dennoch wurden die besten Ergebnisse für eine gründliche Wurzelkanal-desinfektion mithilfe des Er,Cr:YSGG-Lasers bei der Anwendung in trockener Umgebung erreicht. Ohne Wasser im Hauptkanal verstärkt sich das

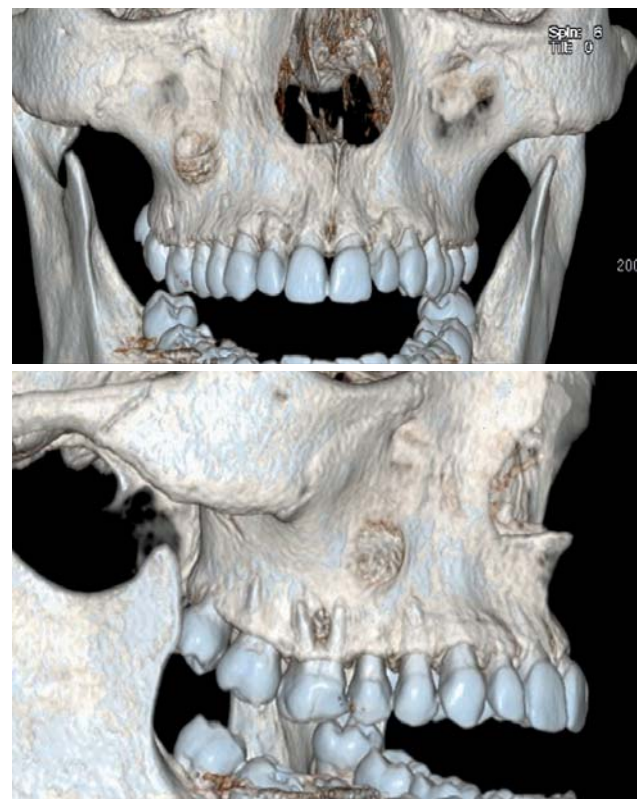
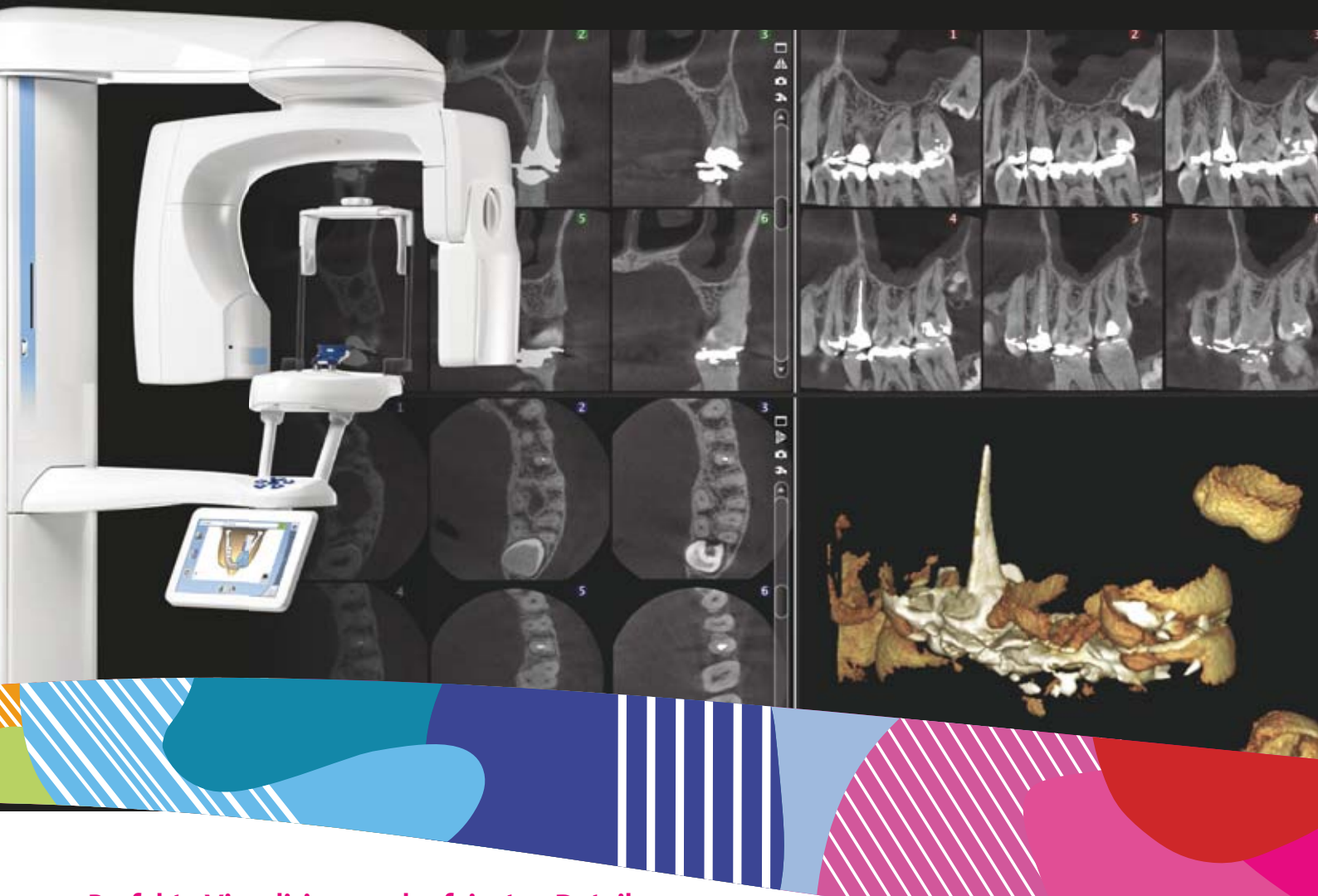

Abb. 8 und 9: Initialer CT-Scan mit dreidimensionaler Rekonstruktion: Knochenfenestration und Sinustrakt.

# Planmeca ProMax® 3D

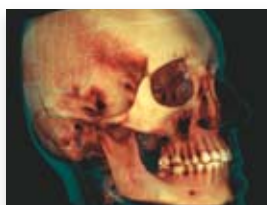## Digitale Perfektion in der Endodontie – Eine neue Ära in der Präzision



### Perfekte Visualisierung der feinsten Details

- Extrem hohe Auflösung mit 75 µm Voxelgröße
- Rauschfreie Bilder mit intelligenten Planmeca AINO™- Filter
- Artefakt freie Bilder mit effizienten Planmeca ARA™- Algorithmus

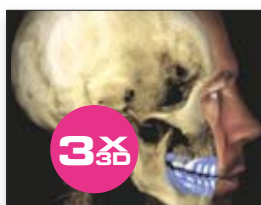### Andere einzigartige Eigenschaften in der Planmeca ProMax® 3D-Familie



#### Ultra-Low-Dose Bildgebung

DVT-Bildgebung mit geringerer Strahlendosis als traditionelle 2D-Panorama Bildgebung

Erwachsene weiblich, FOV Ø200 x 180 mm  
Effektive Dosis **14.7 µSv**  
Planmeca ProMax® 3D Mid



#### Erstellen Sie Ihren virtuellen Patienten

Eine Weltneuheit:  
Einziges 3D-Röntgengerät,  
drei verschiedene 3D-Daten  
Alles in einer Software

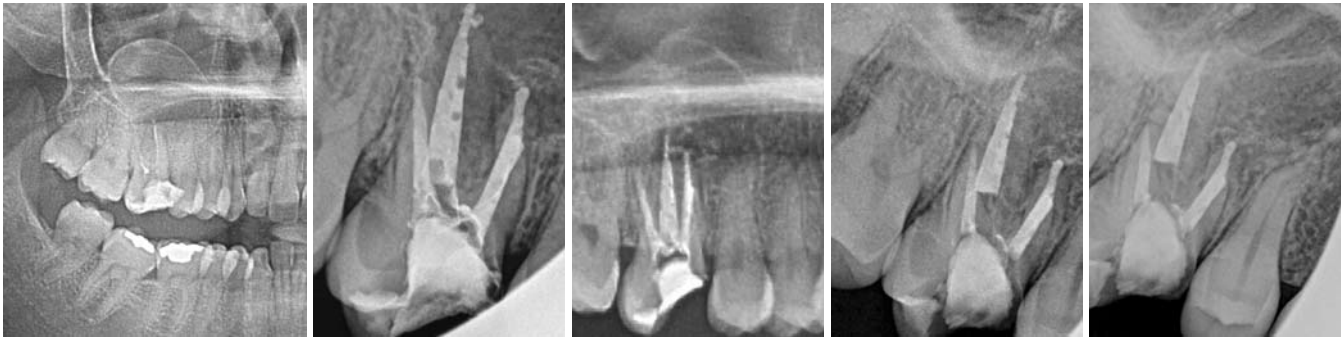DVT + 3D-Abdruckscan + 3D-Gesichtsfoto

[www.planmeca.de](http://www.planmeca.de)



# PLANMECA

Planmeca Vertriebs GmbH Walther-Rathenau-Str. 59, Bielefeld 33602  
Tel. 0521-560665-0, [verkauf@planmeca.de](mailto:verkauf@planmeca.de)



**Abb. 10:** Zwischenzeitliche Panoramaaufnahme nach der Entfernung von Guttapercha. – **Abb. 11:** Abschließende Röntgenaufnahme. – **Abb. 12:** Follow-up nach zehn Monaten. – **Abb. 13 und 14:** Follow-up nach zwei Jahren.

Potenzial dieser Wellenlänge, bis in die Dentintubuli vorzudringen.<sup>35,40</sup>

Aktuell werden die klinischen Ergebnisse der endodontischen Therapie mithilfe von RFTs und ohne Unterstützung durch chemische Substanzen nur in geringem Umfang in der Literatur diskutiert.<sup>24</sup> Diese klinische Fallstudie hat das Ziel, einen Beweis für die Vorteile radial abstrahlender Faserspitzen in hochgradig geschädigten Zähnen mit apikaler Pathologie zu erbringen.

### Fallpräsentation

Eine 33-jährige Patientin (S.F.) stellte sich mit einer Historie von rekurrender Sinusitis und wiederholter Antibiotikagabe vor. Eine vorherige endodontische Behandlung wurde innerhalb der vergangenen zwei Jahre durchgeführt. Zu diesem Zeitpunkt wurde sie von ihrem behandelnden Zahnarzt an einen Oralchirurgen zur Ablation einer Zyste und Extraktion eines Zahns unter Vollnarkose verwiesen. Dabei wurde eine aktive Fistel im bukkal-apikalen Bereich des Zahns 16 sowie eine vertikale Perkussion festgestellt (Abb. 1).

Eine erneute, nicht chirurgische und laserunterstützte endodontische Behandlung vor der Zystenablation wurde empfohlen. Zuvor wurde die schriftliche Zustimmung durch die Patientin gegeben. Die endodontische Wiederbehandlung erfolgte innerhalb von zwei Sitzungen gemäß dem von Martins et al.<sup>24</sup> beschriebenen Protokoll. Während der ersten Sitzung wurde eine initiale Kariesexkavation durchgeführt und die Kunststofffüllung entfernt. Eine Isolierung durch Kofferdam wurde umgesetzt und die Zugangskavität präpariert. Die Ar-

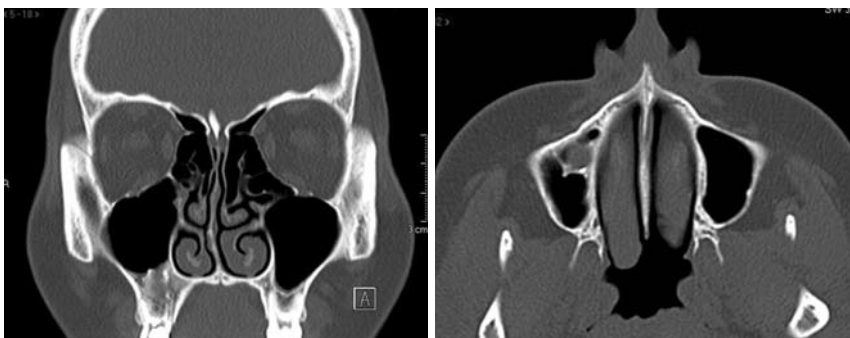
beitslänge (working length, WL) wurde elektronisch auf 1 mm vor dem biologischen Wurzelapex festgelegt. Zwischen den Feilen wurde mit 2,0 ml Kochsalzlösung gespült.

Nach der Erweiterung des Wurzelkanals wurden die Hauptkanäle mit destilliertem Wasser gefüllt. Eine Laserbehandlung mit 2.780 nm, Er,Cr:YSGG-Laser (Waterlase MD; Biolase Technology Inc., San Clemente, CA) und radial abstrahlenden Faserspitzen mit einem Durchmesser von 270 µm (RFT2 Endolase, Biolase Technology, Inc.; Kalibrierungsfaktor 0,55) durchgeführt. Die Panel-Settings waren 0,75 W, 20 Hz (37,5 mJ), 150 µs Puls, 0 % Wasser und Luft. Die Faserspitze wurde auf Höhe der Arbeitslänge platziert und die Bestrahlung mit einer Geschwindigkeit von ungefähr  $2 \text{ mm} \cdot \text{s}^{-1}$  durchgeführt, bis der am weitesten koronal liegende Teil jedes Kanals erreicht wurde.

Die Bestrahlung wurde vier Mal wiederholt (zwei Mal mit dem mit destilliertem Wasser gefüllten Wurzelkanal und zwei Mal unter trockenen Konditionen). Zwischen jeder Bestrahlung wurde etwa 15 Sekunden lang pausiert. Dieses Protokoll wurde von Martins et al.<sup>2</sup> beschrieben. Zum Ende der ersten Sitzung wurde ein steriles Baumwoll-Pellet in der Pulkammer platziert und die Zugangskavität wurde mit verstärktem Zinkoxid-Eugenol-Füllmaterial für provisorische Füllung (IRM – intermediate restorative material, DENTSPLY) versiegelt. Zur zweiten Sitzung 15 Tage nach dem ersten Besuch wurde die Patientin nach Symptomen wie Schmerz, Perkussionsempfindlichkeit und Schwellungen befragt. Da keine dieser klinischen Symptome festgestellt wurden, wurde die apikale Durchgängigkeit bestätigt. Die Hauptkanäle wurden mit destilliertem Wasser gefüllt

und eine Laserbestrahlung mit radial abstrahlenden Faserspitzen mit einem Durchmesser von 320 µm (RFT3 Endolase, Biolase Technology Inc.; Kalibrierungsfaktor 0,85) wurde mit den Panel-Settings 1,35 W, 20 Hz (63,5 mJ), 140 µs Puls, 0 % Wasser und Luft durchgeführt. Dieses Bestrahlungsprotokoll stimmt mit dem der ersten Sitzung überein.

Nach der Bestrahlung wurden die Kanäle mit 0,5 ml Kochsalzlösung



**Abb. 15 und 16:** CT-Scan nach zwei Jahren.

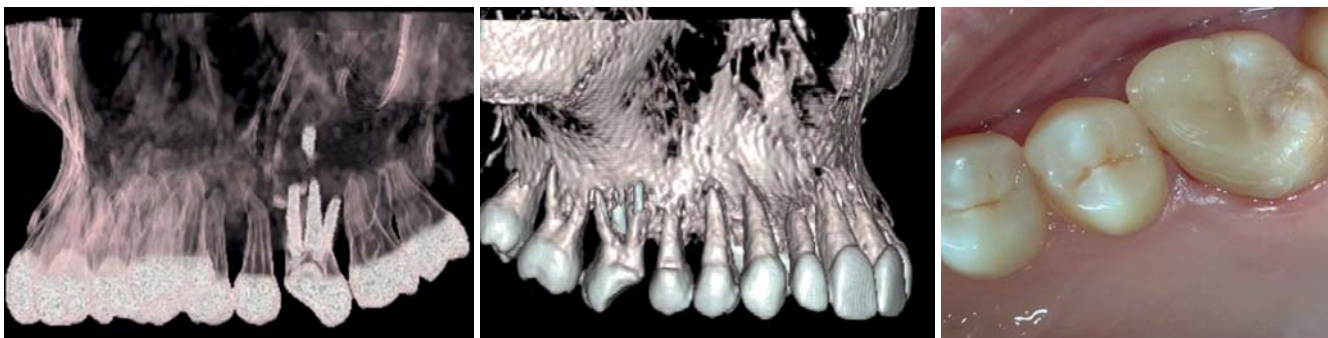


Abb. 17 und 18: CT-Scan mit dreidimensionaler Rekonstruktion nach zwei Jahren. – Abb. 19: Klinische Ansicht nach zwei Jahren.

etwa eine Minute final gespült und mit sterilen Papier-  
spitzen getrocknet. Dabei wurde darauf geachtet, dass  
weder Eiter noch Exudate vorgefunden wurden. Die  
Wurzelkanäle wurden mithilfe der Single-Tapered-  
Cone-Technique mit Guttapercha, einem kunststoffba-  
sierten Sealer (Topseal, DENTSPLY) und vertikaler Kon-  
densation gefüllt.

### Diskussion und Zusammenfassung

Ein Einzelwellenlängen-Behandlungsprotokoll, das vor  
der Wurzelkanalfüllung zuverlässiger den Smearlayer  
und Bakterien aus dem Wurzelkanal entfernt, scheint  
interessant. Dies könnte weitere klinische Erkenntnisse  
schaffen, die implizieren, dass die Anwendung des  
Er,Cr:YSGG-Lasers mit radial abstrahlenden Faserspitzen  
eine wertvolle Strategie für a) die Entfernung des  
Smearlayers unter nassen Bedingungen und b) eine Tie-  
fendesinfektion unter trockenen Bedingungen innerhalb  
desselben Protokolls bedeuten kann.

Während die klinischen und radiografischen Daten ver-  
wendet werden können, um die Behandlungsergeb-  
nisse zu ermitteln, macht die relative Abwesenheit von  
klinischen Symptomen in CAP die Beurteilung zu einer  
primären radiografischen Angelegenheit. Folglich wer-

den radiografisch generierte Daten oft in endodontisch  
kontrollierten klinischen Studien verwendet.<sup>45</sup> Darüber  
hinaus hat dieser klinische Bericht gezeigt, dass apikale  
Zysten vermutlich erfolgreich endodontisch mit einer  
Wellenlänge von 2.780 nm und radial abstrahlenden  
Faserspitzen behandelt werden können.

Der Er,Cr:YSGG-Laser sollte als zuverlässiges Gerät be-  
trachtet werden, das die endodontische Behandlung  
unterstützen und mögliche Einschränkungen konventioneller Strategien über-  
winden kann. Dennoch liegen hierzu bis-  
her nur wenige klinische Studien und Fall-  
berichte vor. ■



### KONTAKT

#### Miguel Rodrigues Martins, DDS, MSc

Endodontic Department, Faculty of Dental Medicine,  
Universidade do Porto – Portugal  
Rua Dr. Manuel Pereira da Silva, 4200-393 Porto  
Portugal  
Tel.: +35 1914610046  
miguel.ar.martins@gmail.com  
linkedin: pt.linkedin.com/in/mrmartins

ANZEIGE

NEU

# Spülen mit System



Endo-Lösungen  
**jetzt** mit integriertem  
ESD-Entnahmesystem

Einfach - Sicher - Direkt

lege artis Pharma GmbH + Co. KG  
D-72132 Dettenhausen, Tel.: +49 (0) 71 57 / 56 45 - 0  
Fax: +49 (0) 71 57 / 56 45 50, E-Mail: info@legeartis.de  
www.legeartis.de