

Korrektur mittlerer Kieferkammdefekte mittels intraoral gewonnener Transplantate

Für eine erfolgreiche Implantatinsertion im Rahmen der dentoalveolären Chirurgie ist ein ausreichendes Angebot an Knochen Voraussetzung. Dies steht aufgrund von Traumata, Atrophien oder entzündlichen Prozessen häufig nicht in ausreichender Menge zur Verfügung. Knochenaufbauende Maßnahmen stellen eine Möglichkeit der Kompensation des knöchernen Defizits dar, die zu einem implantatfähigen Lager führen können. Ein „Backward Planning“ wird so ermöglicht und eine ideale Implantatposition für die folgende prothetische Versorgung gewährleistet.

Stephan Christian Möhlhenrich, Dr. med. Dr. med. dent. Philipp Streckbein, Univ.-Prof. Dr. med. Dr. med. dent. Frank Hölzle

■ Zwar werden heute zuverlässige Knochenersatzmaterialien angeboten, dennoch stellt die Transplantation mit autogenen Knochen aufgrund seiner osteokonduktiven, osteoinduktiven und osteogenetischen Eigenschaften den Goldstandard dar.¹ Sein Gerüst eignet sich zuverlässig zur Knochenregeneration und erfüllt am ehesten die Anforderungen, die an ein Knochenersatzmaterial gestellt werden.

Neben der Bereitstellung eines Leitsystems für Osteoklasten und Osteoblasten der Empfängerregion werden zusätzlich auch Knochenzellen transplantiert. Von diesen ausgehend kommt es zur Ausbildung neuen Knochens. Das osteoinduktive Potenzial des autogenen Knochens zeichnet sich dadurch aus, dass ortsständige Knochen- und Mesenchymzellen durch Mediatoren, wie den Bone morphogenetic proteins (BMPs), zur Proliferation und Differenzierung von Osteoblasten angeregt werden.² Daher führt der Einbau eines autologen Transplantates zu einer beschleunigten Einheilung. Hingegen gibt es heute noch keine idealen synthetischen Substitute, da diese im besten Fall neben ihrem osteokonduktiven Potenzial noch osteoinduktiv wirksam sein können.³ Durch die Zugänglichkeit und Nähe zur Empfängerregion hat sich der Gebrauch von intraoral gewonnenen Knochentransplantaten durchgesetzt. Dabei kann die Entnahme zeitgleich erfolgen, führt aber auch zu einer erhöhten Spendermorbidity und Komplikationswahrscheinlichkeit. Als favorisierte Spenderareale dienen die Regio retromolare mit/ohne Ramus mandibulae, die Regio mentale, der Tuber maxillae, die Spina nasalis anterior, die Crista zygomaticoalveolaris sowie Exostosen und das Implantatbett selbst.⁴⁻⁸

Verfügbare Transplantatformen sind dabei Knochen-späne/partikulierter Knochen, Knochenblöcke und Knochenzylinder. Dabei lassen sich Blocktransplantate überwiegend aus der Mandibula gewinnen. Die benötigte Qualität sowie die erforderliche Menge an Knochen bestimmen dabei den Ort der Entnahme.⁹

Während das zu gewinnende Transplantatvolumen an autologen Knochen aus dem Bereich des Tuber maxillae und der Spina nasalis etwa 2–4 ml beträgt, sind die Regio retromolare mit 5–10 ml sowie die Regio mentale mit 5 ml deutlich ergiebiger.¹⁰

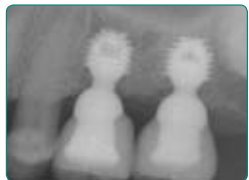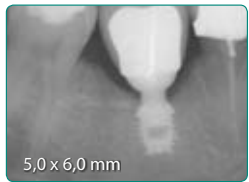
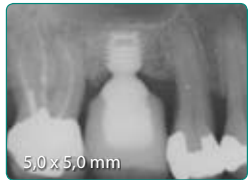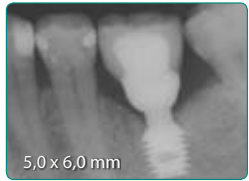
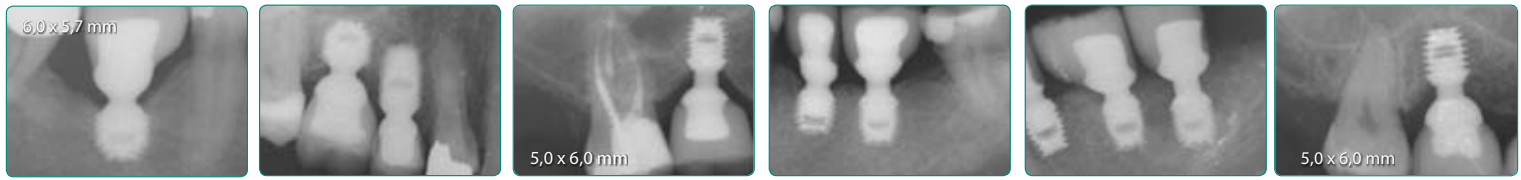
Pfeiler der Crista zygomaticoalveolaris

Dieses Verfahren nach Gellrich ermöglicht die Wiederherstellung von Defekten des anterioren Kieferkammes nach traumatischer Einwirkung. Dabei wird die natürliche konvexe Form der Spenderregion genutzt, um eine möglichst physiologische Morphologie der Defektregion zu erreichen. Ein zweiter Eingriff zur Rekonstruktion des Weichgewebes kann dadurch vermieden werden. Als vorteilhaft sind hier zum einen der einfache Zugang zur Entnahmeregion sowie eine meist gute Qualität und Morphologie des Transplantatknochens zu nennen.¹¹

Nach submuköser Schnittführung erfolgt die Darstellung der Crista zygomaticoalveolaris. Anschließend wird entsprechend der Defektgröße ein ca. 1,5–2 cm² kortikaler Block präpariert und von der Sinusschleimhaut gelöst. Hierbei ist eine Verletzung der Schneider'schen Membran zu vermeiden. Das gelöste Transplantat wird nun präpariert, um anschließend durch das Prinzip der Zugschraubenosteosynthese an dem defektbegrenzenden Knochen fixiert zu werden. Hierzu erfolgen Bohrungen in das gewonnene Transplantat, die als Gleitlöcher fungieren. Im Empfängerknochen werden zu den Schrauben unterminierende Löcher gebohrt, um eine ausreichende Fixierung zu ermöglichen. Der vorhandene Spalt kann abschließend mit partikuliertem Knochen aufgefüllt werden. Dieser kann während der Transplantatpräparation vom benachbarten Knochenareal gewonnen werden. Der Verschluss erfolgt unter Zuhilfenahme von Kollagenmembran und der Bildung eines mobilisierten Mukoperiostlappens, der schließlich mit resorbierbarer Naht readaptiert werden kann.

Schalentechnik

Grundlage dieser erstmals von Khoury beschriebenen Technik ist die Fixierung von Knochenblöcken über Osteosyntheseschrauben auf Distanz zur Defektregion. Dabei dient der kortikale Block in erster Linie der Rekonstruktion der Kieferwände. In Kombination mit Augmentationen in horizontaler und vertikaler Richtung wird diese Technik auch als 3-D-Konstruktion bezeichnet.



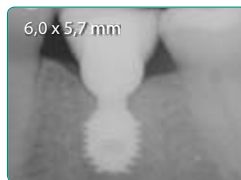
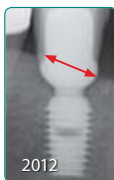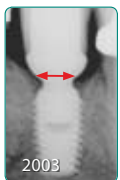
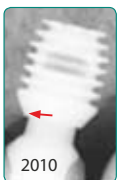
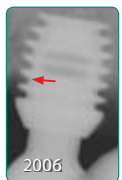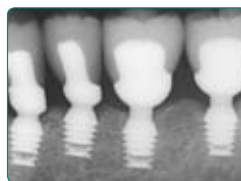
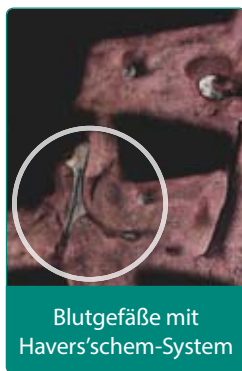
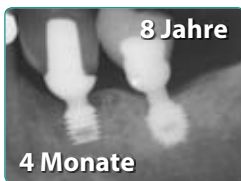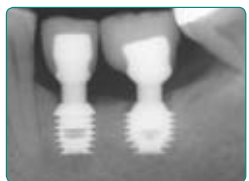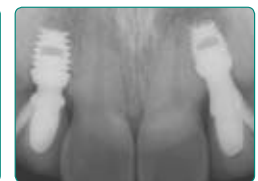

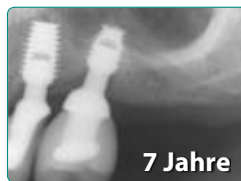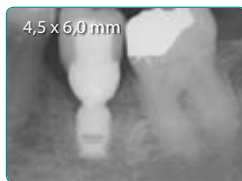
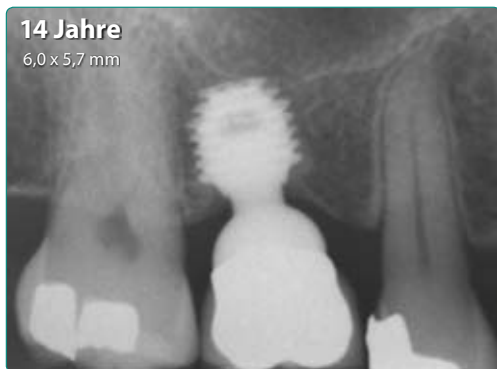


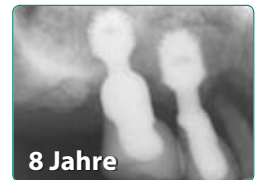bicon®

DENTAL IMPLANTS

Seit 1985 » Einfach. Berechenbar. Wirtschaftlich.



SHORT™ IMPLANTS



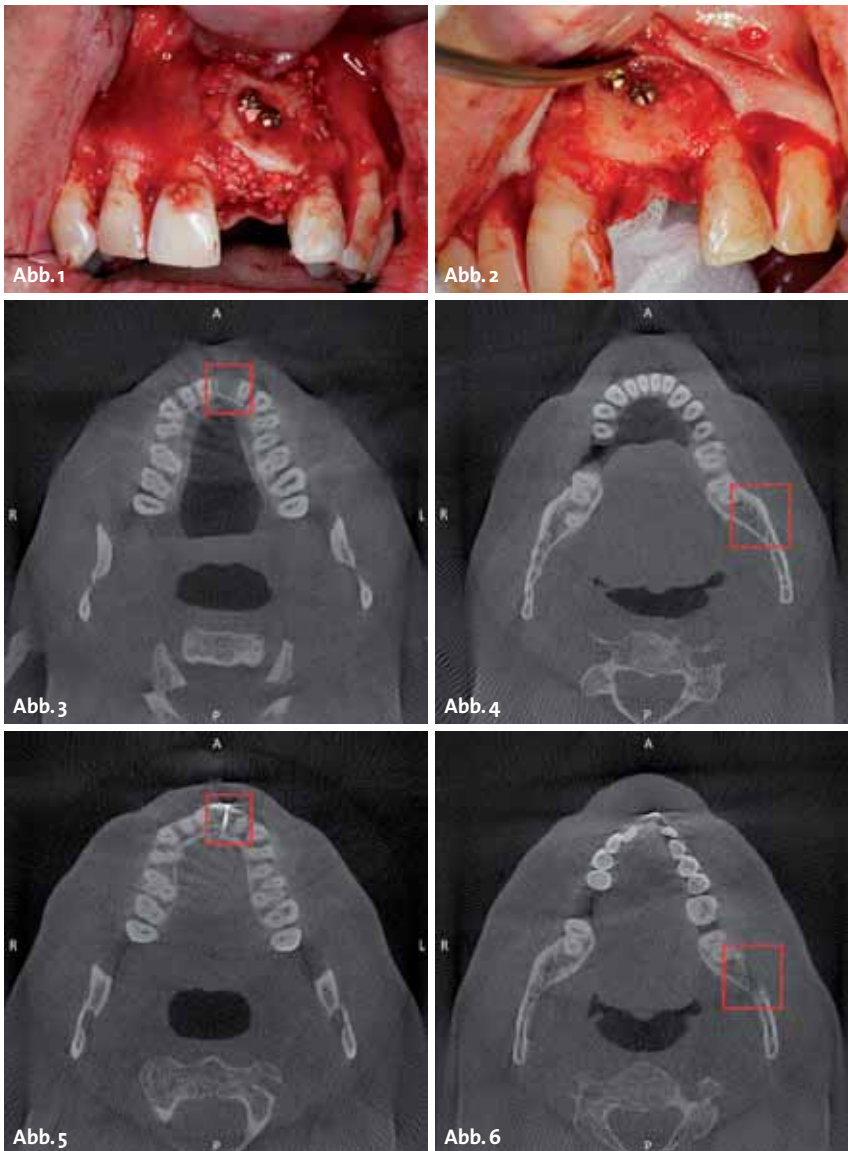


Abb. 1: Rekonstruktion des knöchernen Defektes mittels Blockaugmentation in Schalenteknik. Der resultierende Spalt wird durch synthetisches Knochenersatzmaterial aufgefüllt. – **Abb. 2:** Reentry zur Implantatinserktion Regio 21, klinisch zeigt sich die vollständige Einheilung des autologen Transplantats sowie des eingebrachten Knochenersatzmaterials. – **Abb. 3–6 (zugehörig Abb. 1 und 2): Axiale Schicht im DVT im Rahmen der Transplantatplanung Regio 21** – **Abb. 3:** Zustand nach Frontzahntrauma mit Avulsion des Zahnes 21 und Verlust des gesamten vestibulären knöchernen Anteils der Alveole 21. – **Abb. 4:** Die Hebung des Transplantates erfolgt aufgrund des größeren zur Verfügung stehenden Knochens am linken aufsteigenden Unterkieferast; die enge Lagebeziehung des N. alveolaris inferior zur Spenderregion erforderte die Hebung durch Piezosurgery. – **Abb. 5:** Zustand nach Augmentation mittels retromolaren Knochenblock von links, die Fixierung erfolgte mittels zwei Osteosyntheseschrauben, der Raum zwischen Knochenblocktransplantat und Kieferknochen wurde mit Knochenersatzmaterial aufgefüllt. – **Abb. 6:** Zustand nach Hebung des retromolaren Knochentransplantates von links; die Ausheilung des Entnahmedefektes ist zu diesem Zeitpunkt noch nicht abgeschlossen.

Die Empfängerstelle wird durch krestale Schnittführung und zwei vertikale Entlastungsinzisionen ins Vestibulum dargestellt. Anschließend wird die Knochenoberfläche gereinigt und entsprechend der Defektgröße eine Schablone angefertigt. Die Transplantatentnahme kann aus der retromolaren oder mentalen Region erfolgen. Im Falle der retromolaren Entnahme gilt es, zunächst die Linea obliqua externa sichtbar zu machen. Es erfolgt jeweils mesial und distal eine vertikale Osteotomie mittels Trennscheibe. Diese werden durch horizontale Osteotomie miteinander verbunden. Dabei ist auf ein Überkreuzen der Linien zu achten. Die krestale Osteotomie kann mit einem dünnen Drillbohrer erfolgen. In diesem Fall werden die Perforationen durch einen Meißel verbunden und gleichzeitig wird der Knochenblock luxiert. Zur Stabilisierung des Blutkoagels und Verminderung der Blutung wird das Spendergebiet mit einem Kollagenvlies bedeckt.¹² Das gewonnene Blocktransplantat erfährt nun durch eine diamantierte Scheibe eine Längsteilung und wird dem Defekt angepasst. Während der erste Block in die Entnahmestelle replantiert wird, kann der zweite auf Distanz zur Empfängerregion fixiert werden. Der resultierende

Spalt wird durch Knochenspäne aufgefüllt (Abb. 1–6). Bei größeren Defekten kann im Sinne einer dreidimensionalen Konstruktion auch auf eine Replantation in das Entnahmegebiet verzichtet und stattdessen die Blöcke zur Defektrekonstruktion verwendet werden.¹³ Diese bis zu 1 mm dünnen Blöcke/Schalen haben lediglich die Funktion, den partikulären Knochen zu stützen und sorgen gleichzeitig für eine Rekonstruktion der äußeren Kontur des Alveolarkamms. Durch diese Kombination der unterschiedlichen Transplantatstrukturen wird zum einen das geringe Resorptionspotenzial des kortikalen Blockes genutzt, zum anderen besitzen Partikel mit Größen zwischen 0,5 bis 2 mm ein besonders hohes Regenerationspotenzial. Jedoch ist diese Technik nur dem geübten Operateur zu empfehlen, da mit einer erhöhten Komplikationsrate zu rechnen ist. Aufgrund des z.T. erheblichen Volumengewinns sollte der Wundverschluss im Oberkiefer über einen von palatinal gestielten Bindegewebslappen und im Unterkiefer durch sowohl vestibulär als auch lingual geschlitzte Periostlappen erfolgen.¹⁴ Liegt die Spannung des Wundverschlusses bei über 0,1 N, ist mit Dehiszenzen zu rechnen. Es ist auf den Verlauf des N. lingualis zu achten.



HI-TEC IMPLANTS

KOMPATIBEL ZU FÜHRENDEN IMPLANTATSYSTEMEN

VISION

LOGIC

X6 & MODULAR ABUTMENT

SELF THREAD & UNIVERSAL UNIT



Beispielrechnung Einzelzahnversorgung	
Implantat inkl. Deckschraube	89,-
Abheilpfosten	15,-
Einbringpfosten =	0,-
Abdruckpfosten	12,-
Modellimplantat	39,-
Titan-Pfosten bzw. CAD/CAM Kleebasis	39,-
EURO	155,-*

* ohne Mindestabnahme!!



Das HI-TEC Implantatsystem bietet allen Behandlern die **wirklich** kostengünstige Alternative und Ergänzung zu bereits vorhandenen Systemen.

HI-TEC IMPLANTS · Vertrieb Deutschland · Michel Aulich · Germaniastraße 15b · 80802 München
Tel. 0 89/33 66 23 · Fax 0 89/38 89 86 43 · Mobil 01 71/6 08 09 99 · michel-aulich@t-online.de · www.hitec-implants.com

HI - TEC IMPLANTS

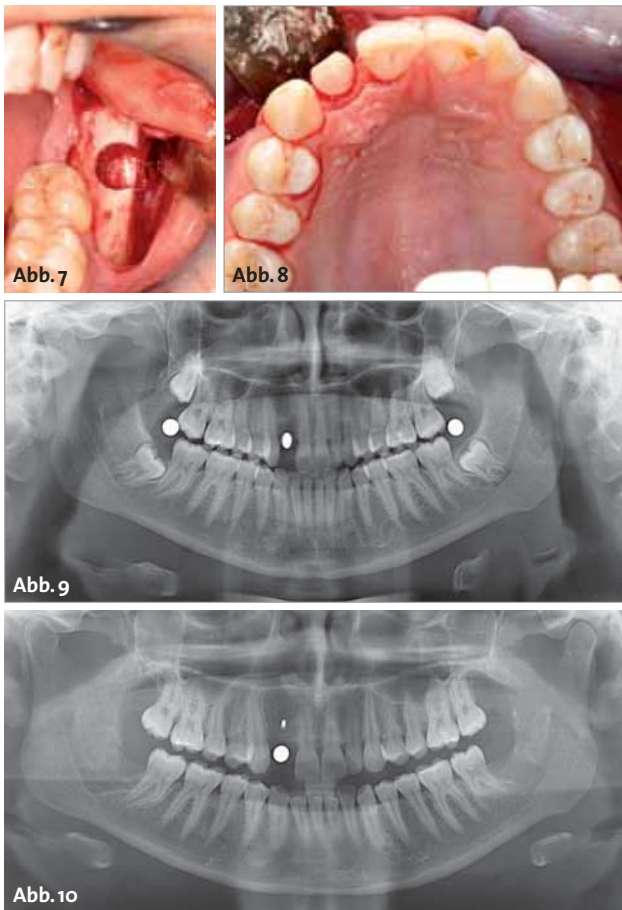


Abb. 7: Entnahmedefekt nach Hebung eines retromolaren Knochen-
transplantates mittels Trepanbohrer vom aufsteigenden Unterkiefer-
ast links. – **Abb. 8:** Einbringung des passgenauen Knochen-
transplantates nach vorheriger Konditionierung mittels formäquivalenter Fräse. –
Abb. 9: Orthopantomogramm zur Implantationsplanung mit Röntgen-
messkugeln in Regio 18/48, 28/38 und 12; retinierte Weisheitszähne 18, 28,
38 und 48; Zustand nach Extraktion 12 aufgrund einer nicht erfolgreichen
Wurzelspitzenresektion bedingt durch chronische apikale Parodontitis
mit Fistelgang nach vestibulär. – **Abb. 10:** Orthopantomogramm zur Im-
plantationsplanung mit Röntgenmesskugeln in Regio 12; Zustand nach
operativer Entfernung der Zähne 18, 28, 38 und 48 sowie simultaner He-
bung eines retromolaren Knochen-
transplantates Regio 38 mit Trepan-
bohrer und anschließender Transplantation Regio 12; die Entnahmestelle
ist vollständig ausgeheilt, das Transplantat konnte aufgrund der Kon-
gruenz zum Lager mit nur einer Osteosyntheseschraube fixiert werden.

Genormte Knochenzylindertransplantate

Trepanbohrer kommen in der zahnärztlichen Chirurgie zur Gewinnung von Knochenblöcken/Knochenzylindern oder zur Explantation von enossalen Implantaten zum Einsatz. Streckbein et al. beschreiben die passgenaue Positionierung von zylinderförmigen Transplantaten nach zuvor erfolgter Konditionierung der Empfängerregion. Die Lagerfäsung schafft eine kongruente Form zum genau passenden Transplantat, wodurch eine optimale Anlagerungsfläche und die Fixierung mit nur einer einzigen Zugschraube ermöglicht werden (Abb. 7 und 8). Hierdurch können sowohl vertikale als auch transversale Knochendefizite ausgeglichen werden (Osseo^{plus} Transfer).^{15,16} Im Gegensatz zu anderen Verfahren wird hier das Lager dem Transplantat angepasst und somit nur so viel entnommen, wie zur Rekonstruktion notwendig ist.

Um die benötigte Transplantatmenge zu bestimmen, erfolgt nach Schleimhautinzision und Mobilisierung eines Mukoperiostlappens die Darstellung der Defektregion. Das Empfängergebiet wird inspiziert und durch eine spezielle zylindrische Fräse angefrischt. Diese ist bzgl. ihres Außendurchmessers mit dem Innendurchmesser der Entnahmefräse (Trepan) identisch. Anschließend erfolgt retromolar oder aus der Kinnregion die entsprechende Entnahme eines überwiegend kortikalen Knochenzylinders (Teilzylinder). Die Präparation erfolgt durch eine Hohlfräse mit dem entsprechenden Innendurchmesser. Nach kaudaler Osteotomie mittels diamantierter Trennscheibe kann der Knochenzylinder mittels Raspatorium gelöst werden. Die Osteotomien erfolgen unter besonderer Berücksichtigung der individuellen anatomischen Gegebenheiten, um eine Verletzung des N. alveolaris inferior zu vermeiden (ggf. 3-D-Röntgen; Abb. 9). Nach Glättung erfolgt im unteren Drittel des Transplantates die Gleitlochbohrung. Aufgrund der Formkongruenz von Transplantat und Lager ist das Transplantat auch mit einer einzigen Zugschraube immobilisiert und wird auf das angefrischte Lager aufgepresst. Die Anlagerungsplastik kann entsprechend der Defektdimension sowohl vertikal als auch horizontal erfolgen. Es folgt ein spannungsfreier und speicheldichter Wundverschluss. Die Entfernung der Osteosyntheseschraube erfolgt simultan mit der Insertion eines enossalen Implantates transmukös nach einer knöchernen Konsolidierungsphase von etwa 3,5 Monaten (Abb. 10).

Sandwich-Osteotomie

Diese präprothetische Maßnahme wurde erstmals 1977 beschrieben.¹⁷ Hierbei erfolgte die Augmentation im stark atrophierten Unterkiefer ausschließlich in horizontaler Richtung. Eine Modifikation dieser Technik, die eine gleichzeitige Dimensionserweiterung auch in transversaler Dimension erlaubt, wurde aktuell von Bor-mann beschrieben.¹⁸

Dabei erfolgt die Wahl der Osteotomie in Abhängigkeit zur vorliegenden Knochendimension. Liegt ein Knochendefizit sowohl in horizontaler als auch transversaler Richtung vor, ist eine Osteotomie erforderlich, bei der das Knochenfragment lateral tiefer als lingual mobilisiert wird. Ist das Knochenangebot in der transversalen Dimension ausreichend, besteht nur die Notwendigkeit einer gleichmäßigen hohen Fragmentmobilisierung.

Die paramarginale Inzision erfolgt im Vestibulum mit ausreichend Abstand zum Alveolarfortsatz. Anschließend erfolgt die Lappenmobilisierung nach anterior. Es ist zu beachten, dass sowohl der krestale als auch linguale Anteil des Alveolar-knochens durch das Mukoperiost gestielt bleiben.

Im Rahmen der geplanten Knochenmobilisierung ist im Unterkiefer auf den Verlauf des N. alveolaris inferior zu achten. Ein ausreichender Sicherheitsabstand von mindestens 1,5 mm ist einzuhalten. Es erfolgen entsprechend des zu elevierenden Knochenareals zunächst

zwei vertikale Osteotomien. Anschließend erfolgt der Verbund über eine dritte apikale horizontale Osteotomie. Für die vollständige Mobilisierung des Knochenfragments wird ausgehend von der horizontalen Osteotomie die parallele linguale Knochenwand gelöst. In Abhängigkeit der angestrebten Dimensionsänderung erfolgt der Einsatz von intraoral gewonnenem Knochen. Für die transversale Erweiterung wird ein retromolar gewonnener Knochenblock im Spalt verkeilt, wodurch das mobilisierte Knochenfragment nach lingual rotiert. Hierbei kann auf eine zusätzliche Fixierung verzichtet werden. Die vertikale Erweiterung wird durch eine gleichmäßige Auffüllung durch Knochenspäne erzielt. Um eine postoperative Dislokation zu verhindern, wird der Knochenblock durch Osteosynthesplatten fixiert. Anschließend wird der rekonstruierte Knochendefekt mit einer resorbierbaren Kollagenmembran bedeckt und der Situs spannungsfrei verschlossen.

Zusammenfassung

Für kleine bis mittelgroße Defekte stehen chirurgische Verfahren zu Verfügung, die ohne zusätzliche extraorale Knochenentnahme durchführbar sind und zu ausreichenden Ergebnissen führen. Dabei kann durch Wahl der entsprechenden Technik auf die ursprüngliche Alveolarfortsatzmorphologie Rücksicht genommen werden. Aufgrund des hohen regenerativen Potenzials von autologem Ersatz ist dieses derzeit noch immer den alloplastischen Materialien vorzuziehen. Jedoch sind als negative Aspekte die gesteigerte Morbidität und Wahrscheinlichkeit von Komplikationen zu nennen. Jedoch ist die Komplikationsrate bei Knochenersatzmaterial als höher einzustufen. ■



S. Möhlhenrich (Infos)



Univ.-Prof. Hölzle (Infos)



Dr. Dr. Streckbein (Infos)



■ KONTAKT

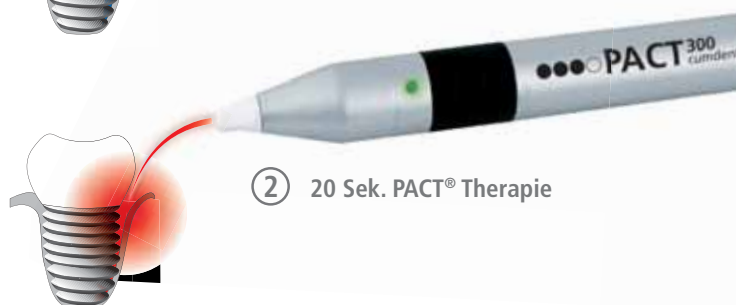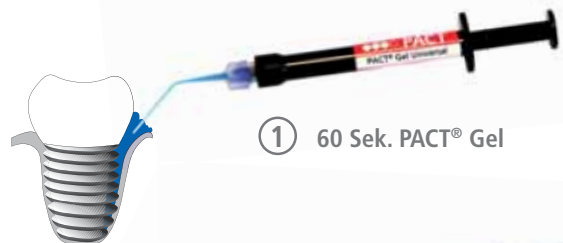Stephan Möhlhenrich

Klinik u. Poliklinik f. Mund-, Kiefer- u. Gesichtschirurgie
 Direktor: **Univ.-Prof. Dr. med. Dr. med. dent. Frank Hölzle**
 Universitätsklinikum Aachen
 Pauwelsstraße 30, 52074 Aachen
 smoehlhenrich@ukaachen.de

Dr. med. Dr. med. dent. Philipp Streckbein

Klinik u. Poliklinik f. Mund-, Kiefer- u. Gesichtschirurgie
 Direktor: Univ.-Prof. Dr. med. Dr. med. dent. H.-P. Howaldt
 Justus-Liebig-Universität Gießen (JLU)
 Klinikstraße 33, 35385 Gießen
 philipp.streckbein@uniklinikum-giessen.de

Neuer Gold Standard bei Periimplantitis



PACT³⁰⁰
cumdente

Photo-aktivierte Therapie

- PACT® entfernt Biofilme besser als Küretten*
- Mehr als 1000 zufriedene Praxen
- Geheimtipp der Spezialisten

Weitere Informationen erhalten Sie unter:

www.cumdente.com

* Kahili, F.: Entfernung eines bakteriellen Biofilms von Implantatoberflächen, Univ. Diss, Universitätsklinikum Hamburg Eppendorf 2012.