

Dental Campus: Zertifiziertes, praxisnahes E-Learning

DC Dental Campus

Dental Campus ist eine neue CME-zertifizierte E-Learning-Plattform in der Implantologie. Anders als andere Online-Angebote zeichnet sich die Plattform durch einen klaren, sehr strukturierten Aufbau, einen hohen praktischen Bezug und große Interaktivität aus. Die Lerninhalte können Sie individuell zusammenstellen.

Systemunabhängige Online-Vorträge bieten Ihnen aktuelles, umfassendes Fachwissen. Bei jedem Vortrag finden Sie die entsprechenden implantatspezifischen Produktin-

formationen. So können Sie neu Erlerntes sofort in konkretes Behandlungs-Know-how umsetzen. Zahlreiche Fallbeispiele demonstrieren Ihnen das klinische Vorgehen bei verschiedenen Therapien Schritt für Schritt. **Pro Fall können Sie zwei CME-Punkte erwerben.**

Verantwortlich für Qualität und Inhalt der Plattform ist das Implant Campus Board, dem international anerkannte Experten angehören. Weitere Informationen und Fälle finden Sie unter www.dental-campus.com.

Umfassende prothetische Versorgung bei einem Gaumenspalten-Patient

Im dritten Fall der Dental-Campus-Serie stellen Dr. Michael Peetz und Dr. Thomas Hitz, Schweiz, die prothetische Sanierung bei einem komplexen Fall vor.

Haben Sie schon viele Komplett-sanierungen durchgeführt? Wussten Sie immer sofort, welche Lösung die optimale war? Wahrscheinlich nicht. Denn selten haben diese Patienten nur ein isoliertes Problem. Unsichere Prognosen der vorhandenen Zähne, schlechte Mundhygiene oder orale und systemische Begleiterkrankungen können die Wahl der richtigen Therapie zu einer echten Herausforderung machen. Umfangreiches klinisches Wissen ist hier gefragt.

Bei der neuen E-Learning-Plattform Dental Campus können Sie Ihr klinisches Wissen anhand von Fallbeispielen unterschiedlicher Komplexität erweitern. Profitieren Sie von der Erfahrung anderer Behandler, diskutieren Sie die Fälle mit Ihren Kollegen und sammeln Sie gleichzeitig, unabhängig von Zeit und Ort, Fortbildungspunkte.

Dental Campus enthält zahlreiche, gleichartig strukturierte Fallbeispiele. Vom Anfangsbefund bis zur Erhaltungstherapie können Sie die Behandlungen Schritt für Schritt und sehr detailliert nachvollziehen. Dank der interaktiven Funktionen können Sie die Entscheidungen des Behandlers und alle Therapieschritte mit anderen Nutzern im Forum diskutieren.

Im Folgenden stellen wir Ihnen einen Dental-Campus-Fall vor, bei dem die klinische Ausgangssituation sehr komplex war. Den kompletten Fall finden Sie unter www.dental-campus.com/cases/complete-rehabilitation-of-a-cleft-patient.

Befundaufnahme

Der Patient, ein gesunder Nichtraucher, stellt sich mit anteriorem Restgebiss in der Praxis vor (Abb. 1, 2). Er wünscht sich eine verbesserte orale Gesundheit und erhöhte Stabilität seiner Prothese. Bei der Geburt hatte er eine Gaumenspalte, die in der Kindheit behandelt wurde. Alle Zähne bis auf 13, 33 und 43 fehlen, 13 und 43 sind endodontisch versorgt. Vor vier Jahren wurden im Rahmen einer vollständigen prothetischen Sanierung Implantate in Regio 11, 21, 22 und 41, 42 inseriert. Unter- und Oberkiefer sind kombiniert festsitzend/ herausnehmbar versorgt. Der Patient hat einen offenen Biss in der Frontzahnregion, zu kurze Schneidezähne im Oberkiefer sowie eine instabile Okklusion im Seitenzahnbereich. Im Unterkiefer ist eine schwere, im Oberkiefer eine mittelschwere Parodontitis feststellbar. Die insuffiziente Mundhygiene hat eine Plaqueakkumulation mit resultierender Gingivi-

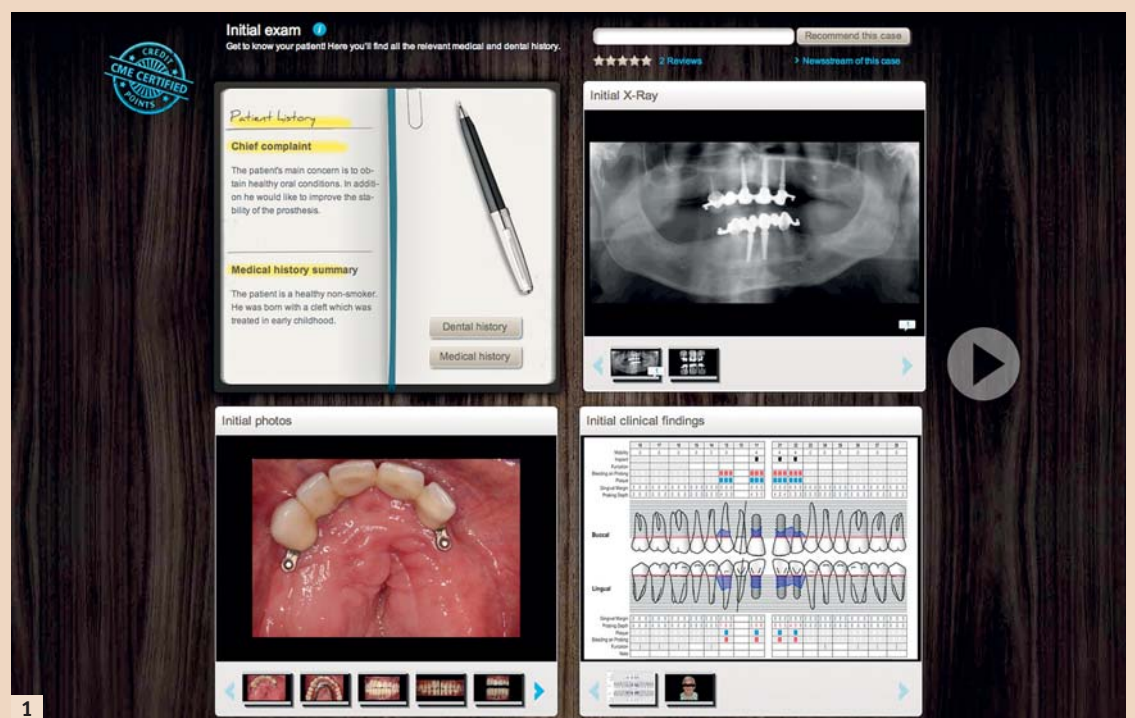


Abb. 1: Bildschirmfoto des Anfangsbefundes. Die Falldarstellung simuliert die Situation auf dem Schreibtisch des Behandlers.

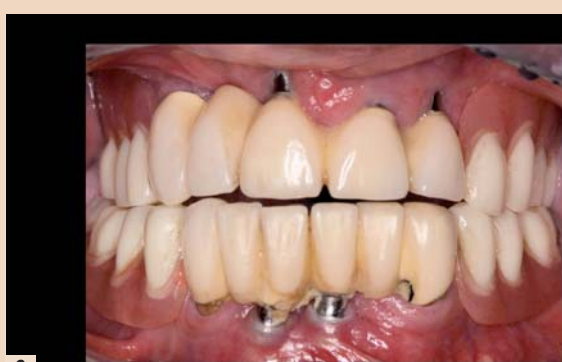
tis zur Folge. An den Implantaten finden sich ausgeprägte Rezessionen mit freiliegenden maschinieren und zum Teil auch rauen Oberflächenanteilen.

Radiologisch wird eine Periimplantitis an den Implantaten (Bauer-

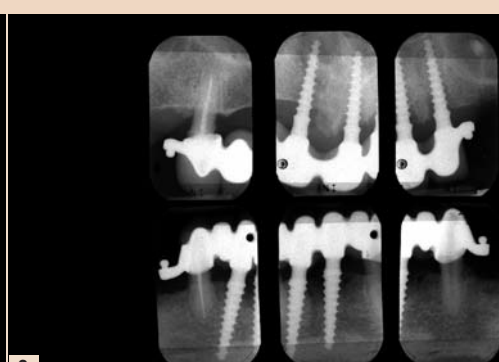
schrauben) 11, 21, 22 diagnostiziert (Abb. 3). In Regio 26 besteht Verdacht auf einen Fremdkörper. Regio 13 zeigt einen insuffizienten Kronenrand. Mesiale Kroneneinbrüche sind in Regio 31, 41 feststellbar.

Wie würden Sie vorgehen?

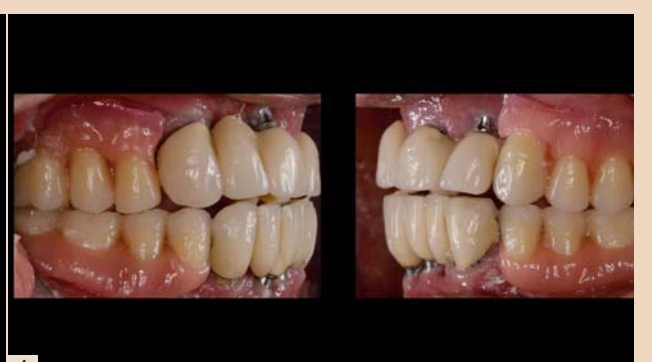
Würden Sie dem Patienten konventionelle oder implantatgetragene Lösungen empfehlen? Oder kommt im Unterkiefer vielleicht eher eine Option mit Wurzelkappen infrage?



2



3



4

Abb. 2: Klinischer Anfangsbefund. – Abb. 3: Intraorale Röntgenaufnahmen bei Befundaufnahme. – Abb. 4: Intraorales Wax-up mit korrigierter vertikaler Dimension.

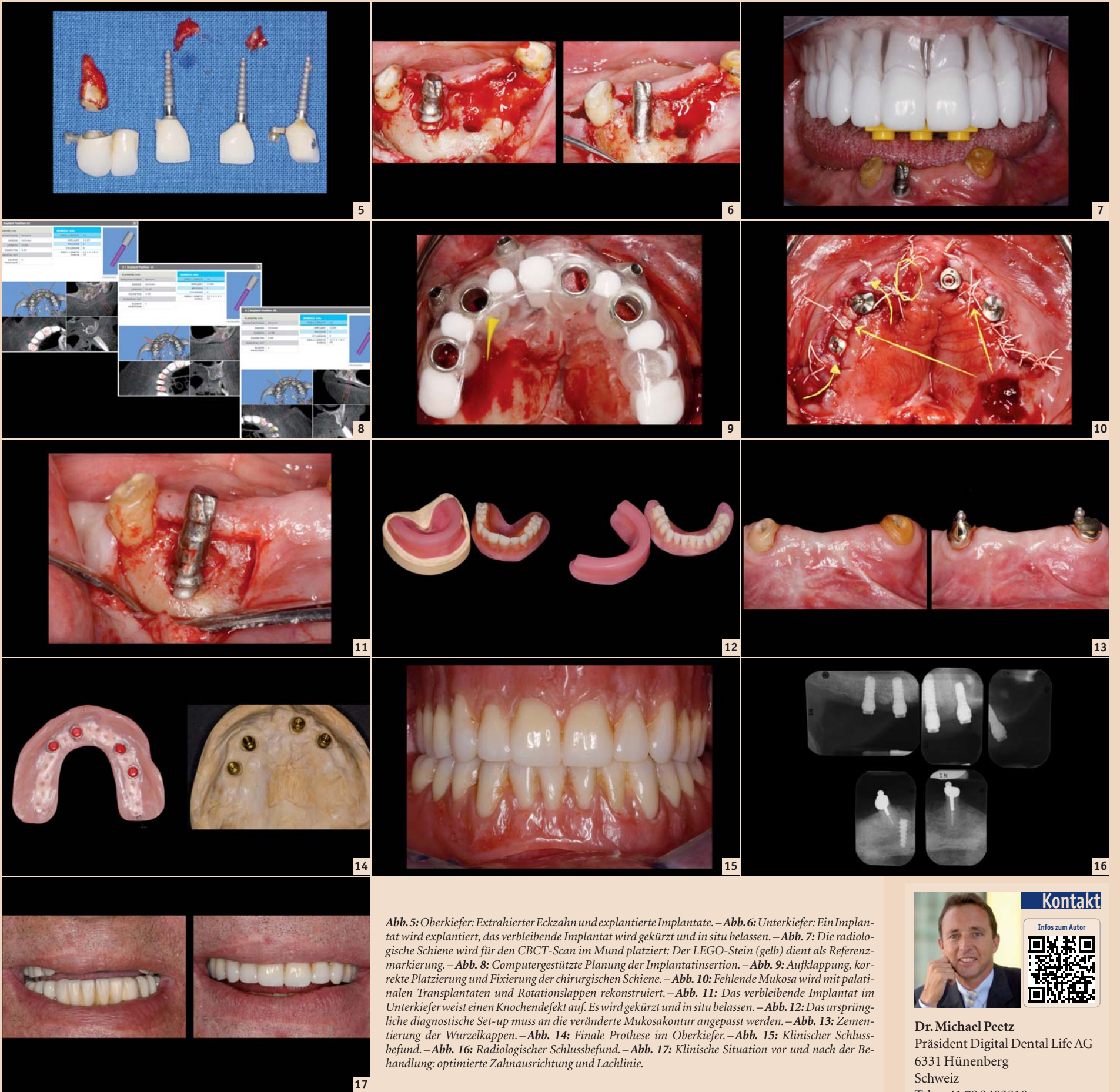


Abb. 5: Oberkiefer: Extrahierter Eckzahn und explantierte Implantate. – **Abb. 6:** Unterkiefer: Ein Implantat wird explantiert, das verbleibende Implantat wird gekürzt und in situ belassen. – **Abb. 7:** Die radiologische Schiene wird für den CBCT-Scan im Mund platziert: Der LEGO-Stein (gelb) dient als Referenzmarkierung. – **Abb. 8:** Computergestützte Planung der Implantatinsertion. – **Abb. 9:** Aufklappung, korrekte Platzierung und Fixierung der chirurgischen Schiene. – **Abb. 10:** Fehlende Mukosa wird mit palatinalen Transplantaten und Rotationslappen rekonstruiert. – **Abb. 11:** Das verbleibende Implantat im Unterkiefer weist einen Knochendefekt auf. Es wird gekürzt und in situ belassen. – **Abb. 12:** Das ursprüngliche diagnostische Set-up muss an die veränderte Mukosakontur angepasst werden. – **Abb. 13:** Zementierung der Wurzelkappen. – **Abb. 14:** Finale Prothese im Oberkiefer. – **Abb. 15:** Klinischer Schlussbefund. – **Abb. 16:** Radiologischer Schlussbefund. – **Abb. 17:** Klinische Situation vor und nach der Behandlung: optimierte Zahnausrichtung und Lachlinie.

Kontakt
 Infos zum Autor

Dr. Michael Peetz
 Präsident Digital Dental Life AG
 6331 Hünenberg
 Schweiz
 Tel.: +41 79 3403810
 michael.peetz@digitaldentallife.com

Infos zum Autor

Dr. med. dent. Thomas Hitz
 Zahnarzt SSO
 Zahnarztpraxis an der Murg
 Metzgerstrasse 1, 8500 Frauenfeld
 Schweiz
 Tel.: +41 052 720 17 30
 Fax: +41 052 720 17 21

Dental Campus
 Englischviertelstr. 32
 8032 Zürich
 Tel.: +41 44 5156010
 Fax: +41 44 5156011
 info@dental-campus.com
 www.dental-campus.com

Sehen Sie sich die Befunde dieses komplexen Falles online im Detail an. Definieren Sie selbst anhand einfacher „Klicks“ die Prognose für jeden Zahn und erstellen Sie Ihre eigene Fallplanung mithilfe des digitalen Zahnschemas. Vergleichen Sie dann Ihre Planung mit den Planungen anderer Nutzer sowie der tatsächlich gewählten Therapieoption und diskutieren Sie darüber im Forum.

Therapie des Behandlers

Der Patient wird mit einem herausnehmbaren Zahnersatz versorgt, der von vier Implantaten im Oberkiefer und von zwei Wurzelkappen im Unterkiefer getragen wird.

Hygienephase

Nach der Bissnahme wird die Vertikaldimension in der Wachsschiene erhöht (Abb. 4). Im Oberkiefer werden die Brücke entfernt und

die Implantate explantiert, Zahn 13 wird aufgrund des hohen Substanzverlustes extrahiert (Abb. 5). Implantat 31 wird explantiert, während am Implantat 41 eine Implantatplastik und Abtrennung der koronalen Anteile vorgenommen wird (Abb. 6). Aufgrund seiner Lage würde eine Explantation den Erhalt des Zahnes 43 gefährden. Aus diesem Grund wird der enossale Anteil unterhalb des kortikalen Knochenniveaus belassen. Der Patient wird sofort mit einer Interimsprothese versorgt. Um die ästhetisch optimale Zahnform auszuwählen, werden danach zwei alternative Set-ups für den Oberkiefer erstellt.

Chirurgische Phase

Die Implantatversorgung im Oberkiefer erfolgt mithilfe computergestützter Navigation (Abb. 7–9). Die fehlende keratinisierte Mukosa

wird im Oberkiefer mit palatinalen Transplantaten und einem Rotationslappen rekonstruiert (Abb. 10). Das verbleibende Implantat im Unterkiefer zeigt bei der Aufklappung einen Knochenverlust, der auf ein unzulänglich gesetztes Implantat zurückzuführen ist (Abb. 11). Das Implantat wird gekürzt und in situ belassen, um die Entstehung eines ausgedehnten Knochendefekts durch Explantation zu vermeiden.

Prothetische Versorgung

Die Eckzähne werden mit Wurzelstiften versorgt. Das ursprüngliche diagnostische Set-up wird an die veränderte Weichgewebestruktur angepasst. Die prothetische Versorgung ist auszugsweise in den **Abbildungen 12 bis 14** dargestellt. Das detaillierte Vorgehen können Sie anhand zahlreicher Fotos online nachvollziehen.

Behandlungsergebnis – was denken Sie?

Der Patient hat sich gut an die neue Prothese gewöhnt. Er ist zufrieden mit der Stabilität und dem ästhetischen Erscheinungsbild (Abb. 15–17).

Der hier beschriebene Fall zeigt exemplarisch eine Falldokumentation auf Dental Campus. Zahlreiche Hintergrundinformationen sowie die detaillierte Darstellung der einzelnen Behandlungsschritte ermöglichen Ihnen, die Therapieplanung und -umsetzung nachzuvollziehen und so einen hohen praktischen Nutzen für Ihre eigene Praxis zu erzielen.

Wie bewerten Sie die Therapiewahl und den Schlussbefund des hier vorgestellten Patienten? Registrieren Sie sich als Nutzer, diskutieren Sie die Behandlung mit Ihren Zahnarztkollegen und erhalten Sie zwei CME-Punkte für die Bearbeitung des Falles. **DT**

Ein Muss – DEIN Dental-Besuch!

Jetzt Eintritts-
karten für
Dein ganzes Team
bestellen!



«wie tägliches Zähneputzen
und cool bleiben»

DER Treffpunkt
für Dentalprofis.

DENTAL BERN



MAI 22 | 23 | 24 2014