

IMPLANT TRIBUNE

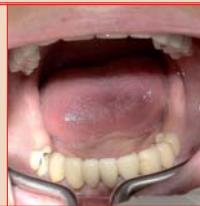The World's Implant Newspaper · Austrian Edition

No. 4/2014 · 11. Jahrgang · Wien, 2. April 2014



Erfolgreiches Symposium

Mit rund 120 Teilnehmern war das 9. Internationale Wintersymposium der DGOI in Zürs wieder ausgebucht. Prof. Dr. Georg H. Nentwig hatte ein spannendes Programm auf die Beine gestellt. ▶ Seite 19



Minimalinvasiv zu festen Zähnen

Frank Schrader veranschaulicht in seinem Beitrag das Vorgehen einer Unterkieferrehabilitation mittels 15 einteiligen Implantaten und zeigt so die Vorteile der minimalinvasiven Implantation. ▶ Seite 20



Produkt des Monats

Die neuartige No-Itis®-Oberfläche von Dr. Ihde Dental speziell für Implantate ist äußerst sauber und bakterienabweisend. Zudem trägt sie zur Vorbeugung gegen Periimplantitis bei. ▶ Seite 23

Fortschritte in der digitalen Implantatprothetik

Computer und Implantate in der Zahnmedizin: (R)Evolution in der Planung und Herstellung von implantatgetragenen Rekonstruktionen? Von Priv.-Doz. Dr. med. dent., MAS Joannis Katsoulis, Bern, Schweiz.

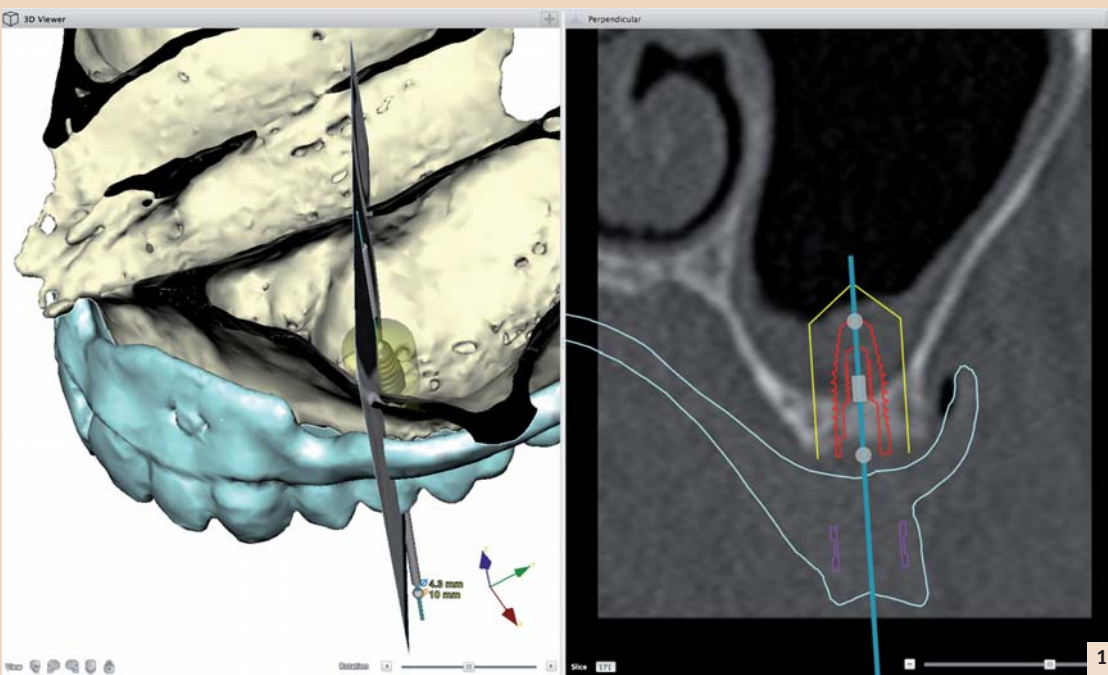


Abb. 1: Das Beispiel einer virtuellen Planung zeigt in der 3-D-Rekonstruktion und im Schnittbild eindeutig die enge Lagebeziehung zwischen prospektiver Kronen- und Implantatposition, Kieferknochen und Kieferhöhle.

Die zahnärztliche Prothetik befasst sich mit der Wiederherstellung verloren gegangener Zähne und zahntragendem Gewebe in der Mundhöhle. Im Alter treten Zahnverlust und Zahnlosigkeit gehäuft auf und sind oft der Grund für den Zahnarztbesuch. Das dentale Implantat ist dabei ein wichtiges Therapiemittel geworden und computerunterstützte Verfahren sind kaum noch aus dem zahnärztlichen Alltag wegzudenken.

Es ist somit kein Widerspruch, wenn bei jungen und alten Menschen gleichermaßen moderne Computertechnologien und neue Materialien zum Einsatz kommen.

Die stetige Weiterentwicklung von spezialisierten Fachgebieten in der radiologischen Bildgebung, der Fabrikationsmethoden in der Maschinenindustrie und der dentalen Implantologie, haben die Möglichkeiten der Entscheidungsfindung,

der Planung, der chirurgischen und der prothetischen Umsetzung eines Therapieplanes erweitert. Die Zusammenführung dieser vormals unabhängigen Disziplinen hat diesen Fortschritt in der Zahnmedizin eigentlich erst möglich gemacht. Sie basieren im Grunde auf der enorm gestiegenen Leistung der digitalen Rechner.

Fortsetzung auf Seite 18 →

Es kommt immer auf den individuellen Fall an!



Statement von Christian Berger*

Die Implantologie hat sich zu einer der erfolgreichsten Disziplinen in der Zahnmedizin entwickelt – mit positiven Langzeitergebnissen von 90 Prozent und mehr. Wenn aber etwas schiefliegt, ist es schwer zu korrigieren, deshalb hat sich der BDIZ EDI mit Fehlpositionierungen von Implantaten beschäftigt.

Beim 9. Experten Symposium des BDIZ EDI ging es um den Einfluss der Implantatposition auf den Behandlungserfolg. Gelernt haben wir aus den Vorträgen, dass eben nicht jede Situation feststehend versorgt werden kann und sollte. Auch wir Behandler müssen uns Gedanken machen, wie wir Probleme beherrschen können, oder dafür sorgen, dass sie gar nicht erst entstehen. Feststehender Zahnersatz ist eben nicht in jedem Fall die beste Lösung. Es kommt auf den Einzelfall an.

In der Literatur wird von Fehlpositionierung nur bei einem Prozent aller Implantate berichtet, aber in die Zähnung fließen dabei möglicherweise nur grobe Fehlstellungen ein. Schon kleine Abweichungen von der Idealposition können Probleme bei der Versorgung verursachen. Die größten Schwierigkeiten bei der Weiterbehandlung entstehen durch Implantate, die zu tief oder in der falschen Achse gesetzt werden. Leitfäden und Leitlinien wie die der Konsensuskonferenz Implantologie helfen in der Vielzahl der Fälle. Dabei sind die Indikationsklassen für Implantatver-

sorgung zur Regelversorgung der Konsensuskonferenz Implantologie seit 2002 unverändert.

Zur Unterstützung für den Praktiker soll der in Köln entstandene Praxisleitfaden der Europäischen Konsensuskonferenz (EuCC) dienen, der sich sowohl an Einsteiger als auch an erfahrene Behandler richtet. Als Ursache einer Fehlpositionierung nennt die EuCC fehlerhafte oder nicht ausreichende bzw. nicht angemessene Planung und Diagnostik; chirurgische und/oder prothetische Fehler im Allgemeinen; Ungeübtheit/Unkenntnis des Implantologen sowie die fehlende Abstimmung zwischen Prothetiker und Chirurg. Die ausführliche Literaturliste gibt dabei beste Möglichkeiten zur Vertiefung. Die wichtigste Empfehlung unserer Konferenz ist sicher: durch geeignete Planung und Ausführung die Fehlpositionierung zu vermeiden. Neben der Fehlpositionierung in mesio-distaler, oral-fazialer oder koronal-apikaler Richtung sind auch eine falsche Neigung des Implantats und die Schädigung von Nachbarstrukturen zu vermeiden. Nötigenfalls muss das Implantat entfernt und ggf. nach Knochenaufbau eine erneute Implantation durchgeführt werden. Das ist aufwendig, kostet Zeit und Geld und sollte möglichst vermieden werden. Die korrekte Beachtung aller Parameter ist also *Conditio sine qua non*.

* Präsident BDIZ EDI

ANZEIGE

Spezialisten-Newsletter

Fachwissen auf den Punkt gebracht

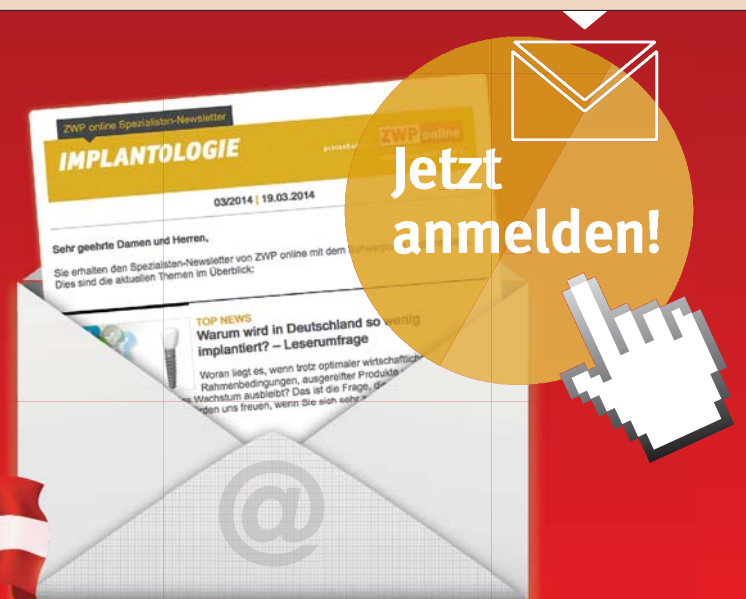

Anmeldeformular – Spezialisten-Newsletter
www.zwp-online.info/newsletter

www.zwp-online.at

FINDEN STATT SUCHEN.

ZWP online



← Fortsetzung von Seite 17

Für viele Kollegen in der Privatpraxis jedoch scheint der Computer im zahnärztlichen Alltag kein wirklicher Helfer zu sein. Jede Digitalisierung eines Teilbereichs einer Ordination bedeutet, je nach Umfang, Umrüsten und Anpassen der Arbeitsabläufe im ganzen Team. Das erfordert großen Einsatz der Beteiligten und die Bereitschaft, aus anfänglichen Fehlern zu lernen und die Technologie Schritt für Schritt optimal auszunutzen. Viele finden schlicht und einfach nicht die Zeit, die Mittel oder die Motivation, um mit den stetig fortschreitenden digitalen Technologien Schritt zu halten. Die Neuerungen in der Zahnmedizin kommen immer häufiger und immer schneller.

Evolution oder Revolution hängt demnach nicht mehr von den gebotenen digitalen Möglichkeiten, sondern vielmehr von der eigenen Erfahrung und vom Know-how ab.

Eine echte technologische Revolution stellt die Computertechnologie in der Zahnmedizin also schon lange nicht mehr dar. Virtuelle Implantatplanungen, basierend auf einer Volumentomografie, erleichtern die Entscheidungsfindung und die Information des Patienten (Abb. 1).

Die computerunterstützte Implantatplatzierung erfolgt mittlerweile bei teilbezahnten und auch zahnlosen Patienten mit hoher Präzision.¹ Das sogenannten „Backward-Planning“ sichert eine hohe Voraussagbarkeit des chirurgischen und prothetischen Resultates. Die chirurgische Umsetzung der 3-D-Planung mittels einer stereolithografischen Schiene ist für komplexe Fälle ein wichtiger Fortschritt und kann in ausgewählten Fällen zu einem weniger invasiven und rascheren Vorgehen beitragen. Es kann präzise vorhergesagt werden, ob ein vollständiges „flapless“ Vorgehen für einzelne oder alle geplanten Implantate eines Kiefers möglich ist und welche augmentativen Techniken indiziert sind.² Speziell bei älteren Patienten, welche oft mehrere relative Implantationsrisiken haben, ist ein gut geplantes minimalinvasives Vorgehen mit verkürzter Operationszeit von Vorteil.^{3,4}

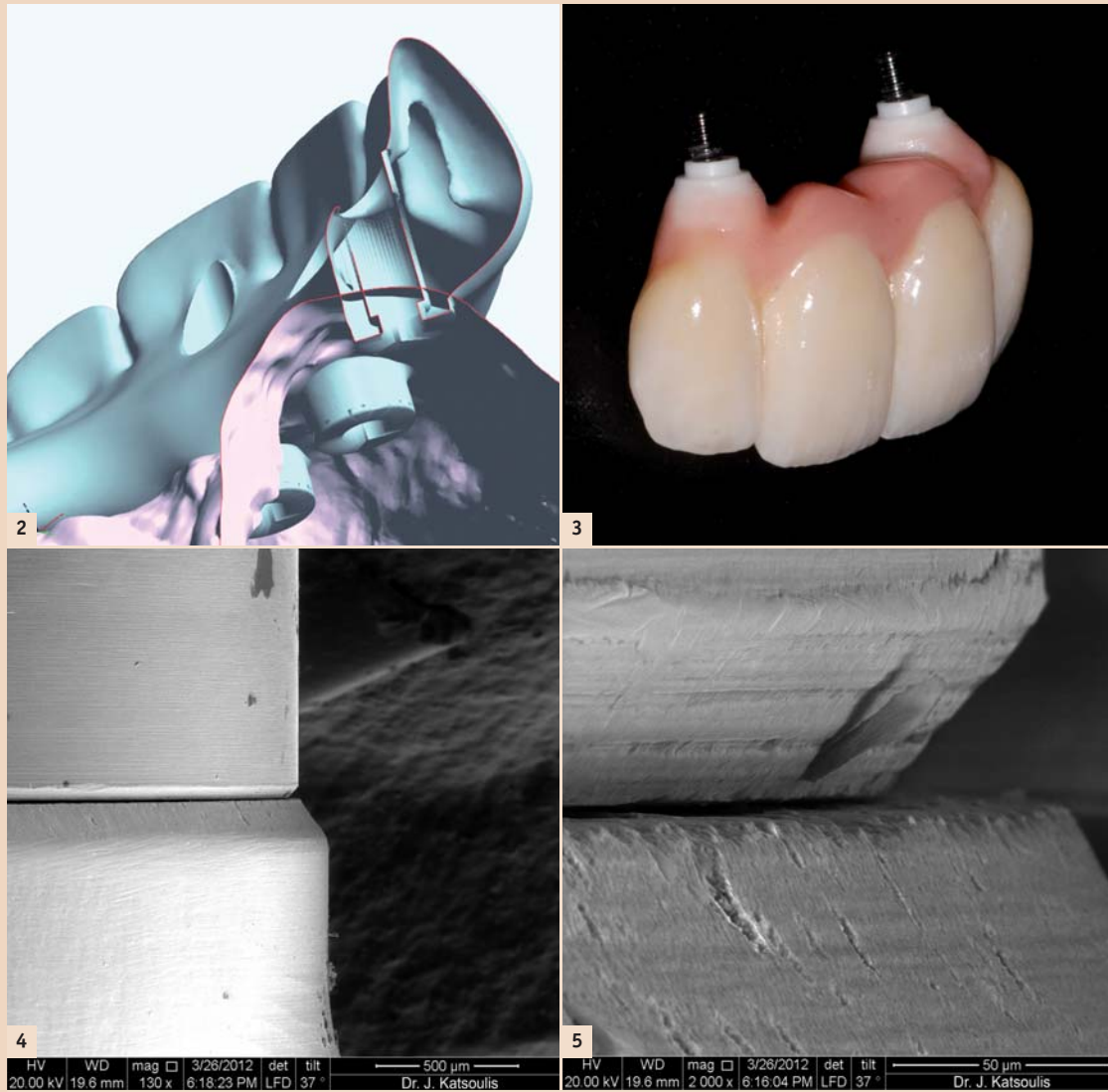


Abb. 2: Digitale Formgebung (CAD) einer verschraubbaren implantatgetragenen Rekonstruktion. – Abb. 3: Beispiel einer viergliedrigen Implantatbrücke aus einem Zirkoniumdioxid-Gerüst und konventioneller Verblendkeramik. – Abb. 4 und 5: Die elektronenmikroskopischen Aufnahmen zeigen bei 130- und 2000-facher Vergrößerungen den mesialen Mikrosplatt zwischen der Implantatanalog-Plattform und der zehngliedrigen CAD/CAM-Brücke (Einschraubentest).

Darüber hinaus können die digitalisierten anatomischen und prothetischen Voraussetzungen virtuell analysiert und mithilfe von klaren Kriterien bereits in der Planungsphase zur Entscheidungsfindung der implantatgetragenen Rekonstruktionen – feststehend oder herausnehmbar – beitragen.⁵ Es hat sich dabei gezeigt, dass der Knochenanteil im Oberkiefer klinisch sehr häufig überschätzt wird.⁶ Entsprechend der Ausprägung der Kammatrophy wird die prothetisch ausgerichtete Planung die Implantatpositionierung und die Art der Rekonstruktion virtuell und im Vorfeld des Eingriffes steuern.

CAD/CAM-Technologien in der Implantatprothetik

Eng verbunden mit der computerunterstützten Implantatplanung ist die CAD/CAM-Technologie (Computer-Aided Designing/Computer-Assisted Manufacturing), welche die Zahnmedizin im Verlauf der letzten zwanzig Jahre deutlich verändert hat.⁷ Je paralleler dentale Implantate geplant und klinisch platziert werden können, umso einfacher und stabiler kann das Design (Abb. 2) von CAD/CAM-Brückengerüsten und Stegen aus Titan oder Zirkoniumdioxid gehalten werden. Diese Materialien zeichnen sich zudem durch verbesserte materialtechni-

sche und biologische Eigenschaften aus. Infolgedessen sind biologische und technische Komplikationen weniger häufig zu erwarten.^{8,9}

Abhängig vom Verbindungstyp des Implantatsystems können auch vollkeramische Rekonstruktionen direkt auf Niveau des Implantates verschraubt werden (Abb. 3).

Die Passgenauigkeit von implantatgetragenen CAD/CAM-Titan- und Zirkon-Rekonstruktionen ist mit den heutigen CAD/CAM-Systemen signifikant höher als die konventionell hergestellten Brücken mit Gusslegierungen.¹⁰ Mittlerweile bieten die meisten großen Hersteller ihre eigenen CAD/CAM-Systeme an und verfügen

über zentralisierte Produktionsstätten für die Fabrikation von Gerüsten und Stegen. Eine Passgenauigkeit unter 50 µm (Abb. 1–2) scheint dabei auch für bogenumspannende Rekonstruktionen mit der nötigen Sorgfalt und Erfahrung in der Produktionskette routinemäßig möglich zu sein.^{11–13} Die CAD/CAM-Herstellung ist dabei spezifisch für Metalle wie Titan und Keramiken wie Zirkoniumdioxid. Für die Fräsung mit den CNC-Maschinen werden speziell dafür geeignete Fräswerkzeuge verwendet. Bei Zirkon erfolgte nach der Fräsung im überdimensionierten Grün-/Weißkörper die Schlusskristallisation (Sinterung und HIP) des Werkstücks. Der CAM-Arbeitsschritt benötigt trotz der automatisierten maschinellen Vorgänge viel Erfahrung von spezialisierten Ingenieuren, welche die Abläufe überblicken und bei Problemen einschreiten können.

Die aktuellen Entwicklungsbestrebungen und Fortschritte spielen sich auf Ebene der Softwaremöglichkeiten und in der Vernetzung der einzelnen digitalen Teilbereiche ab. Ein universelles Datenformat (STL) ermöglicht dabei die Weiterleitung der Daten von intra- oder extraoralen Scannern über die CAD- und CAM-Software. Bis zur völligen Öffnung der verschiedenen Systemanbieter mit der Möglichkeit, zwischen den digitalen Arbeitsschritten frei zu wählen, wird es aber wohl noch eine Weile dauern. **II**



Priv.-Doz. Dr. med. dent., MAS Joannis Katsoulis
Klinik für Zahnärztliche Prothetik
Zahnmedizinische Kliniken
Universität Bern
Freiburgstr. 7, 3010 Bern, Schweiz
Tel.: +41 31 6322586
joannis.katsoulis@zmk.unibe.ch
www.zmk.unibe.ch

Neue implantologische Fachgesellschaft gegründet

Zu den Initiatoren gehören renommierte Implantologen aus dem In- und Ausland. Werden Sie jetzt Mitglied!

Im Januar 2014 wurde in Konstanz die International Society of Metal Free Implantology (ISMI) gegründet. Gründungspräsident der neuen Gesellschaft ist der Konstanzer Implantologe und Pionier auf dem Gebiet der Keramikimplantate Dr. Karl Ulrich Volz. Zum Gründungskreis gehören renommierte Implantologen aus dem In- und Ausland.

Ziel der auf Initiative von Spezialisten für Keramikimplantate gegründeten



Dr. Karl Ulrich Volz, Gründungspräsident der neuen Gesellschaft ISMI.

neuen Fachgesellschaft ist es, die metallfreie Implantologie als eine innovative und besonders zukunftsweisende Richtung innerhalb dieser Disziplin zu fördern.

In diesem Kontext unterstützt die ISMI ihre Mitglieder mit Fortbildungsangeboten sowie regelmäßigen Fach- und Marktinformationen. Darüber hinaus setzt sich die ISMI in ihrer Öffentlichkeitsarbeit, d.h. in den Fachkreisen sowie in der Patientenkommunikation, für eine um-

ISMI | INT. SOCIETY OF METAL FREE IMPLANTOLOGY



fassende Etablierung metallfreier implantologischer Behandlungskonzepte ein.

Neben Patientenwerbung und Öffentlichkeitsarbeit bietet die ISMI ihren Mitgliedern eine Reihe von Vorteilen, wie die individuelle Homepage für jedes aktive Mitglied der Gesellschaft, ein Online-Facharchiv und Chat zum Thema „Metallfreie Implantologie“, interessante Fortbildungsangebote und einen monatlichen Newsletter.



Metallfreie Implantologie

Dr. Volz hat in den letzten 13 Jahren selbst über 8.000 Zirkonoxid-Implantate gesetzt und den Trend zur metallfreien Implantologie mitgeprägt. Heute ist Zirkonoxid als Implantatmaterial anerkannt, Stabilität, Osseointegration und prothetische Möglichkeiten sind zunehmend mit Titan auf einer Stufe zu sehen.

Die Nachfrage nach dem hochästhetischen, unglaublich gewebefreundlichen, anti-

allergischen und metallfreien Material Zirkonoxid steigt auf Patientenseite von Jahr zu Jahr. Dies vor allem

auch unter dem Einfluss der zunehmenden Unverträglichkeiten auf Titan, welche durch den großflächigen Einsatz von Titanoxid in Kosmetika und Medikamenten verursacht wird. Marktkenner schätzen den zu erwartenden Anteil an Zirkonoxid-Implantaten in den kommenden Jahren auf mindestens zehn Prozent, eher 25 Prozent, ein. **II**

Quelle: ISMI

