

Behandlungsablauf mal anders

Jeder Zahnarzt kennt das Problem des kollabierenden Weichgewebes bei Implantaten, welches beim Herausnehmen oder Einsetzen der Einheilkappen oder Abutments auftritt. Der vorliegende Patientenfall beschreibt den Behandlungsablauf einer Frontzahnimplantation, wobei dieser Effekt vollständig umgangen wird. Dadurch eignet sich das Vorgehen als minimalinvasive Strategie gerade im ästhetisch sensiblen Frontzahnbereich.

ZTM Jost P. Prestin, Dr. med. dent. Carsten Menke

■ Unser Patient kam in die Praxis und klagte über Schmerzen am Zahn 11, nachdem er am Vortag auf etwas Hartes gebissen hatte und es dabei laut knackte. Nach einer radiologischen Kontrolle zeigte sich eine Querfraktur der Wurzel (Abb. 1). Der Zahn war zu diesem Zeitpunkt mit einem Stiftaufbau und einer Krone versorgt. Einen Tag später erfolgten die Extraktion und der vorläufige Ersatz durch eine Interimsprothese.

Aufgrund der lückigen Stellung der Frontzähne und der völlig intakten Nachbarzähne 21 und 12 blieb nur die Versorgung mittels eines Implantats. Eine Brückenversorgung wäre hier für eine ästhetisch ansprechende Lösung völlig kontraindiziert gewesen (Abb. 2 und 3). Nach der Besprechung und Planung des Behandlungsablaufs mit dem Patienten erfolgte die Herstellung der Bohrschablone, die Anfertigung einer provisorischen Klebebrücke durch ein externes Labor sowie die Herstellung eines Übertragungsschlüssels aus Kunststoff, um die Position des Implantats in das Situationsmodell zu übertragen (Abb. 4).

Behandlungsplan

- Implantation mit Fixierung der Implantatsituation durch den Übertragungsschlüssel
- Übertragung der Implantatsituation in das Situationsmodell
- Anfertigung des definitiven Abutments aus e.max Presskeramik und Verklebung auf der Variobase Klebebasis
- Herstellung einer provisorischen Krone aus NEW OUTLINE individualisiert mit anaxBLEND (beides anaxdent)
- Freilegung nach Einheilphase, Einsetzen des definitiven Abutments inklusive der provisorischen Krone

- nach dem Abheilen erfolgt das Entfernen der provisorischen Krone, die Abformung und Herstellung der definitiven Krone, ohne das Abutment noch einmal zu entfernen
- Einsetzen der definitiven Versorgung

Chirurgische Phase 1 – Implantation

Nach Abschluss aller Vorbereitungen erfolgte die Insertion eines Straumann Bone Level SLA 4,1 mm x 12 mm Implantates Regio 11 (Abb. 5–9). Nach der endgültigen Positionierung des Implantats wurde ein Abformpfosten eingebracht (Abb. 10), der Übertragungsschlüssel eingesetzt (Abb. 11) und beides miteinander durch ein Flowkomposit fixiert (Abb. 12 und 13). Im nächsten Schritt wurde der Abformpfosten wieder entfernt und eine Bio-Gide Membran mithilfe zweier Titanpins an der bukkalen Knochenwand fixiert (Abb. 14). Der Alveolenbereich um den Implantatthals wurde zur zusätzlichen Unterstützung mit Bio-Oss (Abb. 15) aufgefüllt und danach mit der Bio-Gide Membran abgedeckt (Abb. 16). Abschließend wurde mit Gore Nahtmaterial die Gingiva vernäht (Abb. 17). Eine Woche später wurden die Nähte entfernt. Die Situation stellte sich beschwerdefrei mit mäßiger Schwellung dar. Es zeigte sich kein Auseinanderweichen der vernähten Gewebestrukturen (Dehiszenz).

Prothetik-Phase 1 – Herstellung des definitiven Abutments und der provisorischen Krone

Während der dreimonatigen Einheilphase erfolgte im Labor die Herstellung des Abutments und der provisorischen Krone. Auf diesen Ablauf soll etwas genauer eingegangen werden.

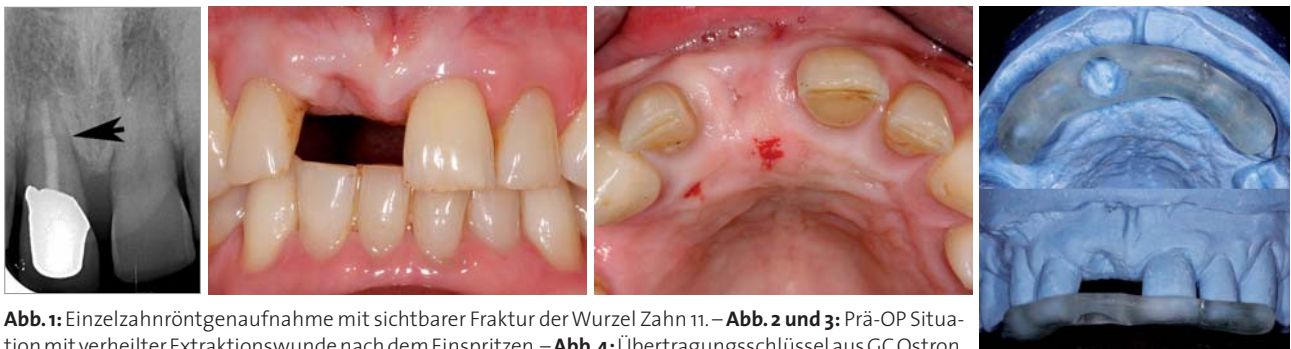

Abb. 1: Einzelzahnrontgenaufnahme mit sichtbarer Fraktur der Wurzel Zahn 11. – **Abb. 2 und 3:** Prä-OP Situation mit verheilter Extraktionswunde nach dem Einspritzen. – **Abb. 4:** Übertragungsschlüssel aus GC Ostron.



Mehr als ein Implantatmaterial – Roxolid®. Weniger Invasivität.



Heben Sie sich mit Ihrer Praxis hervor und arbeiten Sie mit Roxolid® Implantaten. Dank ihrer herausragenden mechanischen und biologischen Eigenschaften bieten die Roxolid® Implantate:

- Mehr Behandlungsoptionen mit kleineren Implantaten
- Knochenerhaltung und Reduktion invasiver Knochen-
transplantationen
- Erhöhte Patientenakzeptanz durch weniger invasive
Verfahren

www.straumann.de/produkte

Telefon: 0761/ 4501 333

60 YEARS


simply doing more

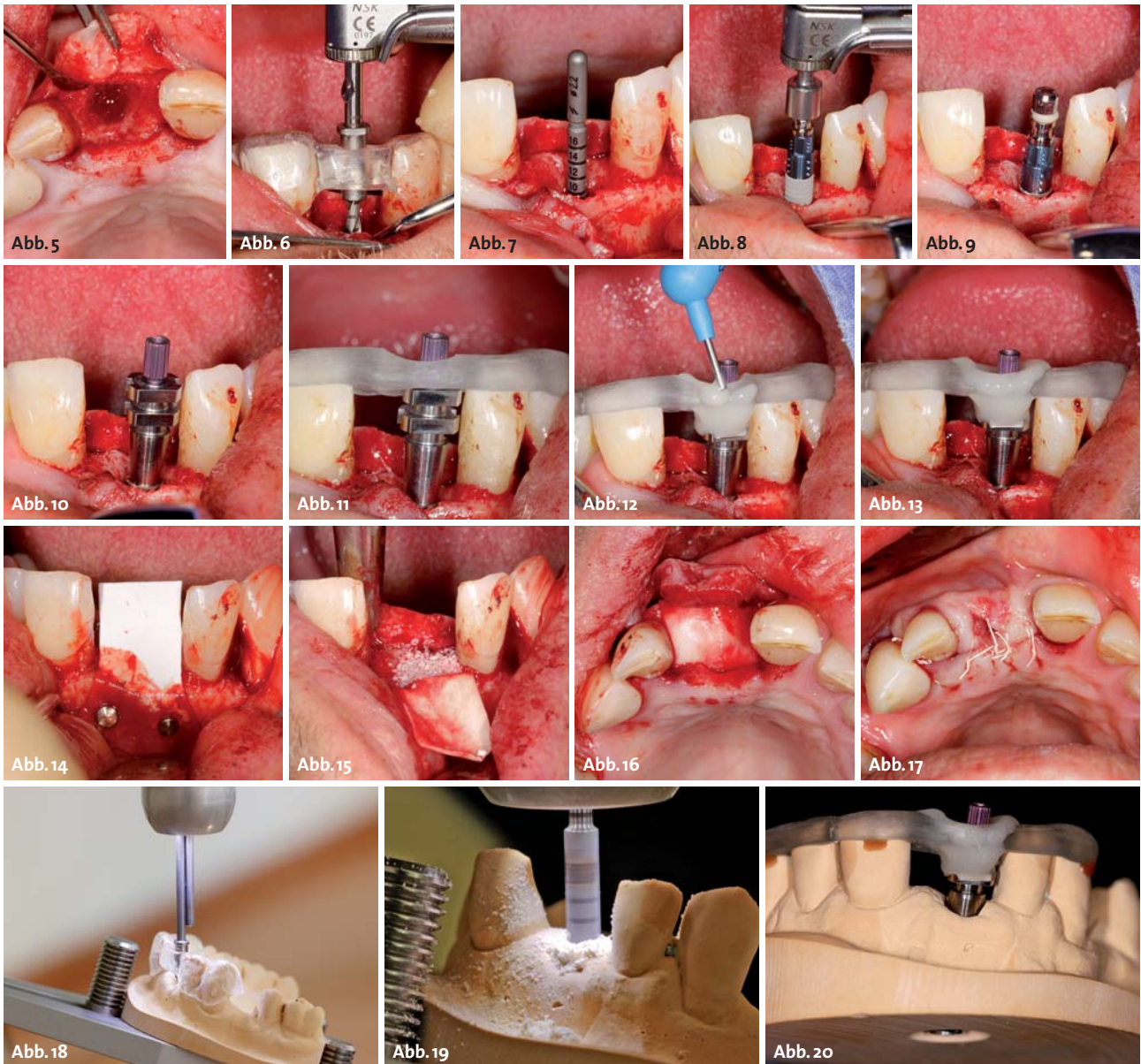


Abb. 5: Sichtbare Restalveole nach dem Aufklappen. – **Abb. 6:** Pilotbohrung mithilfe der Bohrschablone. – **Abb. 7:** Tiefenmessung anhand eines Ausrichtstifts. – **Abb. 8:** Einschrauben des Implantates. – **Abb. 9:** Endposition des Bone Level RC SLA 12 x 4,1 mm. – **Abb. 10:** Eingeschraubter Abformpfosten. – **Abb. 11:** Eingesetzter Übertragungsschlüssel muss störungsfrei einsetzbar sein (es ist sinnvoll, diesen vor Beginn der OP einzuprobieren). – **Abb. 12:** Verbinden des Abformpfostens mit dem Übertragungsschlüssel mittels eines Flowcomposites. – **Abb. 13:** Fixierte Situation nach der Lichtpolymerisation. – **Abb. 14:** Fixierte Bio-Gide Kollagenmembran. – **Abb. 15:** Aufgefüllter Alveolarkegel mit Bio-Oss. – **Abb. 16:** Endposition der Kollagenmembran. – **Abb. 17:** Abschlusssituation nach der Implantation. – **Abb. 18:** Ausrichten der Bohrposition anhand der Bohrschablone im Parallelfräsggerät. – **Abb. 19:** Bohren der Manipulierimplantataufnahme. – **Abb. 20:** Mit Klebewachs fixierter Übertragungsschlüssel mit aufgeschraubtem Manipulierimplantat (siehe Modellbasis), der Spalt zwischen Abformpfosten und Modell muss noch mit Wachs verschlossen werden.

Übertragen der Implantatposition in das Situationsmodell

Das Situationsmodell wurde hierzu in ein Parallelfräsggerät eingespannt und anhand der zur Implantation angefertigten Bohrschablone die entsprechende Einschubrichtung bzw. Bohrrichtung eingestellt (Abb. 18). Zum Bohren nutzten wir einen alten Pilotbohrer aus der Chirurgie mit dem Durchmesser 4,2 mm (Abb. 19). Da die RC-Manipulierimplantate einen Durchmesser von 4,1 mm haben, stellte das Aufsetzen des Übertragungsschlüssels kein Problem dar. Anschließend wurde das Situationsmodell von basal aufgeschliffen und solange erweitert, bis der Übertragungsschlüssel mit dem Abformpfosten und einem aufgeschraubtem Manipu-

lierimplantat störungsfrei aufgesetzt werden konnte (Abb. 20). Es ist besonders wichtig, die Öffnung im Zahnfleisch gerade so groß zu halten, dass keine Informationen verloren gehen. Danach wurde der Übertragungsschlüssel mit Klebewachs am Modell befestigt und der kleine Spalt zwischen Abformpfosten und Modell mit Wachs verschlossen. Die basale Öffnung wurde daraufhin mit sehr dünnflüssigem Gips verschlossen (Pattern Resin ist auch möglich) und das Manipulierimplantat dadurch im Modell fixiert. Das Resultat ist ein sehr genaues Implantatmodell, welches ohne Abformung die Implantatposition wiedergibt. Nach dem Aushärten des Gipses konnten der Abformpfosten und der Übertragungsschlüssel entfernt werden.

J A I



**ICH WILL
IMPLANTATE**

AUS DEM HAUSE DENTAURUM.

Seit 20 Jahren Kompetenz, Zuverlässigkeit und Innovation
in der Implantologie - weltweit. Sagen auch Sie ja!



fiologic[®] ST

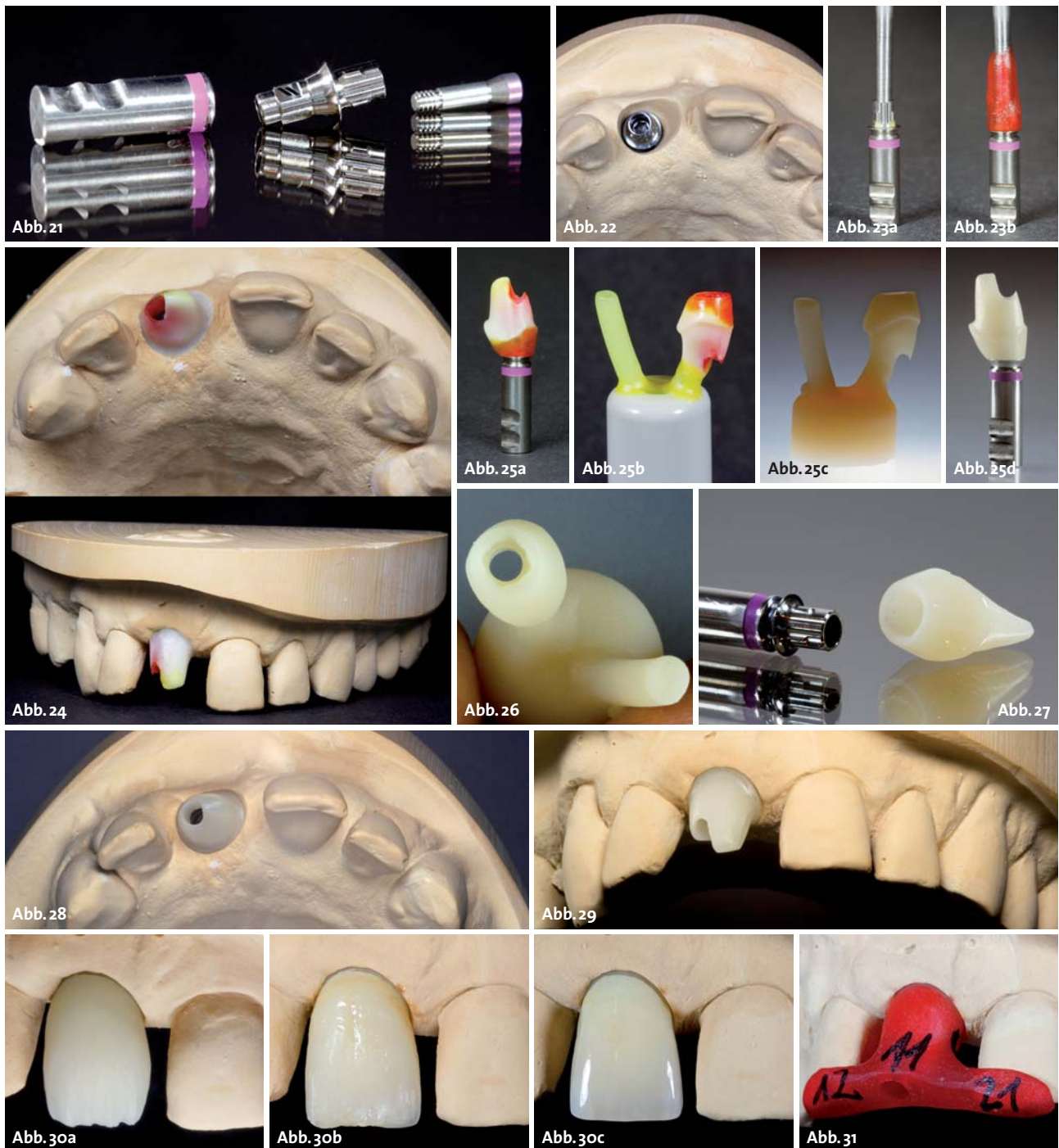

Abb. 21: Die neue Straumann Variobase Titanklebebasis. – **Abb. 22:** Perfekt ausgeformtes Emergenzprofil, mit eingeschraubter Variobase Titanklebebasis. – **Abb. 23: a)** Variobase Titanklebebasis mit selbst angefertigter Schraubenkanalverlängerung und ausgeblockten unterschritten (siehe grünes Wachs); **b)** aus Pattern Resin hergestelltes Käppchen als Basis für die Wachsmodellation des Abutments. – **Abb. 24:** Fertig modelliertes Abutment von okklusal und vestibulär. – **Abb. 25:** Ansicht des modellierten Abutments auf der Variobase Titanklebebasis **(a)**, zum Einbetten fertig angestiftet **(b)**, fertig ausgebettet **(c)** und das aufgepasste und ausgearbeitete Abutment fertig zum Verkleben **(d)**. – **Abb. 26:** Close-up des e.max-Abutments nach dem Pressen und Ausbetten, die Rotationsschutznuten sind sehr gut zu erkennen. – **Abb. 27:** Das fertige e.max-Abutment vor dem Verkleben. – **Abb. 28:** Ansicht des eingeschraubten e.max-Abutments von okklusal auf der Modellation. – **Abb. 29:** Ansicht von vestibulär. – **Abb. 30:** Herstellung der provisorischen Krone, **a)** der Dentinkern aus NEW OUTLINE, **b und c)** individualisiert und fertiggestellt mit anaxBLEND. – **Abb. 31:** Übertragungsschlüssel aus Pattern Resin.

Herstellung des definitiven Abutments

Zur Kontrolle der Platzverhältnisse wurde als erstes ein Zahn aufgestellt und verschiedene Silikonschlüssel angefertigt. Jetzt erfolgte einer der wichtigsten Arbeitsschritte: Festlegen des Emergenzprofils. Hierzu wurden Form und Größe des Zahns 21 als Vorgabe genutzt. Zusätzlich wurde darauf geachtet, dass rund um die Klebe-

basis genügend Platz für die Presskeramik geschaffen wurde (Abb. 21 und 22). Hier musste ein Mittelweg zwischen Funktion und Ästhetik gewählt werden. Als Verlängerung des Innendurchmessers der Variobase-Klebebasis wurde ein alter Rosenbohrer verkehrt herum in das Handstück gespannt und solange an einem Poliergummi dünner poliert, bis er in die Klebebasis gesteckt

Gleicher Implantatkörper, mehr Versorgungsmöglichkeiten.

Konzipiert für maximale
Weichgewebserhaltung.

Mit konischer Innenverbindung und
integriertem Platform Switching.

Klinisch erprobter und bewährter
wurzelförmiger Implantatkörper.

NEU

Jetzt auch mit 0,75 mm
maschinierter Schulter



NobelReplace Conical Connection – Erweitern Sie Ihr Prothetikangebot und profitieren Sie gleichzeitig von den Vorteilen des klinisch bewährten NobelReplace Tapered Implantatkörpers. Die farbkodierten chirurgischen und prothetischen Komponenten sowie das standardisierte einfache Bohrprotokoll gewährleisten leichte Anwendbarkeit und vorhersagbare Ergebnisse. NobelReplace Conical Connection wurde für den Einsatz im ästhetisch anspruchsvollen Bereich entwickelt und bietet eine stabile, passgenaue

Verbindung sowie integriertes Platform Switching. So können eine optimale Erhaltung des Weichgewebes und damit ein natürliches Aussehen gewährleistet werden. Seit 45 Jahren sind wir ein Innovator auf dem Gebiet der Zahnmedizin – wir haben die Erfahrung, Ihnen zukunftsichere und zuverlässige Konzepte für eine effektive Patientenbehandlung anbieten zu können.

Ihr Know-how, unsere Lösungen – für das Lächeln Ihrer Patienten.



Nobel Biocare Symposium 2014
BMW Welt – München

26. Juni – Vorkongress mit Workshops

27./28. Juni – Symposium

www.nobelbiocare.com/events

Save the date!



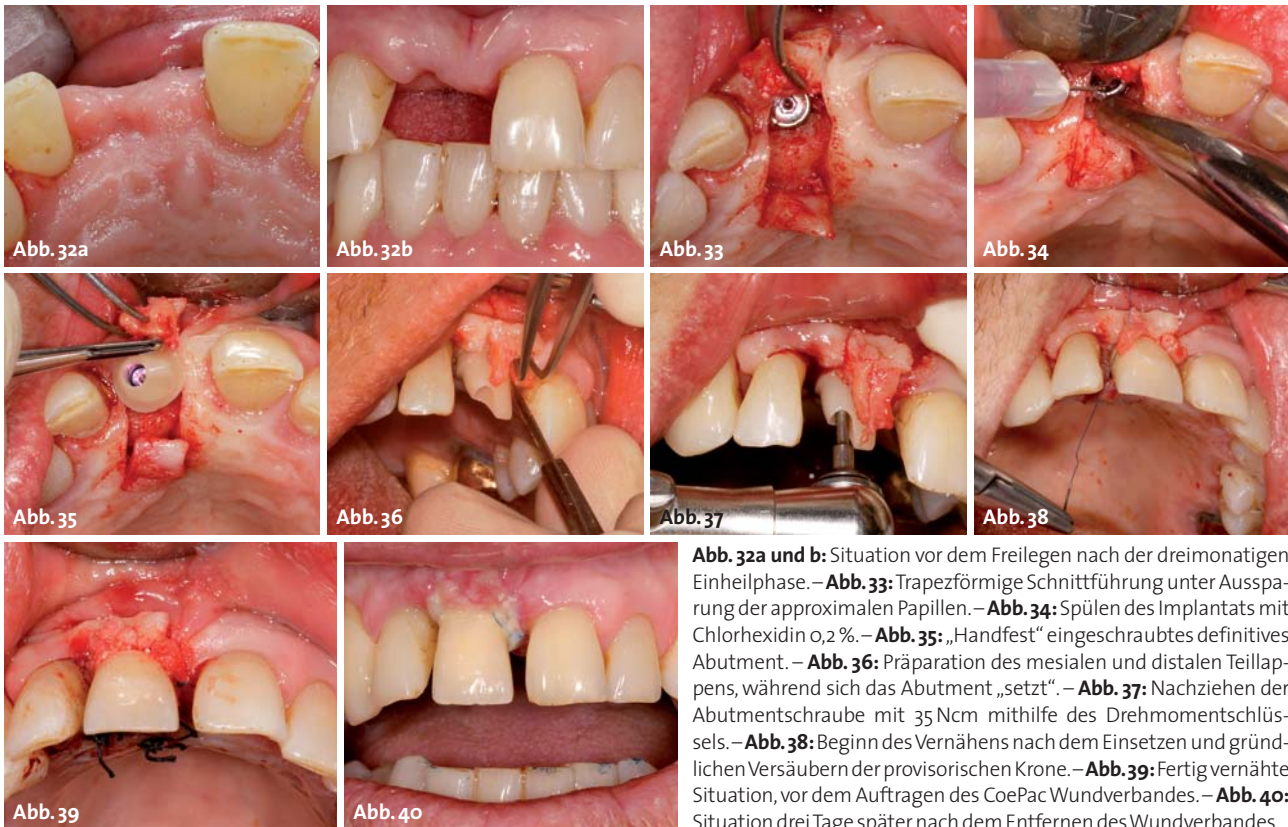

Abb. 32a und b: Situation vor dem Freilegen nach der dreimonatigen Einheilphase. – **Abb. 33:** Trapezförmige Schnittführung unter Aussparung der approximalen Papillen. – **Abb. 34:** Spülen des Implantats mit Chlorhexidin 0,2%. – **Abb. 35:** „Handfest“ eingeschraubtes definitives Abutment. – **Abb. 36:** Präparation des mesialen und distalen Teillappens, während sich das Abutment „setzt“. – **Abb. 37:** Nachziehen der Abutmentschraube mit 35 Ncm mithilfe des Drehmomentschlüssels. – **Abb. 38:** Beginn des Vernähens nach dem Einsetzen und gründlichen Versäuern der provisorischen Krone. – **Abb. 39:** Fertig vernähte Situation, vor dem Auftragen des CoePac Wundverbandes. – **Abb. 40:** Situation drei Tage später nach dem Entfernen des Wundverbandes.

werden konnte. Im nächsten Schritt wurden die vier kleinen Unterschnitte ausgeblockt und ein Pattern Resin-Käppchen hergestellt (Abb. 23). Nach der Modellation des Abutments (Abb. 24) wurde dieses nach den Herstellerangaben von Ivoclar angestiftet, eingebettet und im VARIO PRESS 300 e der Firma Zubler mit einem IPS e.max LT Ingot in der Farbe A3 gepresst (Abb. 25). Beim Einbetten empfiehlt es sich, die Konzentration des Einbettmasse liquids um 2–3 ml zu erhöhen, um ein leichteres Aufpassen zu ermöglichen und den Klebspalt etwas zu vergrößern. Dadurch erhöht sich die Pufferzone durch eine stärkere Schicht des Klebekomposits und die Kraftaufnahme beim Kauen kann besser kompensiert werden. Trotz der Gestaltung der Klebebasis mit den vierfachen Rotationschutznuten um die Außenfläche gestaltete sich das Aufpassen schnell und einfach (Abb. 26). Das Verkleben der Variobase-Klebebasis mit dem e.max-Abutment erfolgte mit Multilink-Implant von Ivoclar (optional Panavia F). Wichtig ist hierbei nur, dass der Kleber so opaque wie möglich ist, um das graue Titan optimal zu blocken (Abb. 27–29). Nach dem Verkleben konnte die provisorische Krone hergestellt werden. Hierfür wurde erst ein Dentinkern aus NEW OUTLINE hergestellt, welcher anschließend mit den anaxBLEND-Kompositen individualisiert wurde (Abb. 30). Schließlich wurde noch ein Übertragungsschlüssel aus Pattern Resin angefertigt (Abb. 31).

Chirurgische Phase 2 – Freilegung und Weichgewebsmanagement

Wie schon erwähnt, erfolgte drei Monate nach der Implantation die Freilegung (Abb. 32). Die Schnittführung

wurde trapezförmig unter Aussparung der approximalen Papillen (Abb. 33) durchgeführt. Nach dem Entfernen der Verschlusschraube wurde das Implantat mit Chlorhexidin 0,2% gespült (Abb. 34), das Abutment eingesetzt und „handfest“ angezogen (Abb. 35). Anschließend wurde der vestibuläre, trapezförmige Lappen geteilt (Abb. 36), um diese beiden Teillappen später mesial und distal um das Abutment zu legen und zu vernähen. Dem Abutment wurde hierdurch etwas Zeit gegeben, sich zu „setzen“, und konnte jetzt endgültig mit dem Drehmomentschlüssel mit 35 Ncm angezogen werden (Abb. 37). Schließlich wurde die provisorische Krone mit Temp-Bond eingesetzt. Nach dem gründlichen Versäuern konnte mit dem Vernähen begonnen werden (Abb. 38). Zur Stabilisierung des Weichgewebes wurde abschließend eine Wundabdeckung aus Coe-Pac aufgebracht. Diese wurde drei Tage später wieder entfernt und die Wunde vorsichtig gereinigt (Abb. 40).

Prothetik-Phase 2

Einen Monat nach der Nahtentfernung und dem komplikationslosen Verheilen erfolgte der letzte Behandlungsschritt (Abb. 42). Es zeigte sich ein leichtes Setzen der Schleimhaut während des Heilungsprozesses (Abb. 41), sodass nach Entfernung der provisorischen Krone das e.max-Abutment nachpräpariert werden musste, um den Kronenrand in den nicht sichtbaren Bereich zu legen (Abb. 43). Danach erfolgte die Abformung mit Aquasil Ultra. Die Herstellung des Käppchens wurde auf einem normalen Gipsstumpf umgesetzt, ebenfalls auf Basis eines IPS e.max Press LT Ingots der Farbe A3, welches

**Metallfrei.
Mehrteilig.
Verschraubt.**



Noch Fragen?

www.zeramex.com

Dentalpoint Germany GmbH | T 00800 93 55 66 37 | F 00800 93 55 63 77

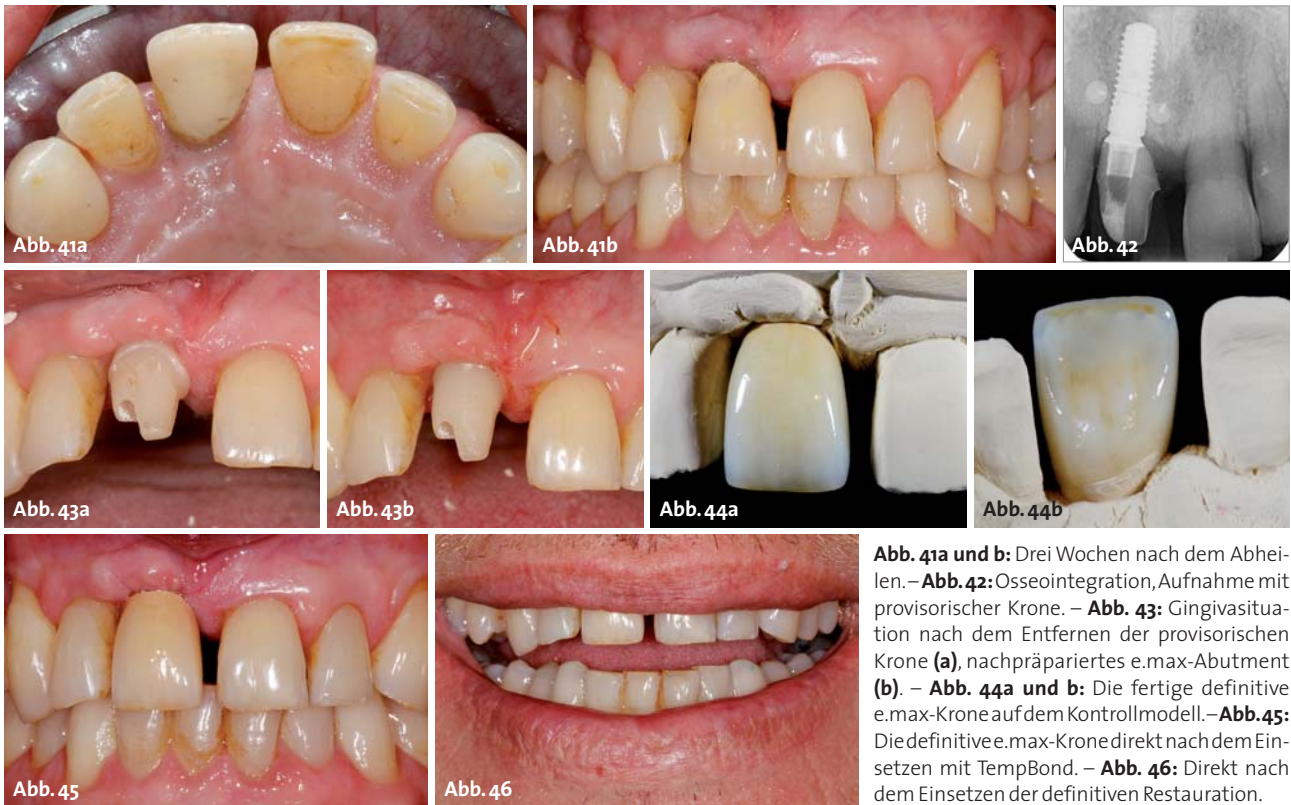

Abb. 41a und b: Drei Wochen nach dem Abheilen. – **Abb. 42:** Osseointegration, Aufnahme mit provisorischer Krone. – **Abb. 43:** Gingivasituation nach dem Entfernen der provisorischen Krone (a), nachpräpariertes e.max-Abutment (b). – **Abb. 44a und b:** Die fertige definitive e.max-Krone auf dem Kontrollmodell. – **Abb. 45:** Die definitive e.max-Krone direkt nach dem Einsetzen mit TempBond. – **Abb. 46:** Direkt nach dem Einsetzen der definitiven Restauration.

anschließend mit e.max Ceram verblendet wurde (Abb. 44). Die fertige e.max-Krone wurde auch erst einmal mit TempBond eingesetzt. Aufgrund der weißen, opaquen Farbe von TempBond wirkt sie deshalb auch noch etwas opaquer als Zahn 21, insbesondere im zervikalen Drittel (Abb. 45). Die provisorische Krone wurde nach dem Nachpräparieren des Abutments mit einem Flowkomposit unterfüllt und bis zur Fertigstellung der endgültigen Versorgung wieder eingesetzt.

Resultat und Fazit

Aufgrund des generalisierten parodontalen Knochenabbaus und der damit verbundenen pathologischen Taschentiefen kam es nach der Exzision des Zahns 11 zu einer sichtbaren Retraktion der Gingiva Regio 12–21. Trotz Augmentation bei der Implantation und trotz Überkonturierung des Abutments ließen sich die Papillen mesial und distal 11 bis zur Eingliederung der definitiven Krone nur teilweise wieder aufbauen. Trotzdem sind wir und vor allem unser Patient mit dem Resultat sehr zufrieden (Abb. 46). Dieser Behandlungsablauf bringt einige Vorteile mit sich. Zum einen kollabiert das Emergenzprofil bei jedem Herausschrauben von Einheilkappen oder Abutments und zum anderen wird dabei oft der innere Bereich des Emergenzprofils verletzt. Dieses, nach dem anschließenden Verheilen vernarbte Gewebe lagert sich nicht mehr so gut an das Abutment und die definitive Krone an. Diese Nachteile der üblichen Vorgehensweise werden bei dem hier dargestellten Patientenfall vollständig umgangen, da hier bereits zur Freilegung das definitive Abutment eingesetzt wurde und das Weichgewebe sich beim Abheilen an die e.max-Oberfläche anlegen konnte.

Im Bereich der Frontzahnversorgung auf Implantaten ist unserer Meinung nach die Verbindung aus einem Vollkeramikabutment und einer Titanklebebasis heute der Stand der Technik. Zum einen wurde inzwischen mehrfach nachgewiesen, dass Vollzirkonabutments durch die höhere Härte den Implantathals aus Titan beschädigen können und zum zweiten sind die Metallabutmentvarianten durch die Graufärbung der darüberliegenden Gingiva aus ästhetischer Sicht oft nicht optimal. Wir verwenden seit einigen Jahren Titanklebebasen verschiedener Hersteller. Die neue Straumann Variobase-Titanklebebasis überzeugt durch einen gut durchdachten Rotationsschutz und durch die Erhöhung der Haltekraft nach dem Verkleben. ■

Der vorliegende Beitrag fußt auf den Erfahrungen der Autoren, entspricht aber nicht in allen Punkten der Ansicht der DGZI-Fachredaktion.

■ KONTAKT

**Zahnärztliche Gemeinschaftspraxis
Dres. Kammermeier-Winter & Menke**
Die Zahnärzte „Am alten Park“
Hegaustraße 3, 78315 Radolfzell
Tel.: 07732 4112
www.dzaap.de

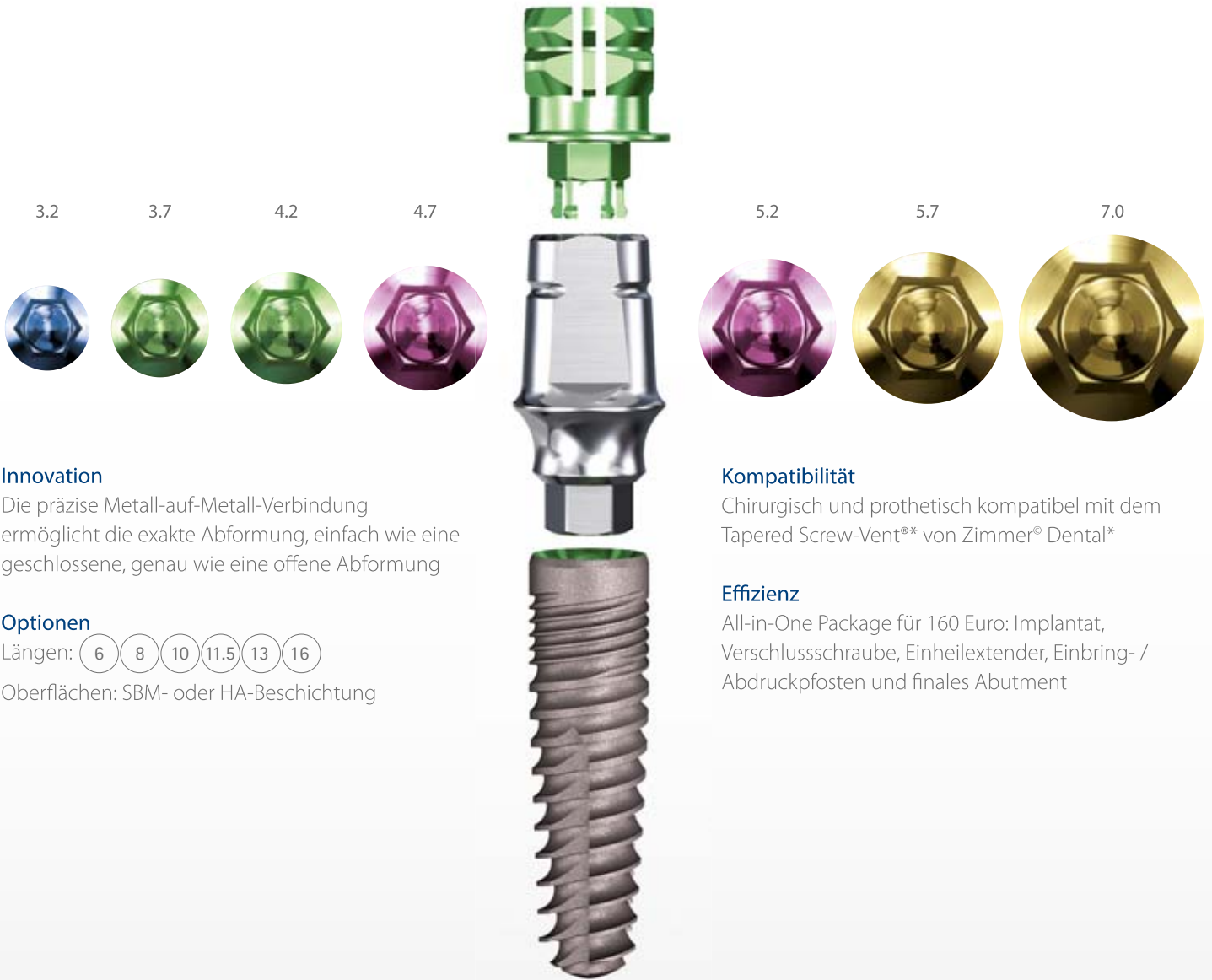ZTM Jost P. Prestin
Tel.: 0172 98 42 099
jostprestin@googlemail.com
www.dental-emotions.com



NEU

Legacy™ 4

Kompatibel zu Zimmer® Dental*
Weiterentwicklung eines Gesamtkonzeptes



3.2

3.7

4.2

4.7

5.2

5.7

7.0

Innovation

Die präzise Metall-auf-Metall-Verbindung ermöglicht die exakte Abformung, einfach wie eine geschlossene, genau wie eine offene Abformung

Optionen

Längen: 6 8 10 11.5 13 16

Oberflächen: SBM- oder HA-Beschichtung

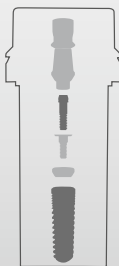Kompatibilität

Chirurgisch und prothetisch kompatibel mit dem Tapered Screw-Vent®** von Zimmer® Dental*

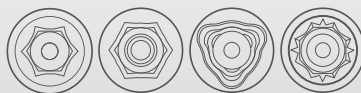
Effizienz

All-in-One Package für 160 Euro: Implantat, Verschlusschraube, Einheilextender, Einbring- / Abdruckpfosten und finales Abutment

SIMPLY SMARTER



ALL-IN-ONE PACKAGE



KOMPATIBILITÄT



SHOPPING 24/7



CE FDA

*Registrierte Handelsmarke von Zimmer® Dental

www.implantdirect.de | 00800 4030 4030

