

Minimalinvasives, prothetisches Implantatkonzept mit einteilig verschraubter Lösung

Suprastrukturen auf Implantaten werden nach wie vor oft zementiert. Dabei haben verschraubte Versorgungen viele Vorteile: Sie hinterlassen keine Zementreste im Sulkus und ermöglichen eine kontrollierte Wiederherausnahme der Versorgung. Oft ist diese Lösung jedoch aufgrund der chirurgisch gewählten Implantatachse nicht realisierbar. Die cara I-Bridge® angled von Heraeus Kulzer bietet hier eine Lösung: Schraubenkanäle und entsprechend aufeinander abgestimmte Instrumentarien können bis zu 20 Grad abgewinkelt werden, ohne dass der Behandler auf gewinkelte Abutments zurückgreifen muss.

Dr. Patrick Heers, ZTM Andreas Specht

■ Die Befestigung der Suprakonstruktion auf Implantaten ist schon lange Gegenstand kontroverser Diskussionen. In den Anfängen der Implantologie wurden diese stets verschraubt eingebracht. Originalprotokolle sehen bei vielen Herstellern sogar vor, zwischen Implantat und definitiver Rekonstruktion ein ebenfalls verschraubtes Zwischenteil einzusetzen. Dieser Mehraufwand wurde stets damit begründet, im Falle einer notwendig gewordenen Änderung bzw. Reparatur die Versorgung jederzeit wieder abnehmen zu können. Eventuelle ästhetische Kompromisse wie okklusale oder gar vestibulär sichtbare Schraubenzugänge wurden dabei in Kauf genommen.

Die Möglichkeit eines erneuten kontrollierten Zugangs ist noch immer das erstrebenswerte Ziel vieler Rehabilitationskonzepte. Allerdings besteht die Problematik vielfach darin, bei stark divergenten Implantatachsen eine adäquate Einschubrichtung für die Suprakonstruktion zu finden. Ebenfalls stören unter Umständen im sichtbaren Bereich liegende Schraubenkanäle. Eine Lösung bieten hier die gewinkelten Abutments. Sie sind mit unterschiedlichen Angulationswinkeln verfügbar. Jedoch sind diese kostenintensiv, schwierig zu handhaben und zeigen unter Umständen im sichtbaren Bereich ein unästhetisches Titanknie (Abb. 1). Zudem sind sie aufgrund einer mangelnden Rotationsstabilität für Einzelzahnrekonstruktionen nicht brauchbar und für einige Systeme zudem nicht lieferbar. Darüber hinaus schafft man durch diese Versorgungsart zwei Mikrospalten und damit unter Umständen erhöhte mikrobakterielle Gefahropotenziale.

Zementierte Versorgungen

In den letzten Jahren hat sich zunehmend auch die Zementierung als Möglichkeit etabliert, um eine individuelle prothetische Form und vor allem Einschubrichtung herzustellen. Diese Methode ist – verglichen mit der verschraubten Lösung – auch oftmals die kostengünstigere Alternative. Allerdings ist diese Art der prothetischen Rehabilitation in der Regel zeitaufwendiger. Zudem ist der Zementspalt besonders im subgingivalen Bereich schlecht kontrollierbar. Eventuell muss deshalb sogar eine Anästhesie oder Fadenlegung bei Eingliederung erfolgen. Mit letzter Sicherheit kann trotzdem die vollständige Entfernung eventueller Zementreste nicht gewährleistet werden.

Bei der Wahl des Zements empfiehlt sich die Verwendung provisorischer Materialien. Leider können sich damit allerdings auch die Rekonstruktionen zu einem späteren Zeitpunkt unkontrolliert lösen. Ferner ist bei vollkeramischen Abutments definitiver Zement unverzichtbar, da die Haftkraft der provisorischen Werkstoffe nicht ausreicht. Eine Wiederabnahme der prothetischen Arbeit ist im Falle eines Falles somit ohne Zerstörung der prothetischen Arbeit nahezu unmöglich.

Ein Faktor, der langfristig unberechenbar bleibt, ist das Verhalten der Weichteile. Wenn sich aus welchen Gründen auch immer die fixierte Gingiva zurückzieht, kommen die Abutments zum Vorschein. Ob Titan- oder Zirkonoxidaufbauten – gerade im sichtbaren Bereich ist das eine nicht zufriedenstellende Situation (Abb. 2a und b). Darüber hinaus haben wir hier genau wie bei

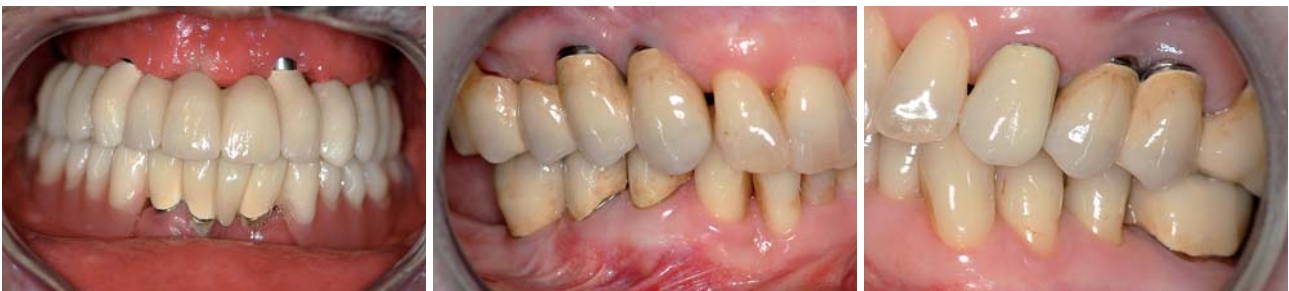

Abb. 1: Im Frontzahnbereich Regio 13 und 22 sichtbare „Titananknie“. – **Abb. 2a und b:** Nach achtjähriger Tragedauer sichtbar gewordene Titanabutments Regio 14, 13, 24, 25.

den gewinkelten Abutments den Nachteil zweier Mikropalten.

Periimplantitiden aufgrund von belassenen Zementresten sind nicht selten und treten leider oft erst Jahre später klinisch in Erscheinung. In der letzten Zeit haben sich in der Literatur Veröffentlichungen zum Thema dieser sogenannten „Zementitis“ gehäuft.¹⁻⁴ Selbst Lang und Berglundh gaben schon 2011⁵ bei der Auflistung iatrogenen Faktoren zur Entstehung einer Periimplantitis belassene Zementreste als Hauptursache an.

2012 hat auch die dritte EAO Konsensuskonferenz in Kopenhagen ihr Statement zu diesem Thema abgegeben. Sie beruft sich dabei auf den Review von Sailer, Mühlemann, Zwahlen und Hämmerle ebenfalls aus dem Jahr 2012.⁶ In diese Untersuchung sind 38 prospektive und zwölf retrospektive Studien einbezogen worden. Alle haben dabei die verschraubte Versorgungsoption der zementierten gegenübergestellt. Festgestellt wurde hierbei die eindeutige Tendenz zur Bildung schwerwiegender biologischer Komplikationen in Form einer iatrogenen zementrestbedingten Periimplantitis mit Knocheneinbrüchen zum Teil von über 2 mm bei größeren Brückenspannen. Aus chirurgischer Sicht seien zwar Einzelzahnrekonstruktionen sowohl zementiert als auch verschraubt versorgbar, jedoch steigt das Risiko einer „Zementitis“ bei Zunahme der verwendeten Implantatpfeiler stark an. Bei Brückenversorgungen empfehlen die Experten daher eindeutig die verschraubte Option.

Die im Falle einer prothetischen Komplikation bestehende Möglichkeit einer kontrollierten Wiederabnahme stellt sich ebenfalls in den Augen der Autoren als großer Vorteil dar.

Neue Abwinkelungsmöglichkeit mit der cara I-Bridge angled

Bei Aufzählung aller Nachteile der mehrteilig verschraubten und auch der zementierten Suprakonstruktionen bleibt der Wunsch nach einer einfachen, einteiligen, verschraubten Prothetik. Nicht selten haben aber Anwender das Problem einer prothetisch ungünstigen Platzierung bzw. Winkelung des Implantats bei atrophierten Kiefern – vor allem in dem ästhetisch anspruchsvollen und gleichzeitig auch sensiblen Bereich der Oberkieferfront. Aufgrund der notwendigen Platzierung des Schraubenkanals in direkter Verlängerung der Implantatachse gab es lange Zeit keine Alternative zur Zementierung.

Eine Lösung wurde mit dem Patent der schwedischen Firma „Biomain“, die Heraeus Kulzer 2012 übernahm, möglich. Bei der sogenannten cara I-Bridge angled können Schraubenkanäle mit entsprechend aufeinander abgestimmten Instrumentarien bis zu 20 Grad abgewinkelt werden, ohne dass der Arzt auf teure gewinkelte Abutments zurückzugreifen muss. Dadurch eröffnen

ANZEIGE

No-Itis[®] - Die innovative Implantatoberfläche von Ihde Dental



Neuartige Oberfläche in der Dentalimplantologie! - nur bei Ihde Dental erhältlich!

- **Innovative Oberfläche:**

Implantate mit der neuen No-Itis[®]-Beschichtung werden doppelt sandgestrahlt und anschließend heiß geätzt. Abschließend erhalten Sie eine gelbe elektro-chemische Ti-Einfärbung, die für den Verschluss von kleinen Unebenheiten (im Bereich von 5 Mikrometern) sorgt. Glattflächige Implantate (z.B. Systeme BCS, BOI) werden nur elektro-chemisch nachbehandelt.

- **Vorbeugung gegen Peri-Implantitis:**

Diese in der Dentalimplantologie neuartige Oberfläche ist extrem sauber und bakterienabweisend. Sie wird in der Traumatologie seit langem verwendet und hat sich bewährt. Die Reduktion der Oberflächenrauigkeit dient der Vorbeugung gegen Peri-Implantitis.

- **Eindrehwiderstand verringert sich:**

Anwendungstechnisch ergibt sich aus der neuen Oberfläche der Vorteil, dass sich das Implantat leichter eindrehen lässt und weniger Reibungswärme entsteht.

- **Alle anderen Parameter bleiben unverändert:**

Die Auswahl der Bohrer, Vorbohrer etc. sowie ggf. die Einheilzeiten bleiben unverändert.

Implantate mit der neuen Beschichtung No-Itis[®] werden nach und nach die Osmoactiv[®] verpackten Implantate von Ihde Dental ersetzen.

Für weitere Informationen kontaktieren Sie uns:

IHDE DENTAL



Kontakt:
Dr. Ihde Dental GmbH
Erfurter Straße 19
85386 Eching

Tel.: +49 (0)89 319 761 0
Fax: +49 (0)89 319 761 33
info@ihde-dental.de
www.ihde-dental.de

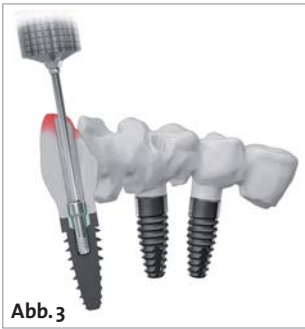

Abb. 3

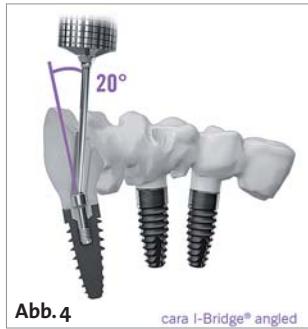

Abb. 4

cara I-Bridge® angled



Abb. 5

Abb. 3: Ein normalerweise im Bereich der Schneidekante durchtretender Schraubenkanal. – **Abb. 4:** Abwinkelungsmöglichkeit mit der cara I-Bridge® angled. – **Abb. 5:** Ansicht des Kugelschraubendrehers mit aufgesteckter Schraube.

sich sowohl für den Behandler als auch für den Zahn-techniker neue Dimensionen.

Wie man in den Abbildungen 3 bis 5 erkennen kann, ist hier unter Beachtung der erwähnten maximalen Gradzahl eine Platzierung der Austrittsstelle des Schraubenkanals an entsprechend gewünschter Stelle möglich. Das Herzstück dieses Patentes bildet dabei der Kugelschraubendreher mit einer speziell dafür angefertigten, von innen konkav gefrästen Schraube (Abb. 5) – im Maschinenbau schon seit Jahren im Einsatz.

Sichtbare Titanknie oder sonstige Abutments müssen nicht mehr zum Einsatz kommen. Der Zahntechniker kann das Emergenzprofil optisch deutlich verbessert gestalten. Die beschriebene Zementrestproblematik entfällt. Das Vorliegen nur eines Mikrospaltes ist auch von

der mikrobiologischen Seite her eine deutliche Verbesserung. Selbst im Falle eines späteren Rückgangs des Zahnfleisches ist die Situation insgesamt vorteilhafter, da bis auf das Niveau der Implantatschulter verblendet werden kann (vgl. Fallbeispiel 1, Abb. 6–11).

Komplexe Fälle, die verschraubt ohne Zuhilfenahme von gewinkelten Abutments nicht möglich wären, können auf diese Weise fast immer einteilig gelöst werden. Eine aufgrund der schwierigen Knochenverhältnisse gerade im Oberkiefer oftmals kompromittierte Positionierung ist somit in den meisten Fällen einteilig versorgbar. Deutliche Zeitersparnis, Kostenminimierung und ein vor allem ästhetisch anspruchsvolles Ergebnis sprechen für sich. Das Wichtigste aber ist, dass der verglichen mit konventionellen Zahnersatzversorgungen unschlagbare Vorteil der kontrollierten Wiederabnahme der Implantatarbeit erhalten bleibt.

Der Behandler selbst muss lediglich den Kugelschraubendreher neu anschaffen – eine überschaubare Investition. Alle anderen Instrumentarien wie Abdruckpfosten, Drehmomentratsche etc. kann er unverändert weiter verwenden.

Geprüfte Qualität

Die prothetische Abteilung der Medizinischen Hochschule Hannover (MHH) hat 2010 die Stabilität der cara I-Bridge angled getestet. Auch unter größten Belastungszyklen, die ein Vielfaches über denen der normalen Kaukräfte lagen, zeigte sich selbst bei ungünstigen Implantatachsen ein zuverlässiges Langzeitverhalten. Die Autoren konnten somit das dargestellte Versorgungskonzept empfehlen. Ebenfalls 2010 haben Eliasson und Jemt⁸ die Passgenauigkeit wissenschaftlich überprüft und für gut befunden.

Wir verwenden diese prothetische Lösungsoption routinemäßig seit Mai 2011. Insofern können wir anhand von mehreren klinischen Beispielen das Einsatzspektrum

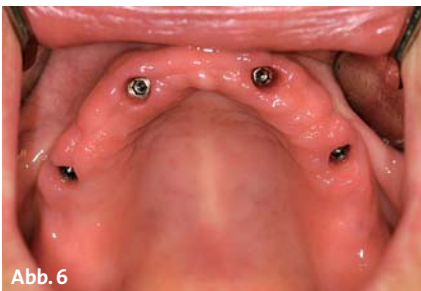

Abb. 6

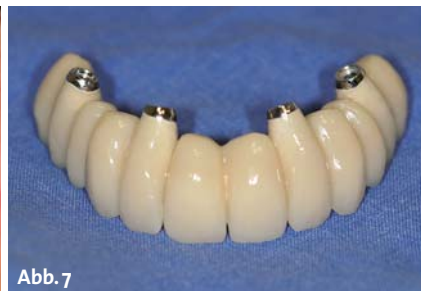

Abb. 7

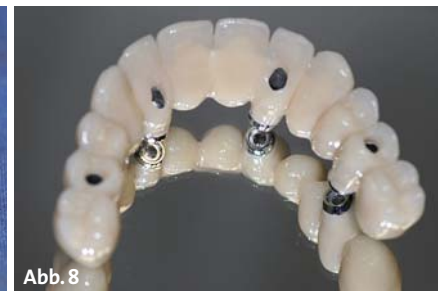

Abb. 8

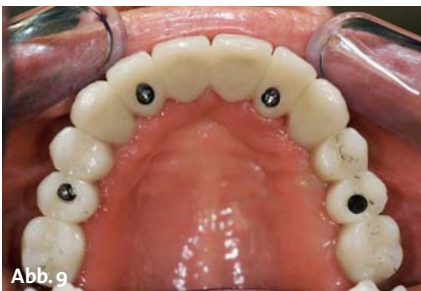

Abb. 9

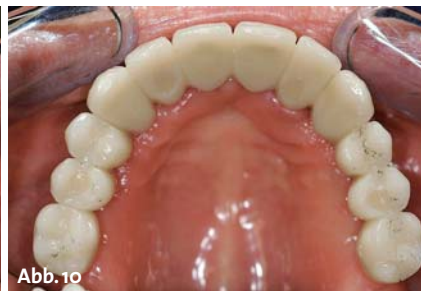

Abb. 10

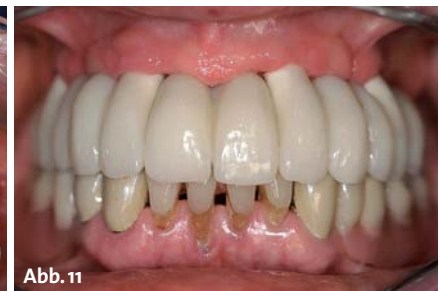

Abb. 11

Fallbeispiel 1 – Abb. 6–11: Versorgung von vier divergent stehenden Brånemark-System®-Implantaten im Oberkiefer durch eine einteilig verschraubte cara I-Bridge® angled-Brücke mit NEM-Gerüst.

6. Swiss Biomaterial Days

9./10. Mai 2014 | Luzern

Wissenschaftlicher Vorsitz:
Prof. Dr. W. Lückerath,
Universität Bonn

«Weniger ist Mehr»

Zukunftsorientierte
minimalinvasive
Konzepte



Programm
6. Swiss Biomaterial Days

SUNSTAR
GUIDOR®

FAXANTWORT // 0341 48474-290

Bitte senden Sie mir das Programm zu den
[6. Swiss Biomaterial Days](#)
am 9./10. Mai 2014 in Luzern zu.

Stempel

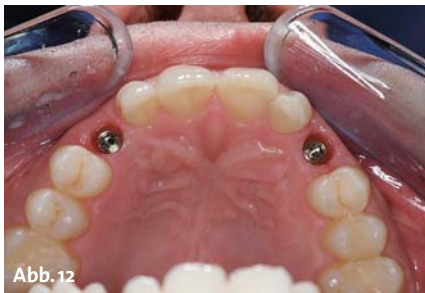

Abb. 12

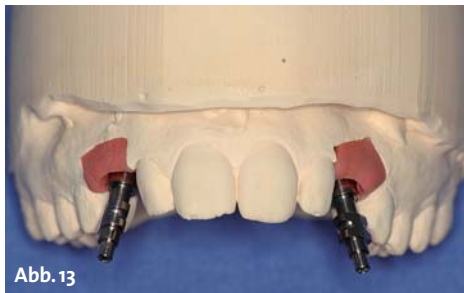

Abb. 13

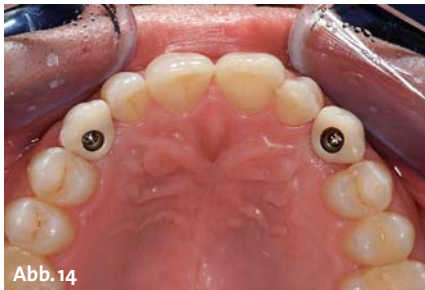

Abb. 14

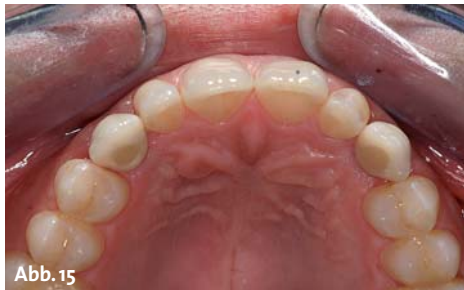

Abb. 15

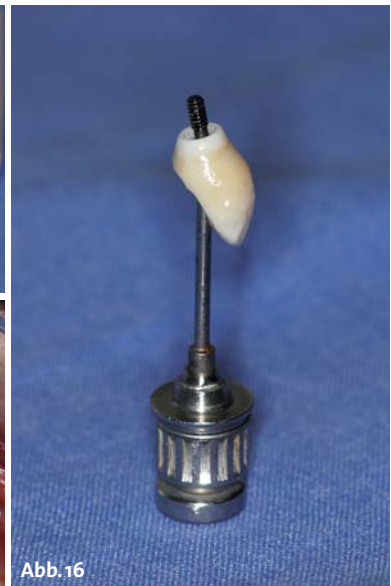


Abb. 16

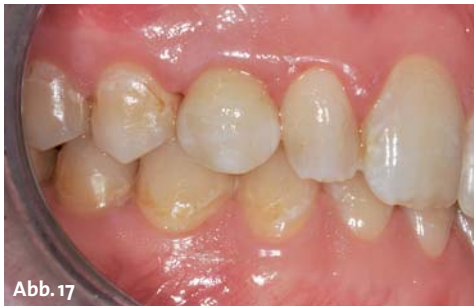

Abb. 17

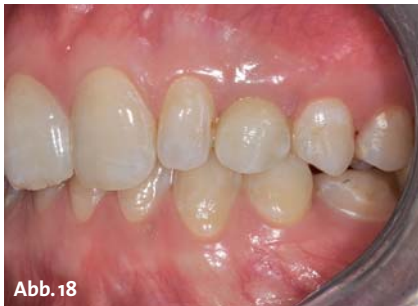

Abb. 18

Fallbeispiel 2 – Abb. 12–18: Versorgung zweier stark nach bukkal angulierten Brånemark-System®-Implantate Regio 13 und 23 mit einer einteilig verschraubten vollkeramischen Einzelzahnkrone.

darlegen: Von kieferumfassenden Arbeiten, konventionell oder schablonengeführt eingesetzt, bis zum ästhetisch anspruchsvollen verschraubten Frontzahn kann diese Möglichkeit der „minimalinvasiven prothetischen Versorgung“ genutzt werden (vgl. Fallbeispiel 2, Abb. 12–18). Zudem ist es mittlerweile möglich, Stege zu konstruieren – eine interessante Option, um auch hier den Schraubenkanal an die ideale Stelle zu legen. Somit ließe sich eine zu starke Dimensionierung dieses Haltelements vermeiden. Der Zahntechniker kann die aufgestellten Zähne bzw. den verwendeten Kunststoff deshalb unter optimaler Raumausnutzung so dimensionieren, dass hier einem Bruch bzw. einer Abplatzung bestmöglich vorgebeugt werden kann.

Die Positionierung der Schraubenkanäle und die zahntechnische Gestaltung der Prothetik kann sowohl klassisch im Labor oder auch komplett CAD/CAM-gestützt virtuell am Computer mit entsprechender Software vorgenommen werden. Zurzeit ist diese neue prothetische Option für die gängigsten Implantatsysteme erhältlich, Einzelzahnrekonstruktionen mit entsprechender Rotationsstabilität nur für einige. Die Firma Heraeus Kulzer arbeitet an einer Vergrößerung des Portfolios.

Luxus der minimalinvasiven Chirurgie

Das Patent des Herstellers eröffnet neue Spielräume in der Implantatprothetik. Gewinkelte Schraubenkanäle mit entsprechend darauf abgestimmten Instrumentarien ermöglichen es, bisher aufwendig hergestellte,

zum Teil mehrteilige Suprakonstruktionen nun auch bei schwierigen Implantatangulationen durch ästhetisch anspruchsvolle einteilige Konstruktionen zu ersetzen. Im Umkehrschluss hat der Behandler über diese „minimalinvasive“, einteilig verschraubte, prothetische Versorgungsoption auch die Freiheit und den „Luxus“ der minimalinvasiven Chirurgie zurückerlangt. Implantate können wieder an den anatomischen Voraussetzungen orientiert, geplant und eingesetzt werden. Damit sind aufwendige, den Patienten belastende und im ästhetischen Endergebnis oft nicht kalkulierbarere, augmentative Maßnahmen vermeidbar. ■



KONTAKT

Dr. Patrick Heers
 Fachzahnarzt für Oralchirurgie
 Dülmener Str. 18a
 48653 Coesfeld
 Tel.: 02541 85344
www.kohl-heers.de



ZTM Andreas Specht
 AGO Dental
 Osttor 44
 48165 Münster
 Tel.: 02501 44740
www.dentallabor-ago.de

We decode nature.

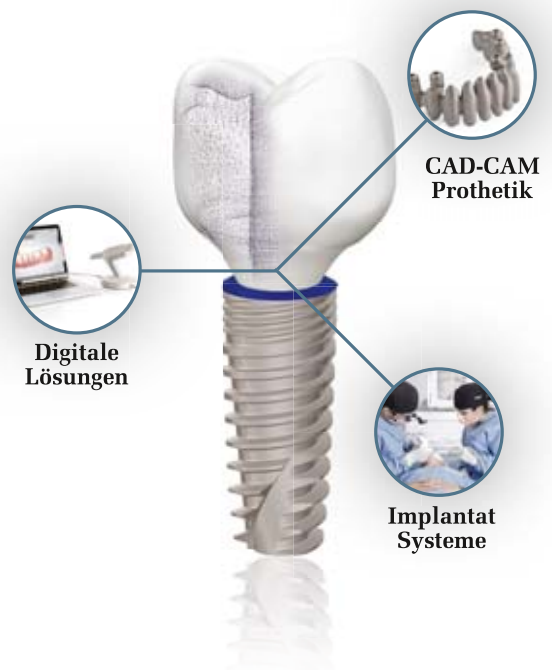Ganzheitliche Lösungen in einem System. Der Natur am nächsten.

Im Streben nach Perfektion ist die Natur unsere Inspiration – von ihr haben wir gelernt, als Ganzes zu Wachsen.

Dank modernster Technologien bieten wir integrierte Lösungen für den perfekten Zahnersatz – als hätte ihn die Natur selbst erschaffen.

Simplicity, Beauty, Growth.

Weitere Informationen: www.phibo.com



phibo^φ

We decode nature.