

Anatomische und biologische Grundlagen

# Das Gesicht im Alter

| Prof. Dr. Werner Götz

Der Rückgang der Geburtenraten und die Zunahme der Lebenserwartung sind die wichtigsten Ursachen der demografischen Alterung vor allem in den Industrienationen. In Deutschland werden in etwa 20 Jahren fast 40 Prozent der Gesamtbevölkerung über 60 Jahre alt sein. Die dadurch bedingte steigende Zahl von Senioren, die nach einem therapeutischen Gesamtkonzept einer „dento-fazialen Verjüngung“ nachfragen, verlangt eine interdisziplinäre Sicht auf die Alterungsvorgänge auch in der Gesichtsregion.

In der plastischen und ästhetischen Gesichtschirurgie oder der Dermatologie stellen diese Altersveränderungen schon immer eine wichtige Indikation für korrigierende Behandlungen und Eingriffe dar. Oft entsteht aber auch nach implantologischer Versorgung oder ästhetischer Verbesserung der Frontzähne der Wunsch nach „Verjüngung“ perioraler oder anderer

Gesichtsregionen, sodass auch aus zahnärztlicher Sicht Kenntnisse über die dort ablaufenden Altersveränderungen von großem Nutzen für die weitere Versorgung, Beratung oder Überweisung der Patienten sein können.

## Periorale Alterung

Neben der Haut sind es vor allem die Lippen, deren Alterung die Mundregion beeinflussen. Es kommt zum Beispiel zu einer allgemeinen Volumenreduktion, einem Abblässen des Lippenrots durch verminderte Vaskularisierung, einer Abflachung von Philtrum und Amorbogen und hängenden Mundwinkeln, die das Erscheinungsbild des Untergesichts besonders negativ beeinträchtigen (Abb. 1). Die nachlassende Elastizität der Oberlippe führt bei älteren Voll- oder Teilbezahnten dazu, dass die Unterkieferfrontzähne bei Mundöffnung vermehrt sichtbar werden und ein sogenannter „bukkaler Korridor“ zu erkennen ist (Abb. 2). Es entwickeln sich feine, radiär von den Lippen ausgehende Falten, die bei Rauchern früher und verstärkt auftreten (Abb. 1). Eine Cheilitis angularis kann unterschiedliche Ursachen haben (zum Beispiel primäre Infektion, Allgemeinerkrankungen, Stomatitis), tritt

aber bei Senioren auch aufgrund der anatomischen Lippenveränderungen häufig auf.

Besonders deutlich werden die Zusammenhänge zwischen Alterung von Mundhöhle und Gesicht bei Zahnverlust. Die daraus resultierenden knöchernen Veränderungen verstärken die Alterserscheinungen der Gesichteweichteile und führen zum Gesamtbild des „Greisengesichtes“. Die langfristigen Folgeerscheinungen äußern sich in der veränderten Architektur der Kiefer- und Gesichtsknochen: Verkürzung der Zahnbögen, Zahnbogendivergenzen, anteriore Rotation mit Ausbildung einer prognen Relation („Hexenkinn“), Verminderung von Gesichts- und Bisshöhe u.a. (Abb. 3).

Der Verlust knöcherner und dentaler Abstützung bei Zahnlosigkeit und ein altersbedingter Verlust des Tonus der Kiefer- und perioralen Muskeln bewirken einen sogenannten perioralen Kollaps: Der Modiolus, der als knotenförmige Sehnenverbindung die mimischen Muskeln des Unter- und Mittelgesichts zusammenhält (Abb. 4), verlagert sich. Es kommt durch Zug einzelner Partien des M. orbicularis oris zur Einwärtsrollung der Lippen (Inversion) und zur Verminderung der Vertikaldimension der Oberlippe (Abb. 5).

## Weichgewebsalterung

Die Ptosis von Bindegewebs- und Fettstrukturen des Gesichtes stellt ein all-

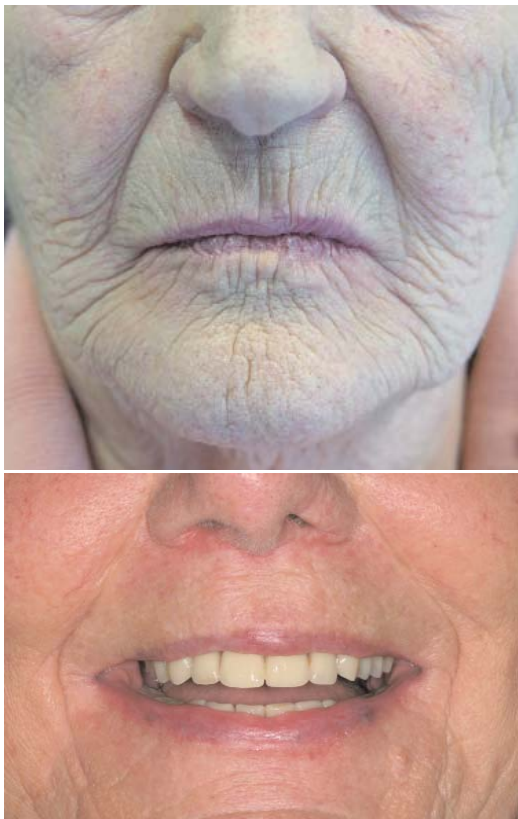

Abb. 1: 80-jährige Patientin, Lippenalterung, Mittel- und Untergesichtsfalten, Ptosis, leichter Hirsutismus Oberlippe. – Abb. 2: 64-jährige Patientin, Lippenalterung, Faltenbildung, sichtbare Unterkieferfront.

# Für Ihre Patienten: gesündere Zähne, festere Zahnfleisch, frischer Atem

## dafür sorgt die unübertroffene **Waterpik® Munddusche Ultra WP-100E**



€ 119,95\*

\*unverb. Preisempfehlung

PZN 3545786

Weitere Informationen sowie eine DVD mit den neuesten Ergebnissen können kostenlos abgefordert werden von:

**Waterpik®** als Erfinder und weltgrößter Hersteller von Mundduschen ist Pionier und Experte in Sachen Mundduschen und seit beinahe 50 Jahren die effizienteste und erfolgreichste Mundduschen-Marke der Welt. Mit über 42 wissenschaftlichen Studien der verschiedensten Universitäten konnte **Waterpik®** die Wirksamkeit seiner Mundduschen eindrucksvoll belegen.

Hinreißendes Design, ergonomisch optimal mit höchstem Bedienungskomfort. Leiser aber kräftiger Motor. 10-stufiger Wasserdruckregulierer, 1.200 Pulsationen / Minute. Komplett mit Standard- und Spezialaufsätzen im praktischen Aufbewahrungsfach. Zahnmedizinisch empfohlen besonders auch für Träger von Zahnspangen und Implantaten.

**Neueste Forschungsergebnisse:**  
**Waterpik® Mundduschen entfernen 99,9 % des Plaque-Biofilms\***

 **intersanté GmbH**  
Wellness, Health & Beauty

intersanté GmbH • Berliner Ring 163 B • D-64625 Bensheim  
Telefon: 06 25 1/93 28-0 • Fax: 06 25 1/93 28-93  
E-mail: info@intersante.de • Internet: [www.intersante.de](http://www.intersante.de)

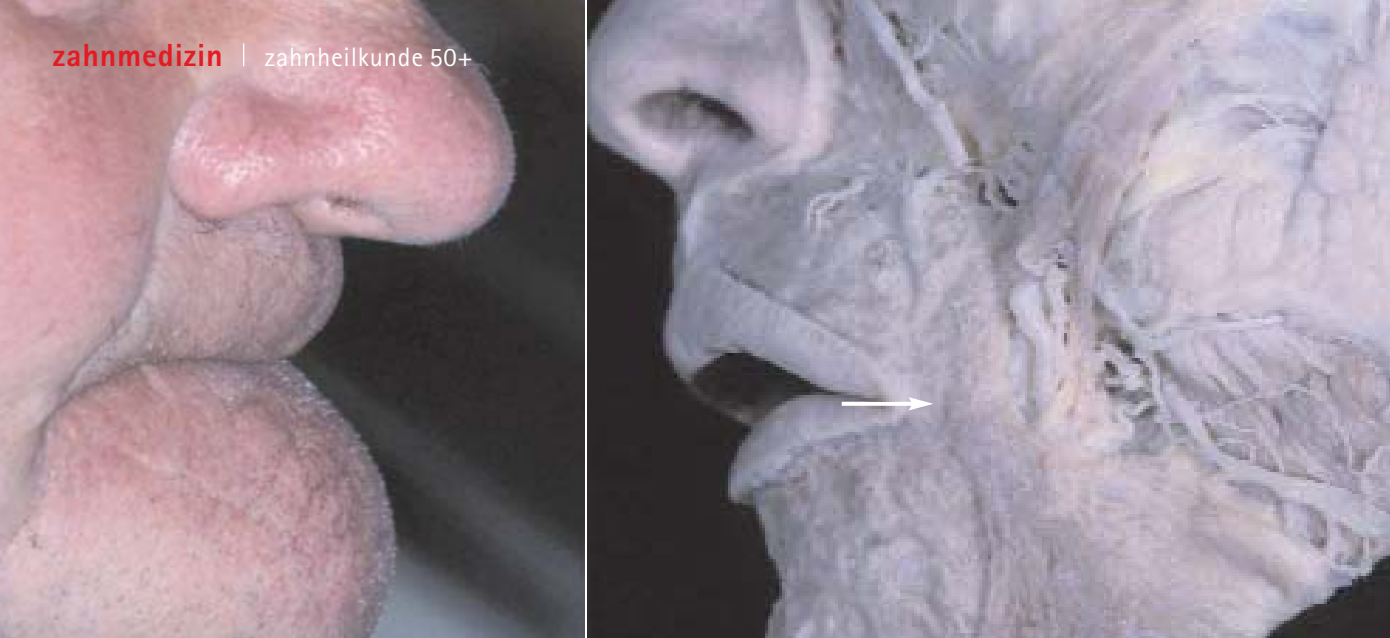

Abb. 3: 75-jähriger Patient, Profil bei Zahnlosigkeit, Ptosis Nasenspitze. – Abb. 4: Anatomisches Präparat der seitlichen oberen Gesichtszion, Pfeil: Modiolus.

gemeines Phänomen der Weichgewebsalterung dar. Es handelt sich dabei um ein Absinken von Gewebe (Deszenus) durch die Einwirkung der Schwerkraft. Ursachen sind die im Alter nachlassenden Rückhaltekräfte des muskulär-aponeurotischen Systems der mimischen Muskeln und der subkutanen Septen und Haltebänder. Dies führt z.B. zur Bildung von „Tränensäcken“ durch nach anterior deszendierendes Orbitafettgewebe, zu „Hängebacken“ durch absteigendes Wangen- und submandibuläres Fett oder zum „Doppelkinn“ durch absinkendes submentales Fettgewebe (Abb. 1). Auch die Augenbrauenregion und die Augenlider unterliegen einer Ptosis. Ein anderes pathogenetisches Konzept der Weich-

teilveralterung geht eher von einem Volumenverlust aus, also einer Verminderung knöcherner und muskulärer Grundlagen („loss of support“, „deflation“). Die mit dem Alter zunehmende Erschlaffung der Gesichtshaut führt dann zu einem Hautüberschuss. Bildlich gesehen würde die Haut als „Tischdecke“ viel zu groß für den Schädel als „Tisch“ werden. Tatsächlich zeigen Untersuchungen in den letzten Jahren mithilfe moderner bildgebender Verfahren, dass sich die Konvexität des Gesichtes mit steigendem Lebensalter erhöht. Dies führt zu einer Retrusion des Mittelgesichtes. Zusammen mit anderen veränderten kephalometrischen Parametern resultiert daraus auch eine „Stauchung“ der vertikalen

Gesichtshöhe. Tonusverluste, Abflachungen, Kontraktionen und Verkürzungen der mimischen Muskulatur verstärken diesen Volumenverlust unter der Gesichtshaut. Aufgrund dieser unterschiedlichen Alterungskonzepte kann man verschiedene Therapieoptionen ableiten: „Straffende“ Maß-

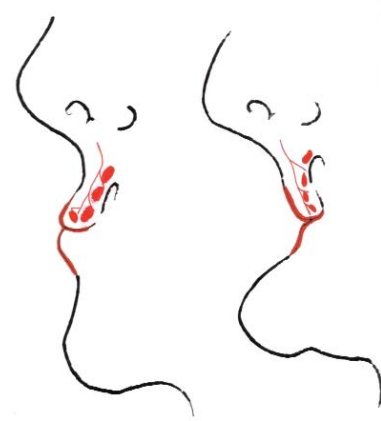


Abb. 5: Prinzip der Lippeninversion bei Zahnlosigkeit und Zug des M. orbicularis oris (rot).

ANZEIGE

dentklick.de

klick und spar!

---

Luxatemp Automix Plus A 2  
Fa. DMG

Provisorisches Kronen- und Brückenmaterial auf Bis-Acrylat-Basis

Pa. 76g + 15 Automix-Tips

klickpreis\*

49,50

\* Solange Vorrat reicht

Jetzt in unserem Online-Shop:  
[www.dentklick.de](http://www.dentklick.de)

nahmen, wie z.B. chirurgische Eingriffe an den subkutan-aponeurotischen Schichten („Lifts“), behandeln die Folgen ptotischer Veränderungen, augmentative Maßnahmen (z.B. Hyaluronsäure-Filler-Behandlungen) oder Maßnahmen zur Beeinflussung der mimischen Muskeln (z.B. mit Botulinumtoxin) können zu einer Verbesserung des Volumenverlustes führen. Bei der Beurteilung der Alterung der Gesichteweichteile sollte man aber nicht außer Acht lassen, dass auch genetische Einflüsse oder systemische Faktoren wie Allgemeinerkrankungen oder die Ernährung eine große Rolle spielen. Bei schlecht genährten Senioren

kann z.B. auch ein Abbau subkutanen Fettgewebes im Gesicht dominierend sein, sodass eingefallene Schläfen oder eine Wangeneinziehung auffällig sind.

### Alterung von Nase und Ohren

Sowohl die Nase als auch die Ohrmuscheln vergrößern sich im Alter. Auffällig wird dies besonders an den Ohrmuscheln, vor allem bei Männern. Dass es sich dabei tatsächlich um Vergrößerungen aufgrund von Wachstumsprozessen handelt, zeigte jüngst eine anthropometrische Untersuchung an über 1.400 Ohren von Einwohnern Berlins aller Altersklassen. Die Ursachen dieser Wachstumsprozesse sind unklar. Bei der Nase stehen im Alter Gefügestörungen der knorpeligen Bauteile der äußeren Nase und ein Absenken der Nasenspitze im Vordergrund (Abb. 3). Daraus resultieren nicht nur ästhetische, sondern auch funktionelle Beeinträchtigungen. Die unter anderem von den Nasenknorpeln gebildeten sogenannten inneren Klappen, die den Luftstrom („airflow“) regulieren, kollabieren, sodass es zu obstruktiven Beeinträchtigungen der Nasenatmung kommen kann. Dies kann schon bestehende Funktionsbeeinträchtigungen, wie z.B. durch Septumdeviation oder durch rhinologische Erkrankungen, noch verstärken.

### Gesichtshaut im Alter

Bei der Hautalterung im Gesicht ist die allgemeine altersbedingte, intrinsische Alterung durch die durch exogene Faktoren determinierte, extrinsische Alterung überlagert. Als wichtigste exogene Noxe gilt im Gesicht die UV-Belastung durch Sonneneinstrahlung (aktinische oder Photoalterung). Danach folgen Rauchen, Alkohol und andere Umwelteinflüsse (z.B. Ozon). Hauptsächlich finden sich folgende strukturelle Merkmale (Abb. 6): Verdünnung aller Hautschichten, verminderte Zellumsatzraten der Epidermis, verminderte Verzahnung zwischen Epidermis und Dermis, Vermehrung von Melanozyten, erhöhte Melaninproduktion, Verlust von Schweiß- und Talgdrüsen und Gefäßveränderungen. Degeneration und Aufbaustörungen des Kollagen- und Elastingerüsts durch verstärkte Aktivität proteolytischer Enzyme sind charakteristisch für die

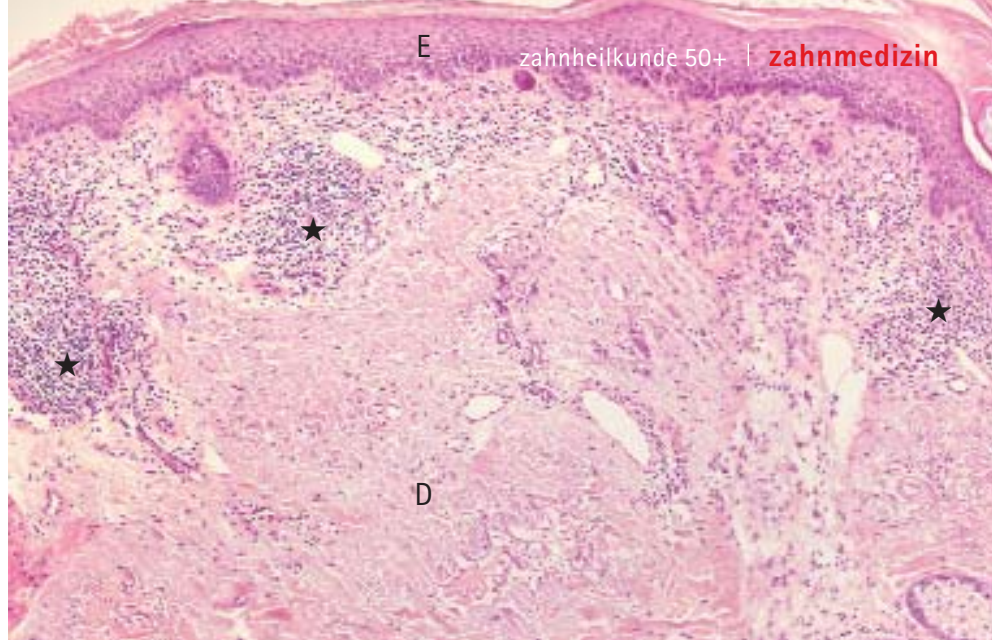


Abb. 6: Histologisches Präparat der Gesichtshaut im Alter; dünne Epidermis (E), kaum Verzahnung mit der Dermis (D), entzündliche Infiltrate (Sternchen).

Dermis. Da auch Östrogene einen wesentlichen Einfluss auf den Kollagenstoffwechsel haben, wirkt sich der bei Frauen im Verlauf des Klimakteriums einsetzende Hormonverlust besonders nachteilig auf das Hautkollagen aus. Folgen all dieser Veränderungen sind z.B. eine verschlechterte Wundheilung,

Trockenheit, Einblutungen (senile Purpura), Ausbildung von Teleangiektasien („Gefäßreiser“), Verringerung der Hautelastizität und Pigmentierungsstörungen.

Auffälligstes Symptom der Hautalterung im Gesicht ist jedoch die Faltenbildung. Hautlinien und -furchen neh-

ANZEIGE



## NICHT NUR EIN SCHÖNES DENKMAL-OBJEKT, SONDERN AUCH EINE GUTE ANLAGE!

### LOFTWOHNUNGEN DER EXTRAKLASSE

in Kempten, direkt am Wasser, mit 10 x 10% Denkmalschutz-AfA im Konservierungsmodell.

1. Bauabschnitt bereits vollständig verkauft,
2. und letzter Bauabschnitt jetzt im Verkauf.

Immobilien – bleibende Werte!

Pfersee Kolbermoor GmbH & Co. KG  
TEL (069) 63306-305 · rosenau@bestproperties.de  
mehr auch unter [www.is24.de/49593992](http://www.is24.de/49593992)



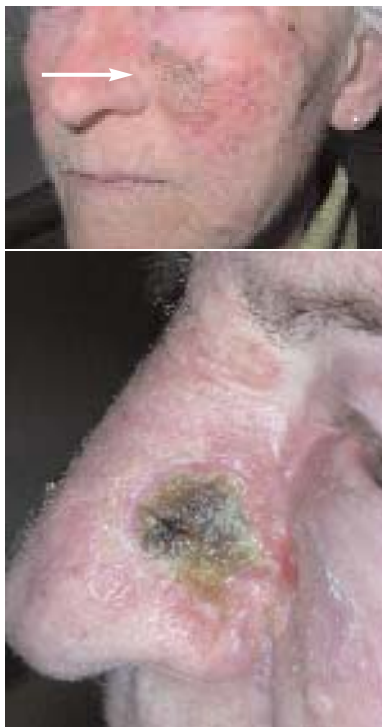

Abb. 7: 81-jährige Patientin, Lentigo (Pfeil). – Abb. 8: 79-jähriger Patient, Basaliom der Nasenhaut.

men an Tiefe schon ab dem 20. Lebensjahr zu. Zunehmende Hautalterung, die bereits beschriebenen Veränderungen des subkutanen Gewebes und nachlassender Muskeltonus verstärken die Ausbildung charakteristischer Falten (Abb. 1), oft auf der Grundlage der Kontraktionsrichtung mimischer Mus-

keln. Von besonderer ästhetischer Bedeutung sind z.B. horizontale Stirnfalten („Denkerfalten“), vertikale Glabellafalten („Zornesfalten“), periorbitale Falten („Krähenfüße“), die Nasolabialfalte, die vor allem durch einen Deszensus des Wangenfettpolsters mit hervorgerufen wird, periorale radiäre Falten, von den Lippenkommissuren absteigende Falten („Marionettenfalten“), Kinnfalten („Pflastersteinkinn“) oder Falten des Platysma-Muskels in der vorderen Halsregion („Truthahnals“). Dominiert im Gesicht die Lichtalterung, sind die Falten gröber ausgebildet, die Haut erscheint bei vielen Patienten lederartig. Histologisch findet man in der Dermis pathologische Ablagerungen verklumpter elastischer Fasern und chronische Entzündungen als sogenannte aktinische Elastose. Bei vielen Älteren sind insbesondere auch die Lippen von einer aktinischen Elastose betroffen.

Ein weiteres ästhetisches Problem stellen Pigmentveränderungen dar, die sich im Gesicht als unterschiedlich große und geformte bräunliche Altersflecken (Lentigines) zeigen (Abb. 7). Im Zusammenhang mit hormonellen Umstellungen kommt es im Alter zu einer Zunahme der Behaarung im Gesicht bei Reduktion von Haupt- und Körperhaaren. Insbesondere bei älteren Männern

machen sich ein Wachstum und eine Vergrößerung der sogenannten Borsenhaare (Augenbrauen, Haare am Naseneingang und äußeren Gehörgang) bemerkbar, bei Frauen eher eine Zunahme der Terminalbehaarung im Untergesicht im Sinne eines Hirsutismus (Abb. 1).

Die gealterte und vor allem aktinisch veränderte Gesichtshaut birgt ein erhöhtes Risiko für das vermehrte Auftreten von gutartigen Geschwülsten (z.B. seborrhoische Warzen als „Alterswarzen“, Angiome als „Blutschwämmchen“), aber auch von semimaligen und malignen Tumoren (z.B. Basaliome, Spinaliome, Melanome; Abb. 8). Auch Altersflecken können entarten (Lentigo maligna). Die rechtzeitige Erkennung bösartiger Neubildungen der Haut bedeutet für alle medizinischen Teilgebiete, die sich mit Gesicht und Mundhöhle älterer Patienten beschäftigen, eine hohe ärztliche Verantwortung.

## info.

Eine Literaturliste ist beim Verfasser erhältlich.

## kontakt.

### Prof. Dr. med. Werner Götz

Rheinische Friedrich-Wilhelms-Universität Bonn

Zentrum für Zahn-, Mund- und Kieferheilkunde

Poliklinik für Kieferorthopädie

Oralbiologische Grundlagenforschung

Welschnonnenstr. 17, 53111 Bonn

Tel.: 02 28/2 87-2 21 16

Fax: 02 28/2 87-2 25 88

E-Mail: wgoetz@uni-bonn.de

## danksagung.

Folgende Abbildungen wurden dankenswerterweise zur Verfügung gestellt von: Priv.-Doz. Dr. Dr. T. Appel (Praxisklinik für Mund-Kiefer-Gesichtschirurgie Bonn-Rhein-Sieg, Sankt Augustin): Abb. 1; Prof. Dr. K.-H. Utz (Universität Bonn, Poliklinik f. Zahnärztliche Prothetik, Propädeutik u. Werkstoffwissenschaften): Abb. 2 und 3; Prof. Dr. H.-M. Schmidt (Universität Bonn, ehemals Anatomisches Institut): Abb. 4; Prof. Dr. U. Reinhold (Medizinisches Zentrum Bonn, Dermatologie): Abb. 7 und 8.

### ANZEIGE

**GENGIGEL<sup>®</sup> PROF FLUID**

Hydratisierung • Schmerzlinderung • Regeneration

**HYALURONSAURE**

**Linderung von Diskomfortgefühl und Hypersensibilität nach zahnärztlichen Behandlungen und PZR**

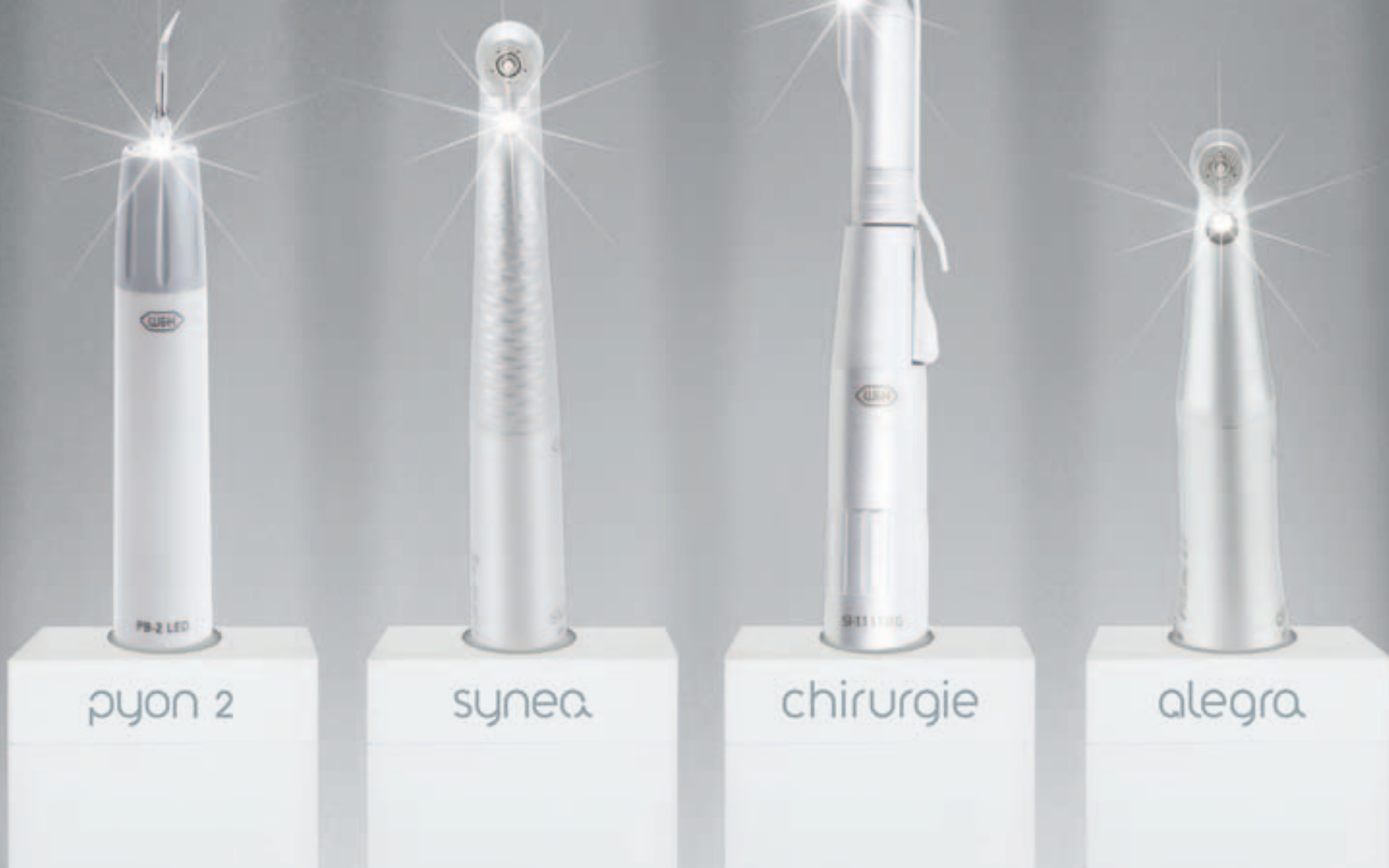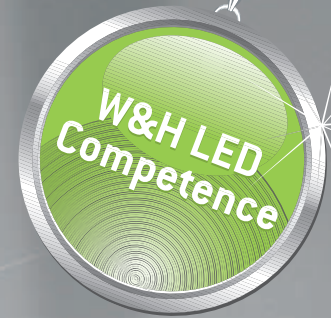Medical Device

**RIEMSER**

RIEMSER Arzneimittel AG | An der Wiek 7 | 17453 Großswald-Insell | Riems | Germany  
 Fon + 49 (0) 38351 76-0 | Fax + 49 (0) 38351 308 | e-mail: dental@RIEMSER.de | www.RIEMSER.com



# LED's be independent!



Lichtjahre weiter sein: mit innovativer LED Technologie in innovativen Produkten. Wie zum Beispiel den Synea Turbinen, den neuen Alegra Winkelstücken, den neuen zerlegbaren chirurgischen Instrumenten oder Pyon 2, dem neuen Piezo Scaler. Arbeiten Sie ab sofort bei Tageslicht-Qualität und freuen Sie sich auf langlebige Lichtquellen, die alles andere in den Schatten stellen. Vertrauen Sie dem weltweit ersten Hersteller sterilisierbarer LED Produkte.

W&H Deutschland, t 08682/8967-0

led

Weitere Info unter [wh.com](http://wh.com)