Forum – Samstag, 17. Mai 2014

10.00–11.30 Uhr

Dr. Corinna Bruckmann, MSc
Bernhard-Gottlieb-Universitätszahnklinik, Wien, Österreich
powered by Hain Lifescience GmbH

Implantatprophylaxe – Definition der Gefahr der Periimplantitis – wirksame Gegenmaßnahmen durch Recall

Dr. Corinna Bruckmann

Implantate als Ersatz verloren gegangener Zähne haben die Zahnheilkunde in den letzten Jahren revolutioniert. Die Voraussagbarkeit der Implantattherapie macht sie in vielen therapeutischen Situationen zum Mittel der Wahl. Während die Ergebnisse der Einheilung und die Überlebensrate auch bei kompromittierten Fällen durchwegs gut und hoch sind, gibt die Datenlage zur Prävalenz periimplantärer Entzündungen (11–47 Prozent nach acht bis zehn Jahren), als eine mögliche Ursache für einen späten Misserfolg, zu denken.

Periimplantitis, der entzündliche Abbau des implantattragenden Knochens, resultiert immer aus einer vorangehenden periimplantären Mukositis. Da es bislang keinen Konsens über ein überzeugendes und voraussagbares Therapiekonzept der Periimplantitis gibt, gilt es, eine solche Erkrankung unter allen Umständen zu vermeiden. Periimplantäre Infektionen sind, ebenso wie parodontale Erkrankungen, biofilmassoziiert und entstehen über Jahre. Iatrogene Faktoren (verblockte Rekonstruktionen, Zementüberschüsse, überstehende Kronenränder) oder eine veränderte Wirtsantwort (Raucher, Diabetiker) können jedoch einen progressiven Krankheitsverlauf verursachen. Daher muss auch die Mukositis verhindert bzw. rasch erkannt und behandelt werden. Prävention erfolgt durch richtige Indikationsstellung, Vorbehandlung eventuell vorhandener parodontaler Entzündungen, Minimierung von Risikofaktoren, Eingliederung einer vom Patienten putzbaren Suprakonstruktion sowie regelmäßige professionelle Reinigung. Die Früherkennung wird ermöglicht durch regelmäßiges Schleimhaut- und Implantatmonitoring, ausgehend von dokumentierten klinischen und radiologischen Basisdaten. Die Therapie umfasst nichtchirurgische Maßnahmen, ähnlich wie die Therapie der Gingivitis: perfektes Debridement und eventuell zusätzliche Anwendung von Antiseptika/Antibiotika. Die Teilnahme an einem risikoabhängigen Recall-Programm (Motivation, Reinstruktion der häuslichen Mundhygiene, Reinigung entzündeter Stellen) ermöglicht insbesondere bei Patienten mit vorangegangener Parodontitis eine Stabilisation der oralen Situation über viele Jahre und eine Verringerung des Risikos des späten Implantatverlustes durch Periimplantitis.

11.30–11.45 Uhr Kaffeepause

11.45–13.00 Uhr

Dr. Jörg Mudrak
Oralchirurg, Nidda, Deutschland

Digitale Volumentomografie (DVT) versus Orthopantomografie (OPT) – Limitierungen des OPG in Bezug auf Behandlungsprotokoll und Forensik

Die Digitalisierung der dentalen Radiologie hat in den letzten Jahren Einzug in die Praxislandschaft genommen – ergänzt durch die 3-D-Volumentomografie, stellt sich nun nicht mehr die Frage nach deren klinischer Indikation, sondern vielmehr die Frage nach den wirtschaftlichen und rechtlichen Aspekten dieser Technik im alltäglichen Ordinationsablauf.

Routinemäßig durchgeführte, klinisch indizierte 2-D-Panoramaschichtaufnahmen und kephalometrische Aufnahmen bilden weiterhin die Grundlage einer verantwortungsvollen Therapieplanung.

3-D-volumentomografische Aufnahmen erweitern das diagnostische und therapeutische Spektrum bis zum Rande des individuellen Wissenshorizontes des Behandlers – ein Ende dieser Entwicklung ist bei Weitem noch nicht abzusehen.

Das Rekonstruktionskonzept beruht, ähnlich wie bei der CT, meist auf einer Rückprojektion von Bildinformationen in eine vorgegebene Matrix. Das Röntgenröhren-Detektor-System rotiert um das zu untersuchende Objekt und erfasst, durch oftmals gepulste Röntgenstrahlung hervorgerufen, sogenannte Fluoroskopien. Während einer einzigen Untersuchung werden so, je nach Hersteller und Gerätetyp, circa 200 bis 1.000 einzelne Durchleuchtungen erzeugt. In einem Rechenprozess, der heute dank der immer schneller werdenden Rechnerleistung nur noch wenige Minuten dauert, werden diese Daten zu einem Volumen verarbeitet. Wesentliche Unterschiede zur CT sind zum einen das kegelförmige (engl.: cone beam) Strahlenbündel sowie die fehlende Bewegung des Patienten entlang der Körperlängsachse durch die Gantry. In den meisten Fällen setzen die Hersteller heute auf den sogenannten Flachdetektor (flat panel detector, FPD), um die Fluoroskopien aufzuzeichnen.

Dr. Jörg Mudrak

Die Strahlenexposition durch eine DVT hängt im Wesentlichen von der verwendeten Röntgenröhre, der Filterung der Einblendung, den gewählten Expositionsparametern und nicht zuletzt von der untersuchten Körperregion ab. Eine Panoramaschichtaufnahme (PSA) ruft etwa 5 bis 15 µSv hervor. DVT können eine Spannweite von 20 bis 300 µSv bei einem Mittelwert von ca. 100 bis 150 µSv hervorrufen. Zum Vergleich: Eine entsprechende CT schlägt mit 500 bis 1.500 µSv zu Buche.

Einzelne rechtfertigende Indikationen zur Anfertigung eines DVS in der Zahnmedizin sind z. B. in der SK 2-Leitlinie der DGZMK, den „Guidelines on CBCT for Dental and Maxillofacial Radiology“ (*www.dgzmk.de, www.sedentexct.eu*), und in anderen europäischen Richtlinien aufgeführt. Die mit weitem Abstand wichtigste Indikation für ein DVT ist jedoch die „umfassende Ausgangsdiagnostik“. Der größte Vorteil einer DVT besteht eben darin, dass mit einer einzigen Röntgenaufnahme zahllose Informationen bei niedrigster Strahlenbelastung – die richtige Geräteauswahl vorausgesetzt – für Diagnostik und Therapie zur Verfügung stehen, die sonst entweder gar nicht oder nur mit mehreren 2-D-Röntgenaufnahmen und einer dann erheblich höheren Strahlenbelastung zu erzielen sind.

Hier gibt es eine große Diskrepanz zwischen Theorie und Praxis. In der Theorie heißt es, dass man z. B. ein DVT bei „unklarem Knochenangebot“ anfertigen sollte. Für die Praxis bedeutet dies jedoch, woher weiß der Behandler, ob es ein unklares Knochenangebot gibt, wenn er sich lediglich auf eine 2-D-Aufnahme beziehen kann.

Nicht jeder Patient profitiert von einer DVT-Aufnahme, sodass der fachkundige Arzt individuell eruieren muss, ob diese sinnvoll und notwendig ist. Eine sorgfältige Auswahl der rechtfertigenden Indikation ist Grundvoraussetzung für radiologische Aufnahmen, einschließlich der DVT.

Ein extrem wichtiger Punkt, der bei der Erstellung einer DVT-Aufnahme geklärt werden muss, ist, ob der befundende Arzt gesetzlich verpflichtet ist, alle pathologischen Veränderungen zu erkennen bzw. zu diagnostizieren, auch solche, die nicht in seinem Interessensgebiet liegen.

Der erforderliche Befund ist nach der Röntgenverordnung in jedem Fall schriftlich zu verfassen. Haftungsrechtlich muss man sich bewusst sein, dass man bei DVT-Anfertigung ohne schriftlichen Befundbericht bereits gegen geltendes Recht verstößt.

ANZEIGE

NSK

Stand **G01**

Perio-Mate
BioFilm Eraser

999 €*

Perio-Mate
subgingivales Pulverstrahlinstrument
REF: Y1002654 für NSK Turbinenkupplung
REF: Y1002655 für KaVo® MULTIflex® LUX Kupplung
REF: Y1002656 für Sirona® Schnellkupplung
REF: Y1002657 für W&H® RotoQuick® Kupplung
REF: Y1002658 für Bien Air® Unifix® Kupplung

\+ 2. Handstück

\+ PERIO-MATE POWDER

SPARPAKET

Perio-Mate
+ 2. Handstück
+ Perio-Mate Powder
(4 x 100 g-Flaschen)

999 €*

Sparen Sie 401 €

332 €*

Perio-Mate Handstück
REF: T1043010

69 €*

4 Perio-Mate Powder Flaschen
REF: Y900938

Auf Basis jahrzehntelanger Erfahrungen in der Strömungslehre, die in der Turbinenentwicklung gewonnen wurden, konnte NSK eine sichere und höchst effiziente Spraydruckmethode entwickeln, welche die schnelle und präzise Entfernung von Biofilm im subgingivalen Bereich ermöglicht.
Die Kombination aus der schlanken Perio-Mate Düse mit einer dünnen, flexiblen Plastikspitze macht die subgingivale Behandlung nicht nur sicherer, sondern bietet dazu auch eine außerordentliche Sicht und überragendes Handling. Denn die Form der Düsenspitze ist äußerst anwenderfreundlich und ermöglicht einfachen Zugang in die Zahnfleischtaschen sowie komfortable Behandlungen.
Perio-Mate ist erhältlich zum Anschluss an alle gängigen Turbinenkupplungen.

Das flexible Design der Plastikspitze bietet guten Zugang und ist höchst schonend für das Weichgewebe.

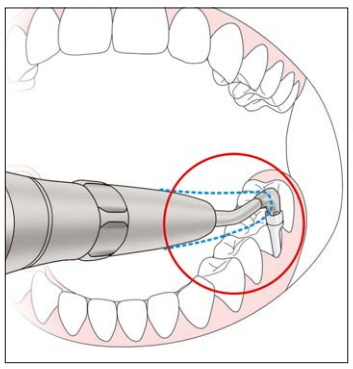

Die schlanke Düse erleichtert die Anwendung in den Engstellen der Mundhöhle.

Perio-Mate Powder
Pulver für die subgingivale Anwendung in Verbindung mit Pulverstrahlgeräten.

*Alle Preise zzgl. ges. MwSt. Alle Preise gültig bis 30. Juni 2014. Änderungen vorbehalten.

NSK Europe GmbH

TEL.: +49 (0)6196 77606-0
E-MAIL: info@nsk-europe.de
FAX: +49 (0)6196 77606-29
WEB: www.nsk-europe.de

Powerful Partners®