

White-Spot-Läsionen während Multibracketbehandlungen

Obwohl die Vorteile festsitzender Multibracketapparaturen unbestritten sind, geht ihre Anwendung auch mit Nebenwirkungen einher.

Den entstehenden Demineralisationen des Schmelzes kann durch Prophylaxestrategien und Camouflage durch mikroinvasive Infiltration entgegengewirkt werden.

Von Prof. Dr. Michael Knösel, Universitätsmedizin Göttingen, Deutschland.

Ein hoher Anteil der kieferorthopädischen Behandlungen in Deutschland wird mit modernen festsitzenden Apparaturen durchgeführt. Zu den unbestrittenen Vorteilen der festsitzenden kieferorthopädischen Behandlung mit Multibracketapparaturen (MB) gesellen sich jedoch auch Nebenwirkungen: Neben den Wurzelresorptionen gehört hierzu vor allem die häufig zu beobachtende Entstehung von Demineralisationen, den sogenannten White-Spot-Läsionen (WSL) des Schmelzes während der Multibracketbehandlung.

Ätiologisch spielen dabei neben der vorübergehend erschwerten Pflegbarkeit der Bracketzwischenräume (Abb. 1) bei der häuslichen Mundhygiene und dem eingeschränkten Selbstreinigungseffekt der Zähne während der kieferorthopädischen Behandlung auch das individuelle Kariesrisiko (Säurepufferkapazität und Fließrate des Speichels) und das Unterschreiten eines Mindestmaßes von lokalen Fluoridierungsmaßnahmen (Zahncreme, Mundspüllösungen, Bracketumfeldversiegelungen) eine Rolle. Daher gehört neben der Aufklärung über das WSL-Risiko während einer MB-Behandlung und dem Anbieten von fluoridfreisetzen Bracketumfeldversiegelungen vor allem das regelmäßige Kontrollieren der Mundhygiene, das Aufzeigen von Pflegedefiziten sowie das Mundhygiene-Remotivieren zu den Aufgaben des behandelnden Kieferorthopäden.

Dennoch lässt sich in vielen Fällen die Entstehung von WSL nicht zuver-



verantwortliche Arbeiten mit Multibracketapparaturen erfordert somit vonseiten des Behandlers über Kontroll- und Prophylaxemaßnahmen hinaus auch die Handlungsfähigkeit bei trotz Präventionsmaßnahmen auftretenden WSL, was in einigen Fällen den vorzeitigen Abbruch der MB-Behandlung bedeuten kann.

Obwohl aktive WSL als opak erscheinende Schmelzveränderungen eine initialkariöse Läsion darstellen

ten und Vertiefen der Läsion, allerdings bleiben auch inaktive WSL, insbesondere im ästhetisch relevanten Frontzahnbereich, als deutlich sichtbare, opake Schmelzflecken zurück. Die klinische Sichtbarkeit dieser Flecken erklärt sich durch das veränderte Lichtbrechungsverhalten: Einfallendes Licht wird in White-Spot-Läsionen diffus gestreut, statt wie von gesundem Schmelz reflektiert zu werden.

gende Anteil der MB-Behandlungen mit bukkal befestigten Apparaturen durchgeführt. Daher gehört es zu den einfachsten und zugleich elementarsten Maßnahmen der WSL-Prophylaxe, entsprechende Risikopatienten anhand von Plaquekontrollen vorab zu selektieren und eine Multibracketbehandlung erst bei Erreichen eines adäquaten Mundhygieneniveaus zu initiieren. Bei anhaltend schlechter Mundhygiene bereits im Vorfeld einer festsitzenden

flächen über das Areal der Bracketbasis hinaus zu vermeiden, um das Entstehen von WSL nicht iatrogen zu triggern oder zu begünstigen. Dies gilt ganz besonders in Fällen, in denen keine Bracketumfeldversiegelung durchgeführt werden kann (Knösel et al., 2012).

Nach Beginn einer MB-Behandlung sind zur WSL-Prophylaxe das Aufrechterhalten einer guten Mundhygiene und die Verwendung fluoridierter Zahncreme grundlegend und unabdingbar. Insbesondere beim größten Anteil der mit festsitzenden Apparaturen behandelten Patienten, der Altersgruppe der 12–16-Jährigen, kommt durch die häufig schnell nachlassende Motivation den regelmäßigen Kontrollen der Mundhygiene im Rahmen der Service-Intervalle durch den Kieferorthopäden eine besondere Rolle zu. Als zusätzliche wirkungsvolle Maßnahme kann das tägliche Mundspülen mit niedrigkonzentrierten Fluoridlösungen (200–450 ppm) zur Reduzierung des WSL-Risikos empfohlen werden, was systematischen Übersichtsarbeiten zufolge die WSL-Formation erheblich reduzieren kann (Benson et al., 2013). Leider ist trotz des Spektrums der Prophylaxemaßnahmen die WSL-Entstehung ein alltägliches Problem in der kieferorthopädischen Praxis: Fast die Hälfte aller mit bukkalen MB-Apparaturen behandelten Patienten entwickelt eine neue WSL während der ersten zwölf Behandlungsmonate, wobei insbesondere die ersten sechs Monate einer aktuellen Studie zufolge als kritisch angesehen

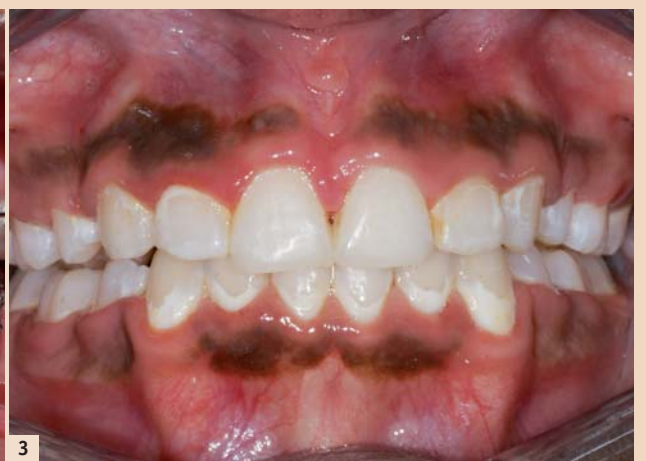
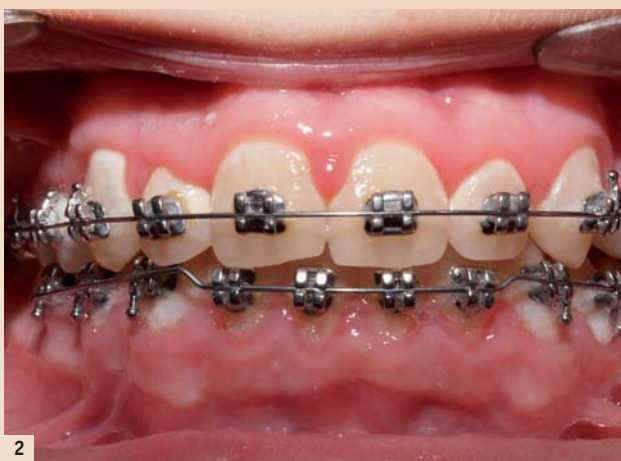
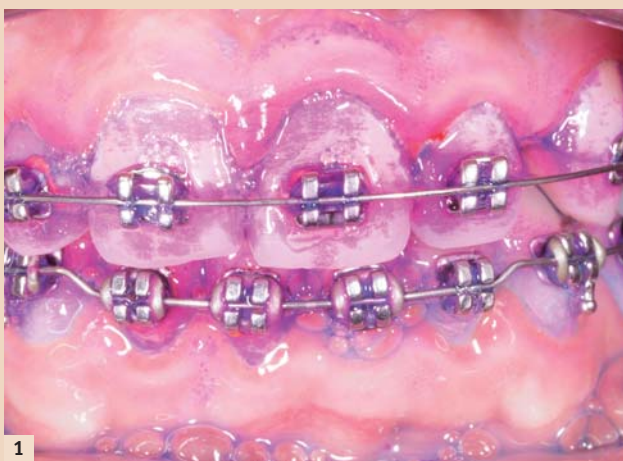Abb. 1: Multibracketapparaturen stellen Hygienehindernisse dar und begünstigen eine vermehrte Plaqueakkumulation. – Abb. 2: Unzureichende Pflege- und Fluoridierungsmaßnahmen erhöhen das Schmelz-Demineralisationsrisiko und führen rasch zu White-Spot-Läsionen. – Abb. 3: White-Spot-Läsionen werden von vielen Patienten oftmals erst nach Entfernung der Brackets als ästhetisch störend wahrgenommen.

lässig vermeiden, was mit der Dynamik der WSL-Formation zusammenhängt: Obwohl es erwiesen ist, dass besonders lang andauernde Bracketbehandlungen die Entstehung von WSL signifikant begünstigen, können initiale Schmelzdemineralisationen bereits nach sehr kurzen Behandlungszeiträumen von nur wenigen Wochen oder Monaten auftreten.

Folglich entwickelt ein bestimmter Prozentsatz festsitzend behandelter Patienten White-Spot-Läsionen, die jedoch oft erst nach Entfernen der Brackets als ästhetisch störend wahrgenommen werden (Abb. 2, 3). Das

(ICD-10/K02.0), werden diese nach dem Debonding durch eine bessere Pflegbarkeit oft in einen inaktiven Zustand mit glatter, pseudointakter Schmelzoberfläche überführt. Damit geht oft eine geringe optische Verbesserung der WSL einher, was neben einer Glättung und Härtung der Läsionsoberfläche durch lokale Fluoridierungsmaßnahmen vor allem auf den mechanischen Schmelzabrieb durch Bürstabrasion bei entsprechend guter Zugänglichkeit der betroffenen Schmelzbereiche nach Entfernen der Brackets zurückzuführen ist. Es erfolgt also nicht zwangsläufig ein Fortschrei-

Ein Ansatz zur Vermeidung von WSL trotz festsitzender kieferorthopädischer Behandlung bietet sich in der Befestigung der Brackets auf den lingualen Schmelzflächen. Obwohl auch hier Brackets Pflegehindernisse darstellen, ist durch das verbesserte Umspülen der gefährdeten Bereiche mit Speichel im Vergleich zur bukkalen Bracketbefestigung die Inzidenz von WSL erniedrigt (v. d. Veen et al., 2010) und eine ästhetische Beeinträchtigung nicht gegeben. Aufgrund der Komplexität und den damit verbundenen Kosten dieser Behandlungstechnik wird jedoch der bei Weitem überwie-

Behandlung ist vom Eingliedern von Multibracketapparaturen abzuraten und lingualen oder abnehmbaren Apparaturen der Vorzug zu geben, bis ein adäquates Pflegeniveau vom Patienten zuverlässig eingehalten werden kann. Die Anwendung von Bracketumfeldversiegelungen und fluoridfreisetzen Adhäsiven und Zementen zum Befestigen von Brackets und Bändern ist bei festsitzenden kieferorthopädischen Behandlungen grundsätzlich zu empfehlen. Beim Befestigen der MB-Apparatur sind Schmelz-Ätzintervalle von mehr als 15 Sekunden und das Vergrößern der anzurauenden Schmelz-

werden; drei Viertel der betroffenen Patienten sind männlich (Tufekci et al., 2011).

Bewährte und neue Therapieansätze

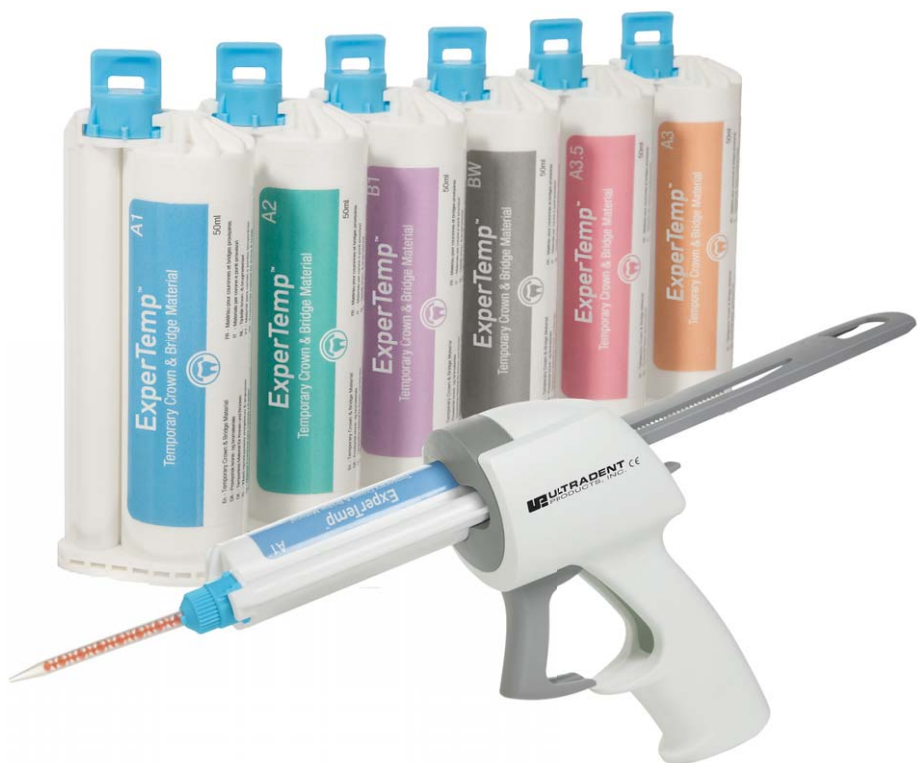Geringgradig ausgeprägte WSL werden meist noninvasiv therapiert, was durch lokale Fluoridierungsmaßnahmen das Remineralisieren des Schmelzes und das Inaktivieren der WSL zum Ziel hat. Die optische Erkennbarkeit dieser inaktiven Läsionen verringert sich dabei geringfügig, dennoch stellen die meist trotzdem noch

ExperTemp™

Das temporäre Kronen- und Brückenmaterial



Ästhetik garantiert.
Provisorien. Einfach. Natürlich.



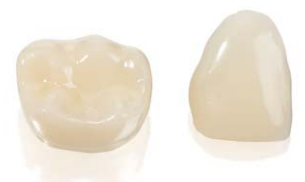ExperTemp™: DAS MATERIAL DER WAHL FÜR DIE
ÄSTHETISCHE PROVISORISCHE VERSORGUNG.

- Ideal für die Herstellung von temporären Kronen, Brücken, Inlays, Onlays und Langzeitprovisorien
- Außergewöhnliche Festigkeit, Flexibilität und Abrasionsstabilität
- Mischverhältnis 10:1, selbsthärtende chemische Eigenschaften vereinfachen die Verarbeitung
- Einfach zu finieren, natürliche Politurergebnisse
- Geringe Schmierschicht ermöglicht eine einfache Verarbeitung
- Umfangreiche Farbskala: A1, A2, A3, A3,5, B1 und Bleach White



ExperTemp™

Das temporäre Kronen- und Brückenmaterial



Wir freuen uns auf Ihren Besuch!

Halle D,
Stand G03

ULTRADENT
PRODUCTS · USA

UP Dental GmbH · Am Westhoyer Berg 30 · 51149 Köln
Tel 02203-359215 · Fax 02203-359222 · www.updental.de

Vertrieb durch den autorisierten und beratenden Dental-Fachhandel

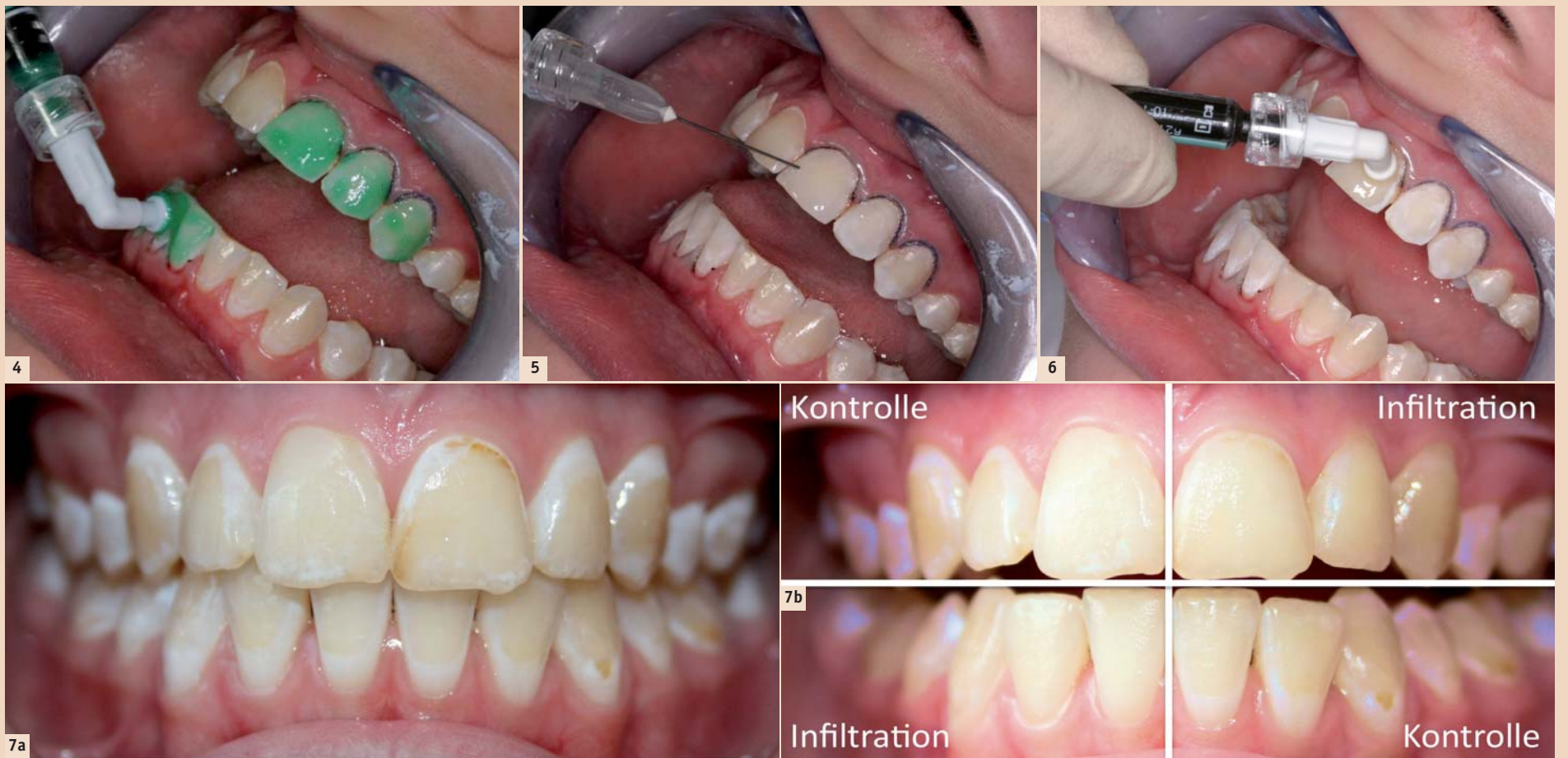


Abb. 4–6: Konditionieren der oberflächlichen WSL-Schicht mit Icon-Etch (15%iges HCl-Gel), Trocknen mit Icon-Dry und Infiltration der konditionierten WSL. Die Anzahl der Konditionierungsintervalle ist an die Tiefe und Oberflächenstruktur der WSL anzupassen, die Notwendigkeit weiterer Ätzvorgänge ergibt sich bei visueller Kontrolle nach Auftragen des Icon-Dry. – Abb. 7a und b: Typische White-Spot-Läsionen nach Multibracketbehandlung (a). Nach Infiltration glichen sich die Läsionen dem gesunden Schmelz optisch an. Ein halbes Jahr nach Icon-Behandlung im 2. und 4. Quadranten sind die infiltrierten WSL noch immer farbstabil, während die WSL der unbehandelten Kontrollzähne im 1. und 3. Quadranten trotz häuslicher lokaler Fluoridierungsmaßnahmen und guter Pflege sichtbar blieben.

gut sichtbaren WSL im Frontzahnbereich in vielen Fällen einen ästhetischen Makel dar (Abb. 2, 3). Schwere ausgeprägte Fälle mit eingebrochenen Schmelzoberflächen verlangen invasive Maßnahmen in Form von Composite-Füllungen oder Veneers, um das Fortschreiten der Karies zu stoppen und die dentofaziale Ästhetik wiederherzustellen.

Der Behandlungsbedarf liegt jedoch in den meisten Fällen bei postorthodontischen WSL zwischen den beiden Extremen der von lokaler Fluoridierung bis zum invasiven Eingriff reichenden Indikationsskala: Oft liegt eine mittlere Läsionstiefe bei zugleich hohem ästhetischen Anspruch vonseiten des Patienten vor. Für diese Situation existiert seit einigen Jahren mit der Methode der WSL-Infiltration (Icon, DMG, Hamburg) ein mikroinvasiver Therapieweg, der sowohl der Ästhetik als auch dem Erhalt von Zahnschmelz Rechnung trägt. Ergebnisse klinischer Studien zur Infiltrationstechnik belegen ein Aufhalten der Progression initialer, oberflächlich nicht eingebrochener Läsionen nach Behandlung mit dem sehr niedrigviskosen Icon-Infiltrant im Vergleich zu nicht behandelten Läsionen (Paris et al., 2010). Darüber hinaus ergibt sich durch das Lichtbrechungsverhalten des Materials, das dem Lichtreflexionsverhalten gesunden Schmelzes ähnelt, der positive Nebeneffekt der ästhetischen Angleichung von White-Spot-Läsionen an angrenzende gesunde Schmelzareale, ohne die Notwendigkeit des rotierenden Abtrags von Zahnhartsubstanz.

Praxis der Infiltrationstechnik

Das Prinzip der White-Spot-Infiltration beruht dabei auf einem initialen Konditionieren der pseudointakten oberflächlichen Läsionsschicht durch Einwirken des im Icon-Set enthaltenen 15%igen HCl-Gels. Anschließend wird die Läsion mit der ebenfalls enthaltenen Icon-Dry- (99%ige Ethanol-)Lösung getrocknet. Das Trocknen ist zum einen

die Grundvoraussetzung für das Penetrieren des Infiltranten in die Tiefe der Läsion, das über Kapillareffekte erfolgt.

Darüber hinaus ermöglicht es dem Behandler eine erste Einschätzung des ästhetischen Resultats: Sind zu diesem Zeitpunkt noch opak erscheinende Reste der Läsion sichtbar, empfiehlt sich die Wiederholung des HCl-Konditionierens jeweils im 2-Minuten-Intervall, um die pseudointakte Oberfläche der Läsionen sicher zu entfernen und somit ein Penetrieren des Infiltranten bis in die Tiefe der Läsion zu ermöglichen. Auf diese Weise lässt sich das Konditionieren der verhärteten pseudointakten Schmelzoberfläche an die Tiefe der Läsion anpassen. Erst anschließend wird der Infiltrant aufgetragen und nach einer dreiminütigen Einwirkzeit lichtgehärtet (Abb. 4–6).

Wie dauerhaft sind die optischen Verbesserungen nach Infiltration?

Der Camouflage-Effekt, also das optische Angleichen der infiltrierten Läsion an angrenzende Schmelzareale, konnte in letzter Zeit anhand zahlreicher Fallberichte dokumentiert werden.

Darüber hinaus wird in einer aktuellen Langzeitstudie (Knösel et al., 2013) die Farbbeständigkeit des Infiltranten und die Beständigkeit des Camouflage-Effekts an zwanzig Patienten im Vergleich zu nichtinfiltrierten WSL untersucht. Es erfolgte ein optisches Assimilieren der infiltrierten WSL mit den angrenzenden gesunden Schmelzarealen; das Ausmaß des Angleichungseffektes hängt dabei vor allem von den Faktoren Läsionstiefe (je kleiner und flacher die Ausmaße der Läsion, umso besser der ästhetische Effekt) und Oberflächenhärte ab: Je länger nach Entfernen der Brackets die Oberfläche der Läsion durch Bürstabrasion und Fluoridierung geglättet und verhärtet wird, je länger also die Zeitspanne zwischen „Debonding“ und Infiltration durch Warten verlängert wird, umso schwieriger stellt sich die Ausgangslage für die WSL-Infiltration

dar, da sich die Anzahl der notwendigen Ätzintervalle erhöht. Die HCl-Konditionierungsintervalle wurden im Fall tiefer, älterer Läsionen bis zu vier Mal durchgeführt.

Die Farbbeständigkeit des Infiltranten unter In-vivo-Bedingungen und der damit verbundene Effekt der ästhetischen WSL-Camouflage blieb im bisherigen Beobachtungszeitraum von zwölf Monaten farbstabil ohne statistisch signifikante oder klinisch wahrnehmbare Veränderungen.

Weitere Anwendungsbereiche

Über den Anwendungsbereich der White-Spot-Läsionen und der frühen (Approximal-)Karies hinaus konnte in klinischen Studien und Fallberichten eine ähnliche Effizienz der Infiltrationstechnik mit ästhetisch ansprechenden Ergebnissen in Fällen von Zahnschmelzfluorosen oder auch Schmelzhyperminalisationen (Molar-Inzisiven-Hypomineralisation, MIH) dokumentiert werden, sodass zu erwarten ist, dass sich dieser Behandlungsansatz auch in den genannten Anwendungsbereichen als mikroinvasive Alternative etablieren wird (Munoz et al., 2013; Crombie et al., 2013).

Implementierung der Infiltrationstechnik in der täglichen kieferorthopädischen Ordination

Wie in den meisten Bereichen der modernen Zahnheilkunde sind auch bei der Infiltrationsbehandlung von WSL eine gute interdisziplinäre Zusammenarbeit und Kommunikation zwischen Patient, Generalist und Facharzt von hohem Stellenwert. Das Entstehen von MB-induzierten White-Spots wird typischerweise nicht vom Hauszahnarzt, sondern zunächst bei den Kontrollterminen in der kieferorthopädischen Ordination bemerkt und von den minderjährigen Patienten selbst bis zu diesem Zeitpunkt gar nicht wahrgenommen.

Da das Infiltrieren „frischer“, kleinerer und oberflächlich lokalisierter

Läsionen aus ästhetischer Sicht effektiver und mit einer geringen Anzahl von HCl-Konditionierungen durchzuführen ist als jenes älterer, tiefer Läsionen mit glatter, pseudointakter Oberfläche, liegt es im Verantwortungsbereich des Kieferorthopäden, betroffene Patienten und ggf. deren Eltern frühzeitig über die Situation und die Dynamik der WSL-Vertiefung aufzuklären und die festsitzende Apparatur ggf. vorzeitig zu entfernen. Die Ordinationserfahrung zeigt, dass durch eine zu langsame und mittelbare Kommunikation mit den Eltern, die häufig über die allein zur Behandlung erscheinenden minderjährigen Patienten erfolgt, viel wertvolle Zeit verloren geht.

Falls eine Infiltrationsbehandlung geplant ist, sollte neben der Kostenfrage zeitnah und direkt mit den Kostenträgern abgeklärt werden, ob die Behandlung beim Hauszahnarzt oder in der kieferorthopädischen Ordination durchgeführt werden soll, um Verzögerungen im Ablauf nach Entfernung der Brackets zu vermeiden: Die abrasionsbedingte Verhärtung der Oberfläche beginnt meist bei guter (Bürst-)Zugänglichkeit der Läsion nach Entfernen der Brackets. Die Zeitspanne zwischen Entbänderung und Infiltration muss so kurz wie möglich gehalten werden, um eine Remineralisierung und vor allem die Oberflächenveränderungen durch tägliches Zähneputzen zu verhindern. Je weniger Zeit den porösen WSL-Oberflächen vor der Infiltration zum Remineralisieren gegeben wird, umso einfacher lassen sich ästhetisch ansprechende Ergebnisse erzielen.

Fazit

Durch die Infiltrationsbehandlung verbessert sich das Erscheinungsbild demineralisierter Zähne erheblich, und der Icon-Infiltrant zeigt eine adäquate Langzeit-Farbstabilität.

Ergebnisse aktueller klinischer Studien deuten darüber hinaus auf eine Erweiterung des Anwendungsbereiches auf die Indikationen fluorotischer Schmelzveränderungen und des hypo-

mineralisierten Schmelzes hin. Die White-Spot-Infiltration kann daher als ein praxistaugliches, mikroinvasives Konzept zur langfristigen Verbesserung der Ästhetik demineralisierter Frontzahnflächen empfohlen werden. Der ästhetische Behandlungserfolg ist abhängig von Alter, Oberflächenstruktur und Tiefe der WSL: Je kleiner die Läsion und je früher nach Entfernung der Brackets infiltriert wird, umso weniger Konditionierungsintervalle werden benötigt und umso ästhetischer stellt sich das Behandlungsergebnis dar. Ältere WSL erfordern ggf. eine mehrfache Wiederholung des Ätzvorgangs, um eine optische Verbesserung zu erzielen. White-Spot-Infiltrationen sollten daher möglichst zeitnah nach Entfernung der Multibracket-Apparatur durchgeführt werden. Eine frühzeitige Aufklärung des Patienten und ggf. der Eltern minderjähriger Patienten noch während der festsitzenden Bracketbehandlung, sowie – falls die Behandlung nicht durch den Kieferorthopäden selbst ausgeführt wird – eine rasche Kommunikation mit dem Hauszahnarzt können als grundlegende Elemente einer erfolgreichen WSL-Infiltrationsbehandlung gelten. [DT](#)



Literaturliste



Kontakt

Infos zum Autor

Prof. Dr. Michael Knösel
Universitätsmedizin Göttingen
Georg-August-Universität
Zentrum Zahn-, Mund-
und Kieferheilkunde
Abt. Kieferorthopädie
Robert-Koch-Str. 40
37075 Göttingen, Deutschland
Tel.: +49 551 39-8344
mknoesel@yahoo.de

make concessions for quality

JAHRE INTEGRO feiern Sie mit!



Aktion 25% Rabatt

auf rotierende Instrumente
der gesamten Zahnmedizin/-technik, Fa. Busch*



There is no substitute for quality



Aktion 10% Rabatt

auf Instrumente für die
gesamte Zahnmedizin
der Fa. Hammacher und der Fa. Zepf*

Hammacher
Instrumente

Erste Mundspülung nach Maß

200 ml, 1 Liter oder 5 Liter -
nur für Ordinationen!

Das Dentharsis-System erlaubt eine
individuelle Mischung der Mund-
spülung laut Empfehlung des
behandelnden Arztes.



Wir schärfen Ihre kostbaren Instrumente!

Erster medizinisch fachgerechter
Schärf- und Reparaturdienst
von Handinstrumenten - 10 jährige Erfahrung!

für namhafte Universitätszahnkliniken und Zahnärzte in Österreich
(Chirurgie, Implantologie, Kieferorthopädie, etc.)

Fragen Sie nach unserer umfangreichen Palette
an Nahtmaterialien sowie Membran(e)-Kegel!



Kontaktieren Sie uns!
+43 (0) 7242 20 88 90-10
office@integro-med.at

www.integro-med.at

*gültig bis Ende Juni 2014

Vertrieb für Instrumentarien der Fa. Busch (rotierende Instrumente), Fa. Karl Hammacher, Solingen (Kieferorthopädie), Fa. Micro-Mega (Endodontie), Fa. Helmut Zepf (Implantologie, Kieferchirurgie)