

# Vermeidung von initial kariösen Läsionen bei Multibracketpatienten

Ein Beitrag von Prof. Dr. Susanne Kneist (Biologisches Forschungslabor, Zentrum für ZMK des Universitätsklinikums Jena) und OA Dr. Sebastian Zingler (Poliklinik für KFO der Universität Heidelberg).

Mit den deutlichen Fortschritten in der Zahnheilkunde ist auch ein lebenslanger Erhalt der natürlichen Zähne wahrscheinlicher geworden. Das Risiko einer Demineralisation während der kieferorthopädischen Behandlung kann heutzutage weitestgehend vermieden werden.

Ein Behandlungsschema, das sowohl die Remineralisation des Zahnschmelzes unterstützt und gleichzeitig die Dynamik kariogener Keime – nach eigenen Studienergebnissen – kontrolliert,<sup>16</sup> ist in Abbildung 1 aufgezeigt. Um das Risiko einer Demineralisation nach bestem Ermessen auszuschalten, ist die Mitarbeit des Patienten ein Muss.

reinigung sind eingeschränkt, da der Bewegungsraum für die Zahnbürste eingengt ist. Zwangsläufig führt dies zu einer Zunahme von Mutans-Streptokokken (MS) (Abb. 2).<sup>16</sup> Ihre Säureproduktion aus Kohlenhydraten der Nahrung in der Plaque führt zu einem pH-Wert-Abfall.

Erreichen die natürlichen Schutzmechanismen des Speichels hinsichtlich der Remineralisation dann ihre Grenzen, ist eine Demineralisation der Zahnhartgewebe unausweichlich (Abb. 3). Das erklärt das hohe Risiko von Initialläsionen bei Bracketträgern.<sup>1,3,7</sup> Bereits vier Wochen nach Eingliederung von Multibracket (MB)-Apparaturen können Demineralisationen am Zahnschmelz der Patienten auftreten.<sup>8,20</sup> Nach der Therapie hatten 50 % bis 70 % aller Patienten mit MB-Apparaturen initial kariöse Läsionen entwickelt.<sup>17</sup> Erwartungsgemäß lassen sie sich in Regionen mit vermehrtem Plaqueaufkommen lokalisieren: im Bereich der Bracketzirkumferenz, auf Approximalflächen und am Gingivalsaum.<sup>20</sup> Häufig treten die Demineralisationen an den zervikalen und mittleren Dritteln der Vestibulärflächen auf; besonders gefährdet sind die Frontzähne im Oberkiefer sowie die Eckzähne und Prämolaren im Unterkiefer.<sup>11</sup>

### Der Multibracket-Risikopatient

Nach der Entbänderung ist unter günstigen Umständen eine Remineralisation von initial kariösen Läsionen zwar möglich,<sup>2,18,20</sup> jedoch meistens eher irreversibel.<sup>5</sup> Nach wie vor steht die Frage im Raum, welcher MB-Patient Demineralisationen entwickeln wird. Klinisch besonderes Augenmerk sollte auf Patienten gelegt werden, die:

- in den ersten drei Monaten nach Eingliederung vom MB viel Plaque aufweisen
- hohe MS-Zahlen haben
- insgesamt wenig Compliance zeigen.<sup>19</sup>

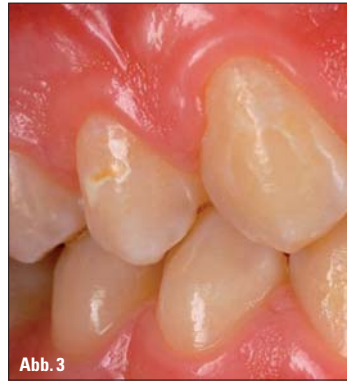

Abb. 3

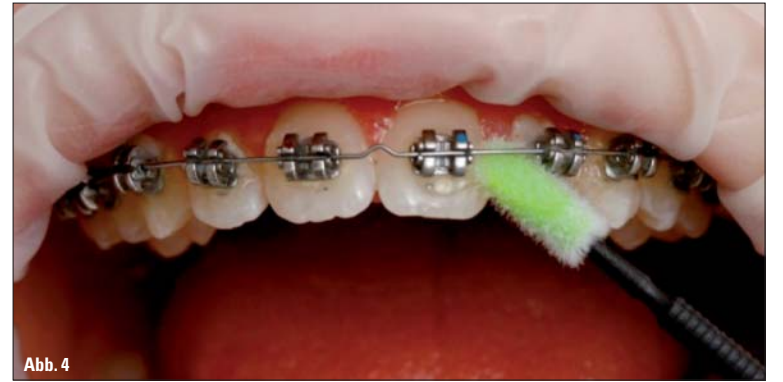

Abb. 4

Abb. 3: Charakteristische Demineralisationen nach Multibrackettherapie. – Abb. 4: Gezielte Applikation eines Schutzlacks mit Fluorid (Dr. A. Peschke).

Weiterhin besteht ein Zusammenhang zwischen dem klinischen Attachment-Level und potenziellen Demineralisationen.<sup>17</sup> Besonders gefährdet sind die Patienten, die bereits vor der KFO-Behandlung betroffen sind.<sup>24</sup> Die Patientenaufklärung hat daher einen hohen Stellenwert. Die Patienten sollen zur konsequenten Mundhygiene motiviert und über eine zahnschädigende Ernährung und deren Folgen informiert werden. Eine Demonstration der speziellen Reinigung von Problemzonen bei MB-Apparaturen ist wichtig und ein Anfärben der Plaque (z. B. Plaque Test von Ivoclar Vivadent) für Patient und Behandler hilfreich. Der Patient muss instruiert werden, getrennt okkluswärts und insbesondere auch gingivalwärts des MB-Bogens sorgfältig zu reinigen.<sup>10</sup> Angaben über die Dauer des Zähneputzens sind wenig zielführend. So übersteigt die erforderliche Zahnputzdauer bei MB-Apparaturen bei Weitem die häufig empfohlenen zwei bzw. drei Minuten. Wichtig sind die Systematik und die Vollständigkeit der Reinigungsprozeduren.<sup>6</sup> Empfehlenswert ist, dass der Patient seine eigenen Reinigungsartikel zur Einübung mitbringt und zur Selbstkontrolle befähigt wird. Ebenso wichtig ist ein Aufzeigen der klinischen Konsequenzen bei mangelnder Mundhygiene mit Anschauungsmaterial und Dokumentation.

### Empfehlungen für die Praxis

Eine strenge Indikationsstellung für MB-Apparaturen sollte für Patienten mit unzureichender Mundhygiene gelten. Aus kariespräventiven Gründen sollten MB-Phasen in der Routinebehandlung 15 bis 18 Monate nicht überschreiten. Bei der Routinekontrolle im Abstand von vier Wochen erfolgt in der kieferorthopädischen Praxis nach Entfernung des Bogens und aller Drähte eine professionelle Zahnreinigung. Dafür stehen rotierende Bürstchen und Polierpaste (z. B. Proxyt, Fa. Ivoclar Vivadent) oder Pulverstrahlsysteme (z. B. Air Flow, Fa. EMS) zur Verfügung. Ein Anfärben der Zahnbeläge ist dabei sowohl zur Motivation der Mundhygiene als auch für die spezielle Mundhygieneinstruktion und Remotivation unterstützend.

Eine Bestimmung von Mutans-Streptokokken (MS) im Speichel des Patienten ist mit dem Caries-Risk-Test (CRT bacteria, Fa. Ivoclar Vivadent) leicht möglich und sinnvoll. Die Menge der MS des Patienten im Speichel korreliert mit der Keimmenge in der Approximalplaque.<sup>13</sup>

Weiterhin stehen zur mechanischen Plaquekontrolle geeignete kieferorthopädische Handzahnbürsten zur Verfügung. Sie besitzen meistens ein V-förmiges Bürstenfeld mit längeren randständigen Borsten für den Bracketrand und festeren mittelständigen Borsten für die Bracketmitte. Da die Zahnbürste allein zur Reinigung des Drahtkomplexes nicht ausreicht,<sup>10</sup> werden für die Risikobereiche des Bracket-Bogen-Drahtkomplexes die zusätzliche und regelmäßige Anwendung von Interdentalbürstchen empfohlen. KFO-Patienten – insbesondere Patienten mit unzureichender Mundhygiene – kann weiterhin zu einer elektrischen Zahnbürste geraten werden.<sup>21,22</sup>

### Die chemische Plaquekontrolle

Zur chemischen Plaquekontrolle stehen neben Zahnpasten, Präparate mit Fluorid zur Förderung der Remineralisation sowie Produkte mit dem antimikrobiell wirkenden Chlorhexidin zur Reduktion hoher Keimzahlen zur Verfügung.<sup>14</sup> Beide Wirkstoffe werden als Spülung, Lack oder Gel angeboten.

Welche Form der lokalen Fluoridierung für den kieferorthopädischen Patienten am günstigsten ist, bleibt offen<sup>3,4,12</sup> und ist abhängig von den individuellen Voraussetzungen des Patienten und des Patientenwunsches. Nach eigenen Untersuchungen hat sich das in Abbildung 1 vorgestellte Behandlungsregime erfolgreich erwiesen.<sup>16</sup>

Die Verwendung von Lacken (z. B. Fluor Protector, Cervitec Plus, Fa. Ivoclar Vivadent) in der KFO-Praxis ist vorteilhaft (Abb. 4), da sie gezielt appliziert werden können und eine länger anhaltende Wirkung in Problemzonen haben als Gele und Spüllösungen. Vom Patienten wird die aktive Mitarbeit vorausgesetzt bzw. abverlangt. Initial kariöse Demineralisationen können somit vermieden werden. KN

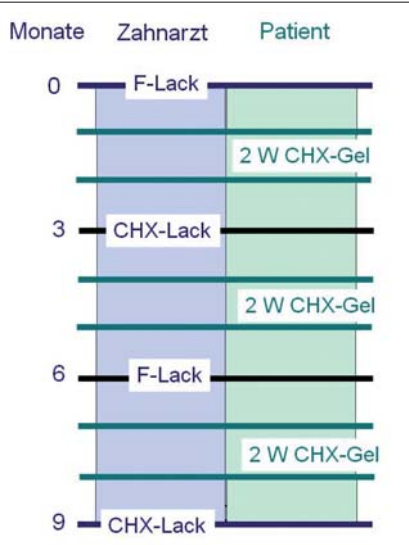


Abb. 1: Mundhygieneempfehlung bei Patienten mit Multibracketapparat am Beispiel von neun Monaten.

### Eigenverantwortung des Patienten

Vermag der Patient den Anteil der Eigenverantwortung nicht zu leisten, ist eine Gesunderhaltung der Zahnhartgewebe während der Behandlung gefährdet, weil die Eingliederung einer KFO-Apparatur eine Zunahme der Retentionsstellen mit erhöhter Plaqueakkumulation zur Folge hat. Sowohl die natürliche Zahnreinigung durch Speichelfluss und Muskelbewegung als auch die manuelle Zahn-

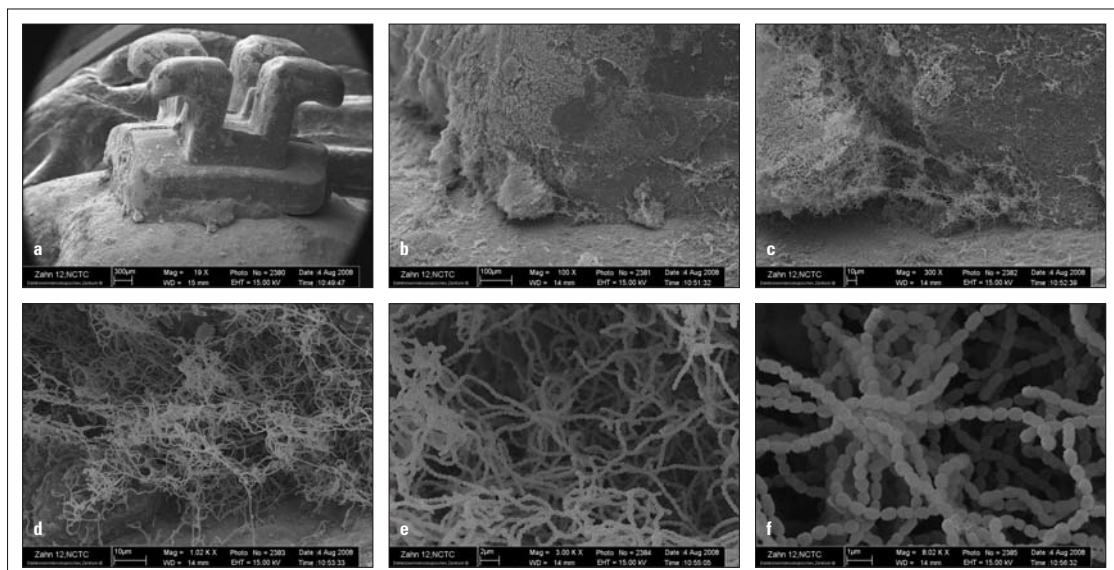



Abb. 2a-f: Multibracket Zahn 12 als Retentionsstelle für Mutans-Streptokokken – in vitro.



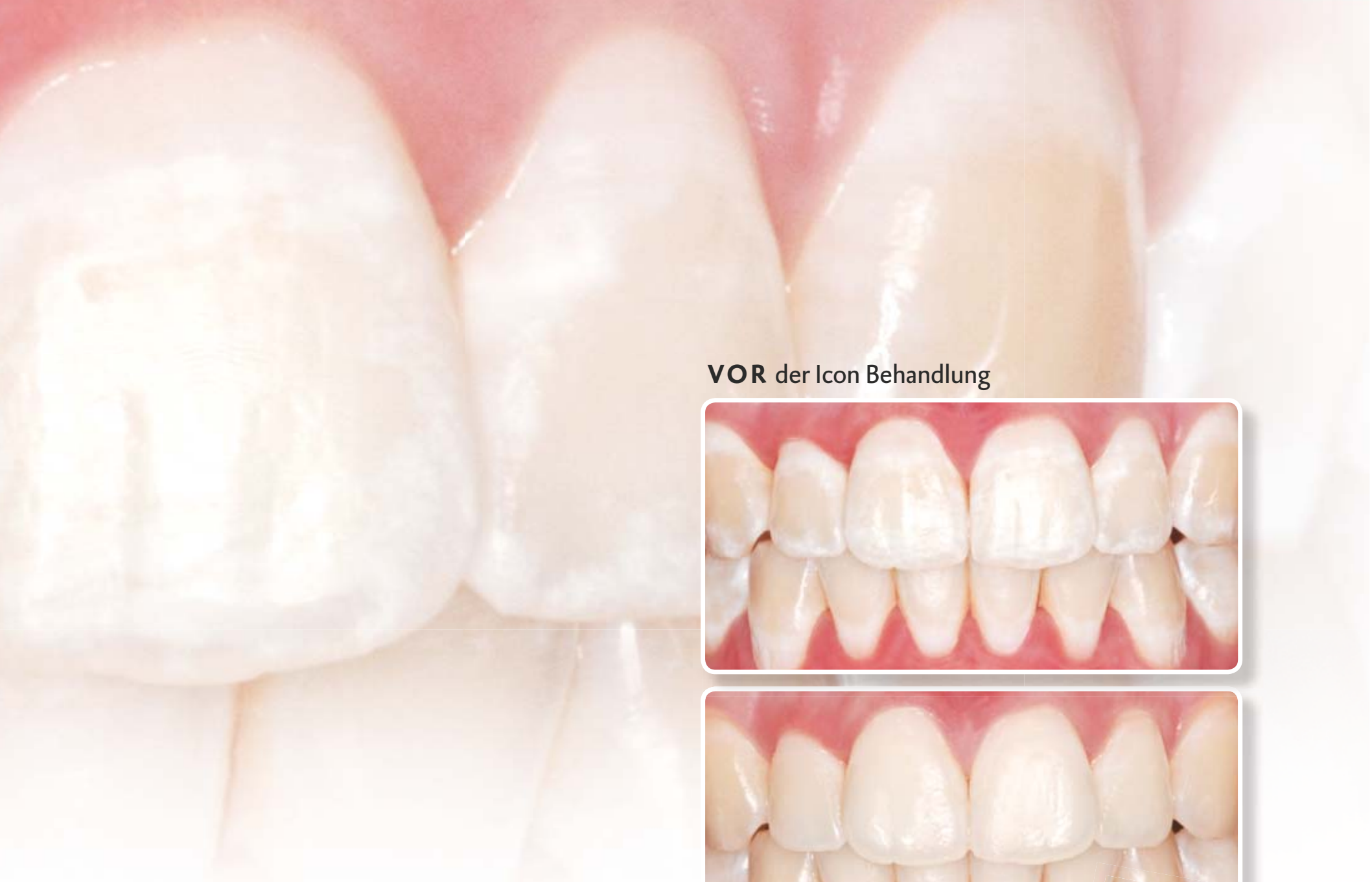### KN Kurzvita

Prof. Dr. rer. nat. habil. Susanne Kneist  
[Autoreninfo]

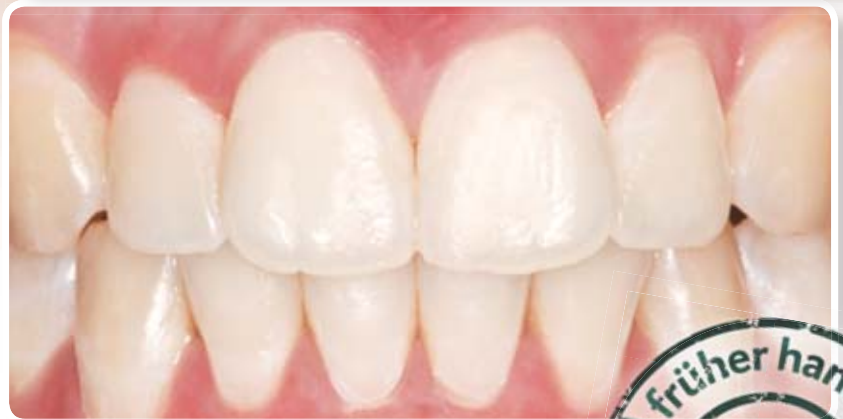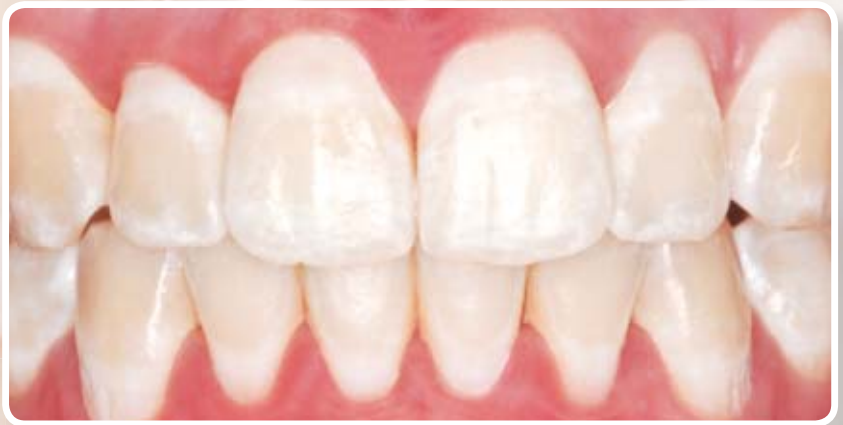### KN Adresse

Prof. Dr. rer. nat. habil. Susanne Kneist  
Universitätsklinikum Jena  
Zentrum für Zahn-, Mund- und Kieferheilkunde  
Biologisches Forschungslabor  
Bachstraße 18  
07740 Jena





VOR der Icon Behandlung



NACH der Icon Behandlung

durch Prof. Dr. Carlos Rocha Gomes Torres, DDS, Msc, PhD



# Die Antwort auf White Spots: I can Icon!

Schnell, schonend, ästhetisch: Die Infiltrationsbehandlung mit Icon.

Kariogene White Spots – eine gerade nach Bracketentfernung ebenso ungerne wie häufig gesehene Erscheinung. Bieten Sie Ihren Patienten jetzt eine schonende Behandlungsform statt eines invasiven Eingriffs. Die Infiltration mit Icon ermöglicht

es nachweislich, White Spots auf Glattflächen wirksam zu maskieren. Schnell, schonend, ästhetisch. In nur einer Sitzung. Gute Aussichten für Sie und Ihre Patienten.

[www.dmg-dental.com](http://www.dmg-dental.com)

