

Wurzelstift für ästhetische Restaurationen

Für die Rekonstruktion der klinischen Krone bei wurzelbehandelten Zähnen gibt es auf dem Markt verschiedene Stift- und Schraubensysteme zur Verankerung des Stumpfaufbaus. Für sie alle gilt am Ende: Passung, Friktion und Retention müssen stimmen. Dr. Karsten Troidner, Gemeinschaftspraxis ZAHNÄRZTEMG in Mönchengladbach, ist vom DentinPost Coated (DPC) von Komet überzeugt. Der Wurzelstift aus glasfaserverstärktem Komposit bewährt sich speziell bei ästhetischen Restaurationen, wie die zwei vorgestellten Patientenfälle zeigen.

Karsten Troidner

■ Der DPC (DentinPost Coated) ist durchgängig silanisiert, silikatisiert und mit einer Polymerschicht versehen, was von apikal bis koronal eine identische Grenzfläche zwischen Stift und Komposit schafft. Die Matrix besteht aus Epoxidharz mit 60 Prozent Glasfasern. Die Auswahl von vier verschiedenen Stiftdurchmessern ermöglicht, sowohl grazile Zähne wie untere Inzisiven ohne Substanzschwächung aufzubauen als auch in Zähnen mit großem Kanallumen eine ausreichende Verankerung zu schaffen. Das Elastizitätsmodul von 30 GPa entspricht dem von Dentin, sodass die Gefahr von Wurzelfrakturen gegenüber Metallstiften, seien sie nun gegossen oder konfektioniert, deutlich reduziert ist. Die Applikation kann stets mit dem bewährten Instrumentarium des ER-Wurzelstiftsystems durchgeführt werden. Und sollte ein Glasfaserstift tatsächlich einmal frakturieren, so ist er für den geübten Behandler

vergleichsweise einfach zu entfernen. Aufgrund der starken prothetischen Ausrichtung unserer Praxis ist der DPC-Stift aus unserem Behandlungskonzept nicht mehr wegzudenken.

Patientenfall 1: Revision und adhäsiver Stiftaufbau

Der 48 Jahre alte, männliche Patient stellte sich bei uns mit Beschwerden in Regio 38 vor. Die intraorale Untersuchung ergab ein vollständiges, konservierend versorgtes Gebiss. Zahn 38 war mit einer insuffizienten okklusovestibulären GIZ-Füllung versorgt. Der Zahn war zum Untersuchungszeitpunkt perkussionsempfindlich und im Bereich der Umschlagfalte druckdolent. Die Vitalitätsprobe war negativ. Ein angefertigtes Zahnfilmrönt-

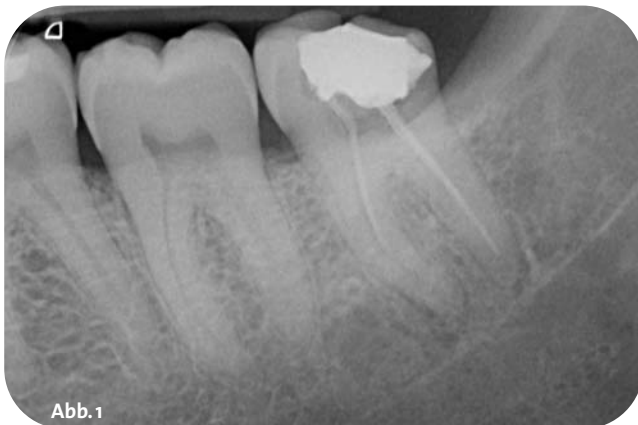

Abb. 1

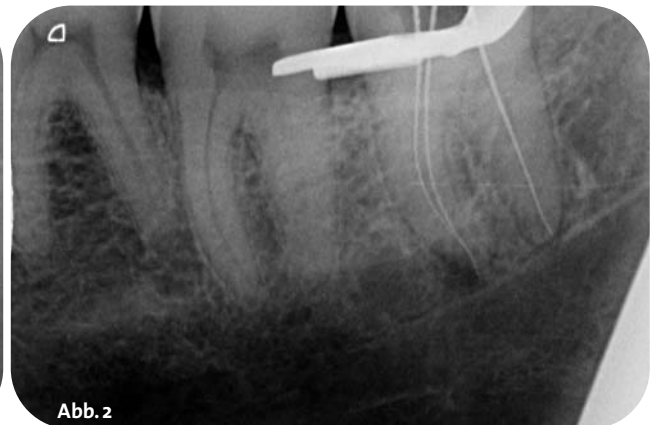


Abb. 2

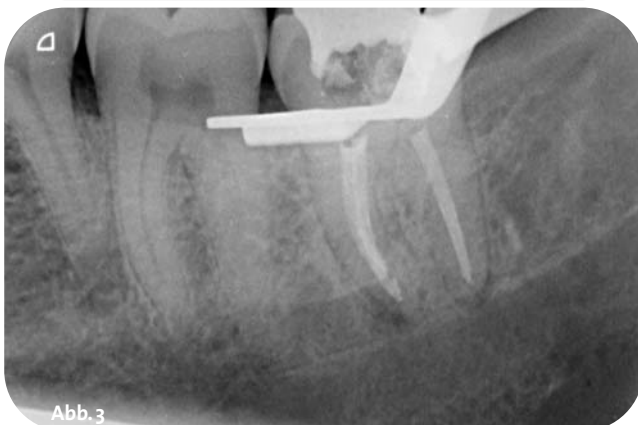

Abb. 3

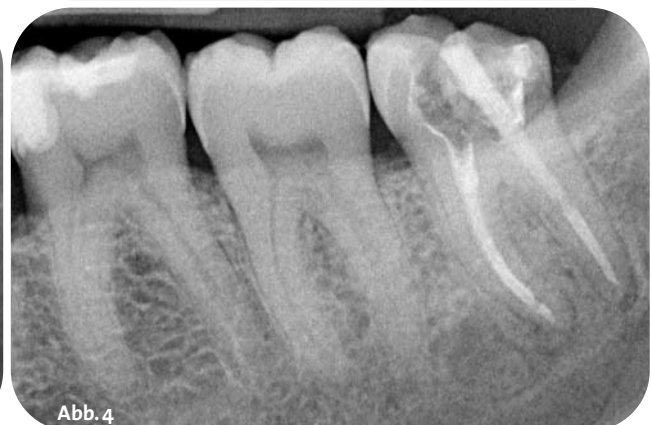

Abb. 4

Abb. 1: Ausgangsbefund Zahn 38 mit insuffizienter Wurzelfüllung. – **Abb. 2:** Röntgenmessaufnahme Zahn 38. – **Abb. 3:** Wurzelfüllung Zahn 38. – **Abb. 4:** Stiftkontrolle Zahn 38.

» Spezialisten-Newsletter Fachwissen auf den Punkt gebracht

genbild (Abb. 1) zeigte einen wurzelbehandelten Zahn mit einer apikalen Parodontitis, wobei beide Wurzeln nicht bis zum Apex obturiert waren und die Wurzelfüllungen nicht randständig dicht erschienen. Dem Patienten wurden als Behandlungsmöglichkeiten die Extraktion von 38 oder die endodontische Revision erläutert. Die Extraktion wurde als ungünstig erachtet, da Zahn 28 dann ohne Antagonisten verblieben wäre. Der Patient entschied sich für die Revisionsbehandlung.

Die Revisionsbehandlung wurde zwei Tage später begonnen. Nach lokaler Betäubung mittels Leitungsanästhesie mit Septanest 1 : 100.000 wurde zuerst die insuffiziente GIZ-Füllung entfernt und der Zahn vollständig exkaviert. Die dabei bereits dargestellten Kanaleingänge wurden mit Cavit (3M, Seefeld) abgedeckt, um diese nach erfolgtem Aufbau leichter wieder auffinden zu können. Im Anschluss wurde die Kavität nach Total-Etch- und Total-Bond-Technik mit Mirafit Core blue (Hager & Werken, Duisburg) im Sinne eines präendodontischen Aufbaus aufgebaut, um das Anlegen eines Kofferdams zu ermöglichen.

Nach Anlegen des Kofferdams (Hu-Friedy, USA) wurde der präendodontische Aufbau unter Sicht des Dentalmikroskops Leica M320 mit dem schnell rotierenden Diamantinstrument 830 (Komet, Lemgo) unter Wasserkühlung trepaniert und anschließend der Cavit-Verschluss der Kanaleingänge mittels des Rosenbohrers H1 SE (Komet, Lemgo) ebenfalls unter Wasserkühlung entfernt. Die Inspektion mit dem Dentalmikroskop zeigte, dass in der mesialen Wurzel nur der bukkale Kanal instrumentiert und obturiert wurde, während der linguale Kanal noch gar nicht dargestellt war. Zudem zeigten sich die Wurzelfüllungen im distalen und mesiobukkalen Kanal im koronalen einsehbaren Bereich als nicht wandständig dicht.

Zunächst wurde der mesiolinguale Kanal sonoabrasiv mittels Ultraschallspitzen und Ultraschallgenerator PX5 (Acteon, Mettmann) dargestellt. Anschließend erfolgte die Katheterisierung der Wurzelkanäle mit C-Pilot Feilen (VDW, München) in ISO 08 und 10 und die elektrische Längenmessung mit dem Endometrie-Modul des Endomotors GOLD (VDW, München). Die so gemessenen Arbeitslängen wurden anhand eines Zahnfilms überprüft (Abb. 2). Die alten Guttapercha-Füllungen wurden mit Revisionsfeilen unter regelmäßiger Spülung mit NaOCl 3 % entfernt. Die maschinelle Aufbereitung erfolgte nach Gleitpaderstellung mit intensiver Spülung mit NaOCl 3 % unter ständiger endometrischer Kontrolle der Arbeitslänge. Als Abschluss erfolgte die passiv ultraschallaktivierte Spülung mittels NaOCl 3 % und Zitronensäure 18 %. Als medikamentöse Einlage wurde AH Temp (DENTSPLY, Konstanz) in die Kanäle eingebracht. Der Verschluss erfolgte adhäsiv mit iBOND SE (Heraeus Kulzer, Hanau) und Mirafit Core A2.

Nach vier Wochen erfolgte bei kompletter Beschwerdefreiheit die Wurzelfüllung. Nach erneuter Isolierung unter Kofferdam und passiver ultraschallaktivierter Spülung mit NaOCl 3 % sowie Zitronensäure 18 % wurde die Wurzelfüllung in Continuous-Wave-Technik mittels BeeFill 2in1 (VDW, München) durchgeführt. Nach röntgenologischer Kontrolle (Abb. 3) wurde der Zahn erneut mit Mirafit Core A2 adhäsiv verschlossen.

Weitere vier Wochen später erfolgte der postendodontische Aufbau. Aufgrund des starken Destruktionsgrades des Zahnes mit fehlender distaler Randleiste und bukkaler Wand wurde ein adhäsiver Stiftaufbau geplant. Da der distale Kanal eines unteren Molaren ohnehin schon einen relativ großen Durchmesser aufweist und durch die maschinelle Aufbereitung zudem eine ausgeprägte Konizität zeigte, fiel die Wahl auf den DPC (Dentin-Post Coated) 090 (Komet, Lemgo). Die Stiftbettpräparation erfolgt mit dem zugehörigen Instrumentarium des ER-Systems von Komet. Die Wurzelfüllung wurde bis ca. 5 mm vor dem Apex mit dem Pilotbohrer 183LB entfernt. Die Erweiterung erfolgte mit dem zum gewählten Stift passenden Erweiterer 196. Im Anschluss erfolgte die mechanische Konditionierung der Kanalwand mittels des diamantierten Aufrauinstrumentes 196D. Nach Spülung des Kanals mit FOKALDRY (Ilege artis, Dettenhausen) und Trocknung erfolgte die Passprobe des Stiftes. Anschließend wurde der Stift mit FOKAL-



Jetzt
anmelden!



Anmeldeformular Spezialisten-Newsletter
www.zwp-online.info/de/newsletter

www.zwp-online.info

FINDEN STATT SUCHEN.

ZWP online

Fax 0341 48474-390

**Ja, ich möchte den Spezialisten-Newsletter
„Endodontie“ kostenlos anfordern!**

Name

E-Mail

Ich möchte zukünftig über Aktuelles von der OEMUS MEDIA AG informiert werden. Daher bin ich einverstanden, dass meine hier angegebenen Daten in einer von der OEMUS MEDIA AG verwalteten Datenbank gespeichert werden. Darüber hinaus bin ich damit einverstanden, dass die OEMUS MEDIA AG diese Daten zur individuellen Kunden- und Interessentenbetreuung und den Versand von E-Mail-Newslettern nutzt und mich zu diesen Zwecken per E-Mail oder Post kontaktieren kann.

Bestätigung

Ich bin damit einverstanden, dass die von mir angegebene E-Mail-Adresse von der OEMUS MEDIA AG genutzt wird, um mich für die aufgeführten Zwecke zu kontaktieren. Ein einmal gegebenes Einverständnis kann ich jederzeit bei der OEMUS MEDIA AG widerrufen – eine kurze Nachricht genügt.

Datum | Unterschrift

EJ 2/14

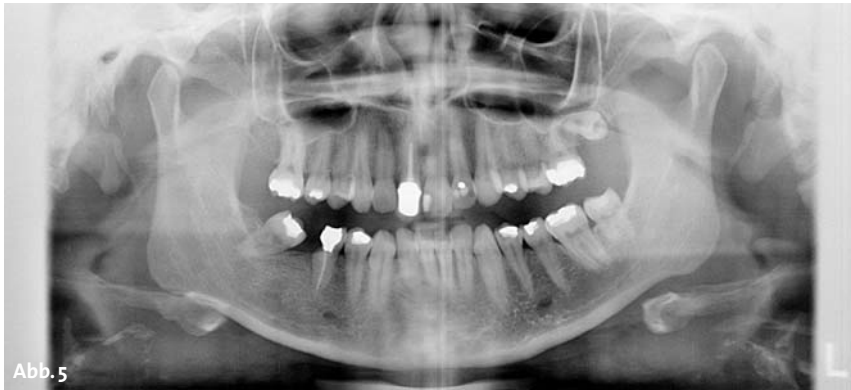

Abb. 5

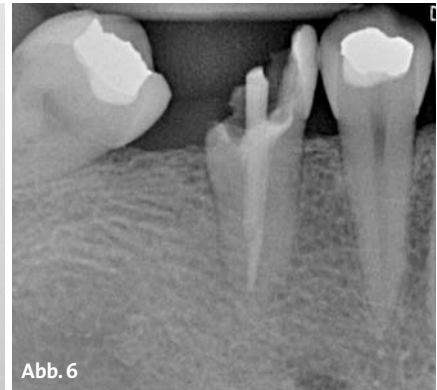


Abb. 6

DRY desinfiziert und mit dem dualhärtenden, selbstätzenden und selbstkonditionierenden Befestigungskomposit Maxcem (Kerr, USA) beschickt. Der Stift wurde nun unter leicht drehender Bewegung mit Druck in den Kanal eingebracht. Die Überschüsse wurden mit einem Schaumstoffpellet entfernt. Danach erfolgte die Lichthärtung der koronalen Anteile des Befestigungskomposits. Der Sitz des Stiftes wurde nun röntgenologisch überprüft (Abb. 4). Hier zeigt sich deutlich die gute Röntgenopazität des DPC. Im Anschluss wurde der überstehende Anteil des DPC unter Wasserkühlung mittels rotierenden Präparationsdiamanten 8830 (Komet, Lemgo) abgetrennt. Der adhäsive Aufbau erfolgte in Total-Etch-/Total-Bond-Technik mit Mirafit Core blue.

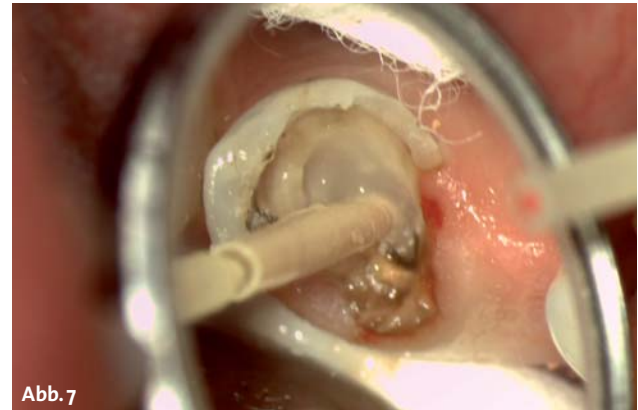

Abb. 7

Abb. 5: Ausgangsbefund mit zerstörtem, wurzelbehandeltem Zahn 45. – **Abb. 6:** Röntgenkontrollbild nach Stiftinsertion in Zahn 45. – **Abb. 7:** DPC in situ Zahn 45.

Patientenfall 2: Großer Zerstörungsgrad

Die 48 Jahre alte Patientin stellte sich bei uns mit Beschwerden an Zahn 45 vor. Der intraorale Befund zeigte ein konservierend prothetisch sanierungsbedürftiges Gebiss. Der Zahn 45 stellte sich mit einer mod-Amalgamfüllung mit vestibulär frakturiertem Höcker dar. Die Patientin hatte zum Untersuchungszeitpunkt keinerlei Schmerzen, die Sensibilitätsprobe verlief negativ. Nach Aussage der Patientin war vor ca. zwölf Jahren eine Wurzelbehandlung durchgeführt worden. Ein angefertigtes OPG (Abb. 5) bestätigte diese Angaben und zeigte an Zahn 45 eine Wurzelfüllung mit apikal unauffälligen Verhältnissen. Vonseiten der Patientin bestand der Wunsch, diesen Zahn trotz des großen Zerstörungsgrades zu erhalten. Aufgrund des Röntgenbefundes mit suffizienter Wurzelfüllung und des geringen kariösen Befalls schien sich nach adhäsivem Stiftaufbau noch genügend Zahnschubstanz zur Schaffung einer Ferrule von 1,5 mm zur Präparation einer Krone anzubieten. Die Wurzelfüllung zeigte sich röntgenologisch lege artis bei unauffälligen apikalen Verhältnissen so, dass trotz der unzureichenden Abdichtung von koronal auf eine Revisionsbehandlung verzichtet wurde. Da die Patientin beschwerdefrei war, wurde ein neuer Termin vereinbart.

Nach drei Wochen stellte sich die Patientin erneut zum adhäsiven Stiftaufbau von Zahn 45 vor. Die insuffiziente Amalgamfüllung wurde entfernt. Das kariöse Dentin wurde mit dem Hartmetallrosenbohrer

H 1 SE (Komet, Lemgo) exkaviert und der Kanaleingang mit der Wurzelfüllung dargestellt. Die Wurzelfüllung wurde bis ca. 4 mm vor dem Apex mit dem Pilotbohrer 183LB entfernt. Die Erweiterung des Wurzelkanals erfolgte analog dem gewählten DPC (DentinPost Coated) 90 mit dem Erweiterer 196. Anschließend wurde die Kanalwand mechanisch mikroretentiv mit dem Aufrauinstrument 196 konditioniert. Sowohl der DPC als auch der Kanal wurden mit FOKALDRY desinfiziert. Nach der Stifteingabe wurde der DPC mit selbstätzenden und selbstkonditionierenden Maxcem Elite beschickt und rotierend unter Druck in das Stiftbett eingebracht. Anschließend wurden die Überschüsse mit Schaumstoffpellets entfernt und der koronale Anteil wurde lichtgehärtet. Die röntgenologische Kontrolle (Abb. 6) zeigte aufgrund der guten Röntgensichtbarkeit den passgenauen Sitz des DPC. Im Anschluss erfolgte der adhäsive Aufbau in Total-Etch-/Total-Bond-Technik mit dem dualhärtenden Stumpfaufbaumaterial Mirafit Core A2. ■

■ KONTAKT

Karsten Troidner

ZAHNÄRZTEMG – Wickrath

Op de Fleet 7–9

41189 Mönchengladbach-Wickrath

Tel.: 02166 58888

info@zahnaerzteMG.de

www.zahnaerzteMG.de




Aktion
zum Kick-off:
**JETZT
KOSTENLOS
INSERIEREN**



Le_rstelle sucht
Auszubildenden



jetzt informieren



in Kooperation mit: **ZAHNLÜCKEN**
ALLE FREIEN STELLEN DER ZAHNHEILKUNDE

» **Neu: Jobbörse auf ZWP online**

Schnell und einfach – Mitarbeiter oder Traumjob unter www.zwp-online.info/jobsuche finden