

Die prothetisch orientierte 3-D-Implantatplanung

| Dr. med. Andrea Grandoch, Dr. Dr. Peter A. Ehl

Die Autoren besprechen in folgendem Artikel, nach einer ausführlichen Einleitung zu Material und Methode, exemplarisch den Einzelzahnersatz, die verkürzte Zahnreihe und die Versorgung des zahnlosen Kiefers sowohl mit fest- als auch mit herausnehmbarer Suprakonstruktion.

Implantologie begann vorwiegend als chirurgisches Fach, das Hauptproblem sah man lange nur darin, einen Fremdkörper im Kiefer dauerhaft verankern zu können. Zwar reichen erste Ansätze, prothetisch zu denken, bereits auf frühe Publikationen Brånemarks (Brånemark et al. 1985) zurück, doch geschah dies noch zur Vorbereitung zumindest bedingt abnehmbaren, funktionsorientierten Zahnersatzes. Dessen Urform allerdings erlebt mit heutigen Mitteln eine Renaissance in Form der All-on-four- oder All-on-six-Lösungen.

Die Ziele des heutigen implantatgetragenen Zahnersatzes sind neben der Funktion, Dauerhaftigkeit und Ästhetik, durch möglichst einfache, damit auch günstige und bedingt reversible Techniken zu erreichen und im Problemfall Schäden gering zu halten.

Das Erreichen eines Status quo ante ist heute leichter erreichbar; ob die Nutzen-Kosten-Relation vernünftig ist, kann nur für den Einzelfall eruiert werden.

Die Probleme implantatgetragenen Zahnersatzes lassen sich – wie folgt – zusammenfassen:

1. Prothetischer Themenkreis

- Funktionelle Komponenten
- Ästhetische Komponenten

2. Chirurgischer Themenkreis

- Anatomische Komponenten durch Knochenatrophie, begleitet von Weichteilatrophie

- Horizontaler Verlust von bukkal, Zentralisierung des Zahnbogens
- Vertikaler Verlust, größere intermaxilläre Distanz

Damit sind die Probleme der Wiederherstellung von Substanzverlusten verbunden.

Will man die Vorteile eines Vorgehens beschreiben, ist es zunächst nötig, die Ziele zu beschreiben, die erreicht werden sollen. Zwar gibt es viele Beschreibungen einzelner Autoren, doch keinen allgemein anerkannten Konsens über diese Ziele. Ohnehin wurden die Erwartungen an implantologische Lösungen durch die vielfachen Fortschritte ständig nach oben geschraubt. In Tabelle 1 sind diese Ziele zusammengefasst. Es wird dabei zwischen allgemeinen Erfolgskriterien unterschieden, die für alle Implantatlösungen gelten, und den Kriterien für spezielle Indikationen, die unterschiedlich gesehen werden können. Auch wenn man die Vorgabe aus den Implantatindikationen der wissenschaftlichen Gesellschaften, dass „die optimale Therapie des Zahnverlustes der Ersatz jedes einzelnen Zahnes durch ein Implantat ist“, und die heute vielzitierte Prämisse berücksichtigt, dass über jeder Rekonstruktion die Wiederherstellung des natürlichen Zustandes steht, so muss man doch feststellen, dass dies allenfalls für den gegebenenfalls auch multiplen Einzelzahnersatz gilt, aber eben nicht für alle Therapien.

Es spielen zu viele Parameter eine Rolle, als dass man dies verallgemeinernd über jede Therapie schreiben könnte. Einer physikalisch-numerischen Fassung des Problems steht insbesondere der hohe Grad an Individualität eines jeden einzelnen Befundes entgegen. Erschwerend kommt hinzu, dass es bis heute kaum allgemeingültige Empfehlungen der Methodologie gibt. Das verwundert nicht, da viele verschiedene Methoden, davon wiederum viele mit geringer Anwendungsbreite und kurzer Halbwertszeit, durchgeführt werden. Was dem einen Goldstandard ist, gilt dem anderen als veraltet und umgekehrt. Stellvertretend sei hier an den Versuch einer Systematisierung der Vorgehensweise bei Augmentationen erinnert (Ehl PA, 2003). Zur Vereinfachung soll hier die Klasseneinteilung der wissenschaftlichen Gesellschaften benutzt werden. Es werden exemplarisch der Einzelzahnersatz, die verkürzte Zahnreihe und die Versorgung des zahnlosen Kiefers sowohl mit fest- als auch mit herausnehmbarer Suprakonstruktion besprochen.

Material und Methode

Die bei uns zunächst zögerlich, mit einschränkenden Indikationen auf umfangreichere Fragestellungen und progrediente Krankheitsbilder eingeführte dentale Volumentomografie (DVT) im Jahre 2000 wurde zunehmend erweitert, bis sie etwa im Jahre 2008 bei fast allen implantologischen Eingriffen

Weniger Papier, mehr Gewinn

Karteikartenlos zum Erfolg

DAMPSOFT bietet Ihnen neben seinem Grundprogramm DS-WIN-PLUS ein optimales Tool, um Ihre Patientendaten digital zu verwalten. Während man bei der Übertragung von der Papierkartei ins EDV-System mit Umsatzverlusten von ca. 8% rechnet, profitieren Sie mit unserer Software von vielen Vorteilen:

- ▶ hohe Datengenauigkeit
- ▶ vereinfachte Arbeitsabläufe
- ▶ Zeitersparnis
- ▶ Platzgewinn

OPTI
der Zahnarztberater

Praxisführung mit Biss:

Ob karteikartenloses Arbeiten, Revisionsverwaltung, Qualitätsmanagement, Mitarbeiterverwaltung, Aufgabenmanagement, Wiedervorlagensystematik, Recall, SMS-Terminerinnerung oder leistungsgerechte Entlohnung - DAMPSOFT hat für diese und viele andere Herausforderungen die Lösung.

Gerne beraten wir Sie gemeinsam mit unserem Partner OPTI, wie Sie die Effizienz Ihrer Praxis steigern können.

Telefon (0 43 52) 91 71 16 · www.dampsoft.de

DAMPSOFT
Zahnarztsoftware

WORKFLOW

Implantologische 3-D-Planung (Standardverfahren)

Voruntersuchung

Abformung, Relation, Fotos, vorh. Röntgen, ggf. Röntgenübersicht

Labor

Modelle, Artikulator, Aufstellung, ggf. Basis

Einprobe

Set-up, Besprechung

3-D-Radiologie (DVT)

mit Set-up, ggf. Marker

Zahnarzt

Digitale Planung, Planungsanweisung an Verwaltung

Entscheidungsbesprechung

mit allen Planungsunterlagen, Kostenaufstellung(en), Aufklärungsbogen

WORKFLOW

Implantologische 3-D-Planung mit CAD/CAM

(für teilbezahlte Kiefer, bei keinen/geringen Metallartefakten)

Voruntersuchung

Oberflächenscan, Relation, Fotos, vorh. Röntgen, ggf. Röntgenübersicht

3-D-Radiologie (DVT)

Zahnarzt

Digitale Planung, Planungsanweisung an Verwaltung

Entscheidungsbesprechung

mit allen Planungsunterlagen, Kostenaufstellung(en), Aufklärungsbogen

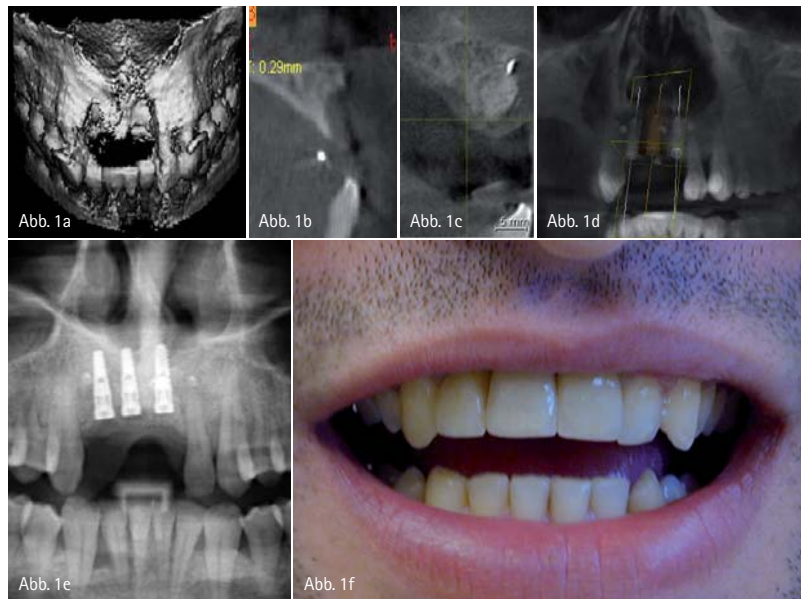


Abb. 1a: Massive Defekte der bukkalen Lamelle Regio 11 und 21. – Abb. 1b: Im Sagittalschnitt wird die Defektgröße deutlich. – Abb. 1c: Zustand nach horizontaler Auflagerungsplastik. – Abb. 1d: 3-D-Planung nach Augmentation. – Abb. 1e: Zustand nach Implantation. – Abb. 1f: Der prothetisch versorgte Patient.

Die Einführung der 3-D-Technologien wurde mit der Beschreibung des Rückwärtsplanens („Backward Planning“) klar, dass die Darstellung des gewünschten Therapieergebnisses vorgibt, wie man dieses Ziel erreichen kann – oder eben auch nicht (Kirsch et al. 2008). Auch hier begann der Einsatz der Methode mit umfangreichen Therapien, bis sich die Erkenntnis durchsetzte, dass bereits bei implantatgetragenen Einzelzahnersatz eine Planungsprothese („Set-up“) des Endergebnisses sinnvoll ist. Bereits jede dieser beiden Techniken – DVT und analoges Set-up – ist einzeln hilfreich und trägt in den Händen des erfahrenen Implantologen zu einer deutlichen Verbesserung des Therapieergebnisses bei. Entscheidend ist nun, und es entspricht immer mehr heutigem Standard, die beiden Techniken zu verknüpfen. Nach dem Irrweg der digital gesteuerten Navigation stehen heute mehrere Schablonentechniken zur Verfügung, basierend auf Planungssoftwares. Der sich zurzeit vollziehende Schritt vom realen Gipsmodell und Wachsaufstellung zum digitalen Modell und digitaler Rekonstruktion ist ein weiterer interessanter Ansatz, der sich allerdings in der Praxis erst noch bewähren muss. So stellt sich auch zuweilen die Frage, welche Merkmale aus dem schier unerschöpflichen digitalen Fundus eher eine Spie-

lerei und welche von Nutzen für die Behandlung des Patienten sind. Welches sind nun die Hauptmerkmale, die eine 3-D-basierte Planung auszeichnen? Durch die Erhebung dreidimensionaler Daten wird es erst möglich, präoperativ zu entscheiden, wie das gewünschte prothetische Ergebnis erreicht werden kann. Das Endergebnis vor Augen, kann die Entscheidung für die Notwendigkeit und Form einer Augmentation und bei zahnlosen Kiefern für oder wider herausnehmbaren bzw. festsitzenden Zahnersatz auf eine solide Basis gestützt werden. Fast immer liegen Knochendefekte vor, die in ihrem Ausmaß beurteilt werden müssen. Sie sind in den Defektklassen nach Fallschüssel und Atwood beschrieben und zeigen, dass in der Regel zuerst die horizontale Komponente schwindet und sukzessive die vertikale Höhe abnimmt. Für die prothetische Versorgung hat die horizontale Komponente vor allem in zwei Punkten Bedeutung: In der Front aus ästhetischen Gründen und im Seitenzahnbereich aus funktionellen Gründen, die Stellung des Zahnes im Zahnbogen betreffend. Die optimale Korrektur dieses Befundes ist die chirurgische Wiederherstellung des ursprünglichen Kiefervolumens. In allen anderen Fällen bleiben Maßnahmen der Implantatpositionierung (Winkelstellung), also auch eine vom Implan-

Tabelle 1a und 1b.

eingesetzt wurde. Unbestritten führt bereits die 3-D-Diagnostik zu Erkenntnissen, welche die Qualität der Behandlung steigern. 3-D-Planung bedeutet jedoch immer, neben dem anatomischen Substrat auch die prothetische Planung zu berücksichtigen, sei sie nun – wie noch immer vorzugsweise – auf dem Modell erstellt oder – wie jetzt möglich – digital. Schon vor der Einfüh-

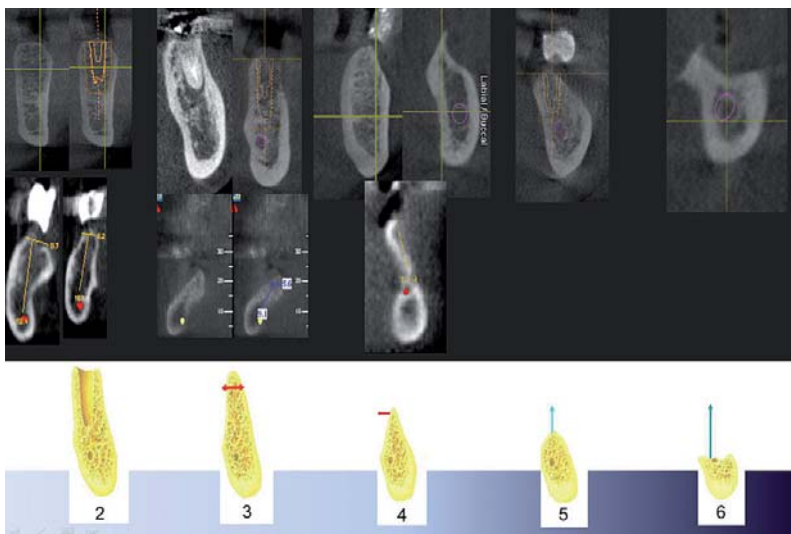


Abb. 2: Darstellung von anatomischen Varianten im seitlichen Unterkiefer, der Einteilung nach Atwood zugeordnet.

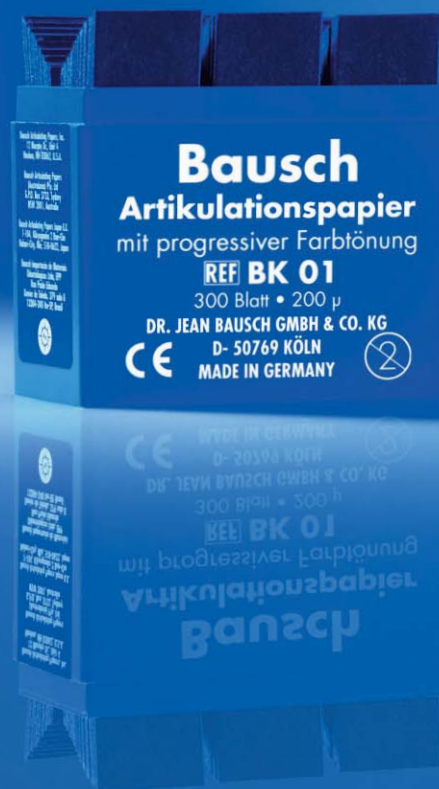teur zu berücksichtigende Leistung, und schließlich kaschierende Maßnahmen an der Suprakonstruktion, also vom Zahntechniker zu leisten. Letztere, z.B. bukkal überstehende Kronencervices oder Mukosaverblendungen, stehen immer im Widerspruch zu einer hygienischen Gestaltung der Suprakonstruktion. Ist eine Wiederherstellung der vertikalen Komponente (ab Fallschüssel 4 frontal, 2 lateral und Atwood 4) nötig, so bedeutet dies in den meisten Fällen ein aufwendigeres zweizeitiges Vorgehen. An dieser Stelle ist anzumerken, dass fast alle vorliegenden Atrophiemuster sich nur auf einen Kiefer beziehen und nicht die funktionelle Komponente eines weiter nach oral versetzten Zahnbogens berücksichtigen. Arutinov et al. (2012) setzen voraus, dass dies durch angulierte Implantate ausgeglichen werden muss. Alle genannten Entscheidungen können solide nur bei Informationen über sowohl die dreidimensionalen Anatomie als auch der gewünschten prothetischen Lösung getroffen werden. Kinsel et al. (2007) kommen zu dem Ergebnis, dass nur die Implantatlänge eine signifikante Vorhersage für Implantatverlust erlaubt. Die Leitfäden der Fachgesellschaften setzen sich kritisch sowohl mit kurzen als auch angulierten Implantaten auseinander. Bei angulierten Implantaten werden u.a. eine Knochenqualität über 3 und eine 3-D-Planung sowie schablonengeführte Implantation gefordert.

Die Modellplanung mit Herstellung einer Planungsprothese ist der entscheidende Faktor für das Endergebnis der implantologischen Therapie und damit auch für die Vorgehensweise. Hier entscheidet sich, welche Behandlungsschritte erforderlich sind und welches Ziel man anstrebt. Dies wird hier betont, da dieser Schritt in der täglichen Praxis häufig nicht die Wertigkeit erfährt, die ihm zusteht. Wichtig ist, dass dies durch den Zahnarzt erfolgt und bei aufwendigen Versorgungsggf. ein Termin mit dem Patienten vereinbart wird. Bei zweizeitigem Vorgehen kann es erforderlich sein, diesen Schritt nach der Augmentation zu wiederholen, ebenso wie eine zweite 3-D-Aufnahme (Tab. 1a).

Neben dem real existierenden Modell gibt es heute weitere Möglichkeiten der prothetischen Planung. Zwei digitale prothetische Planungsmöglichkeiten sollen hier angesprochen werden. Beide Verfahren bieten neben dem vorher beschriebenen klassischen Weg über eine Planungsprothese Lösungen mit größerer digitaler Unterstützung an. Dabei werden jeweils die Oberfläche der Weichteilsituation und der Nachbarzähne gescannt und auf die radiologischen 3-D-Daten übertragen. Dies kann über ein Modell oder auch intraoral geschehen. Mit dem prothetischen Planungsprogramm entsteht nun ein digitales Set-up. Zielsetzung dieser Verfahren ist die Verkürzung des Arbeitsablaufes.

Wir machen Occlusion sichtbar®.

Seit 60 Jahren.



Seit 1953 stellen wir Artikulations- und Occlusions-Prüfmittel her, mit dem Ziel, eine möglichst naturgetreue Darstellung der Occlusionsverhältnisse zu erreichen. Durch konsequente Weiterentwicklung und Innovation bieten wir ein umfassendes Sortiment von verschiedenen Artikulationspapieren und Occlusionsprüffolien in unterschiedlichen Stärken, Formen und Farben an. Die sichtbare Markierung, auch auf schwierig zu prüfenden Oberflächen wie Keramik oder Gold, hat für uns oberste Priorität.

Bausch

Dr. Jean Bausch GmbH & Co. KG
Oskar-Schindler-Str. 4 • D-50769 Köln
Telefon: 0221-70936-0
info@bauschdental.de • www.bauschdental.de

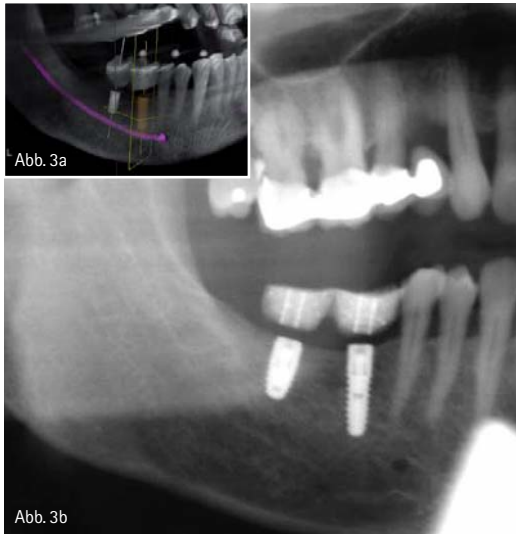


Abb. 3a: Planung im seitlichen Unterkiefer mit Set-up (SICAT). – Abb. 3b: Zustand nach Implantation mit Pilotbohrschablone in situ.

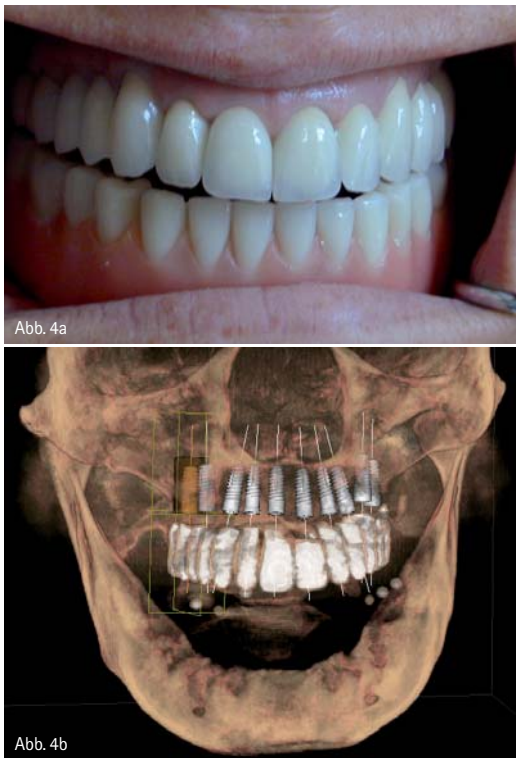


Abb. 4a: 3-D-Planung im zahnlosen Oberkiefer. – Abb. 4b: Prothetische Versorgung bei guten Voraussetzungen.

Die parallel angebotene digitale Planung der Kronen beim Modell-Verfahren ohne eine Planungsprothese, welches ohne Röntgenmarker auskommt, kann nur eine Annäherung an die tatsächliche Situation sein, fehlen doch die Informationen über die Schleimhautsituation und über die richtige Positionierung zum Antagonisten. Immerhin ist dieser Ansatz hilfreich, wenn keine anderen Informationen

zur Verfügung stehen. Immer dann, wenn weder eine Messschablone noch eine Zahnaufstellung vorlagen, bleibt letztlich nur dieses Verfahren, wenn man die Aufnahme nicht wiederholen will.

Von Interesse ist die Genauigkeit dieser Verfahren. Zahlen liegen für die Überlagerung des optischen Abdrucks mit den Röntgendaten beim intraoralen Verfahren vor. Die Differenz zwischen den DVT-Daten und dem Oberflächen-Scan liegen zwischen 0,03 (0,33) und 0,14 (0,18) mm (Ritter et al., 2012). Mithilfe der Kronen- und Brücken-Planungssoftware wird anschließend auf dieser Basis eine festsitzende prothetische Lösung geplant. Die Genauigkeit dieser Planung liegt im Rahmen der Auflösung der jeweils vorliegenden Daten. Zum Vergleich: Für analoge Abdruckverfahren wird eine Genauigkeit von 0,1 bis max. 0,2 mm gefordert (Luthardt RG, 2004) und der anzustrebende Spalt zwischen Krone und natürlichem Zahn bei 0,027 bis 0,101 mm (Limkangwalmongkol P. et al., 2007 und 2009). Die Genauigkeit der verschiedenen Verfahren liegt demnach in der gleichen Dimension. Der Vorteil dieses Vorgehens liegt darin, dass die labor-technische Herstellung einer Planungsaufstellung vermieden werden kann (Tab. 1b). Dieses Vorgehen ist auf kleinere Rekonstruktionsareale beschränkt.

Anwendung Einzelzahnersatz

An Wiederherstellungen mit einzelnen Implantaten werden die höchsten Ansprüche gestellt. Nach Möglichkeit soll ein Zustand wie vor dem Zahnverlust erreicht werden. Besonders hohe Anforderungen bestehen in der ästhetischen Zone. Entscheidend für das zu wählende Verfahren sind dabei vor allem die anatomischen Voraussetzungen. So wird man bei einer Sofortimplantation in eine vorgegebene Alveole weitgehend auf eine 3-D-Planung verzichten können. Bei allen Spätimplantationen ist eine Zahnaufstellung sinnvoll. Durch die Planung der Implantatneigung und Relation zu den Nachbarzähnen kann das Emergenzprofil und die Positionierung der Krone geplant und günstig beeinflusst werden. Eine schablonengeführte Implan-

tation ist bei Einzelzahnimplantaten insbesondere dann sinnvoll, wenn mehrere Einzelimplantate nebeneinander gesetzt werden sollen oder eine Gefährdung natürlicher Nachbarzähne bei geringen Platzverhältnissen besteht. Auch der Wunsch nach einem Imaging ist erfüllbar.

Die Visualisierung eines optimalen Ergebnisses gegenüber dem Patienten birgt jedoch die Gefahr, Erwartungen zu wecken, die nicht garantiert werden können. Abbildung 1 zeigt die zweizeitige Rekonstruktion eines horizontalen Defektes mit 3-D-Planung.

Anwendung verkürzte Zahnreihe

Bei der Rekonstruktion der verkürzten Zahnreihe steht die Funktion und hier die Abstützung der Gelenke im Vordergrund. Die Frage „Wie viele Zähne braucht der Mensch?“ ist von der Prothetik noch nicht abschließend beantwortet. In den letzten Jahren hat sich in der Implantologie die Tendenz entwickelt, bei größeren verbundenen Arbeiten distal Regio 05 mit Extensionsbrücken bis Regio 06 zu arbeiten. Der Alveolarkammabbau ist im seitlichen Kieferbereich in der Regel am weitesten fortgeschritten, fast immer horizontal von bukkal und häufig in der vertikalen Dimension. Ohne oder mit kleineren Augmentationsmaßnahmen bedeutet dies, dass längere prothetische Rekonstruktionen bei kurzen Implantaten nötig sind und dass diese weiter lingual stehen als im natürlichen Zahnbestand. Die Verwendung kurzer Implantate im Seitenzahnbereich unterliegt mehreren Einschränkungen (gute Knochenqualität, primäre Verblockung empfohlen, Vermeidung von Extensionsbrücken und Führungsflächen in der Lateralexkursion, nicht bei Parafunktion), sodass hier sorgfältig eine Grenze gezogen werden muss. Auch für die Angulierung gibt es Einschränkungen, die ab einer Grenze von $> 20^\circ$ gesehen werden. In den Leitfäden der Fachgesellschaften werden angulierte Implantate für die Freundversorgung abgelehnt. Soweit eine Ausrichtung an Antagonisten im natürlich vorgegebenen Zahnbogen erfolgt, wird dies zu keinen funktionellen Einbußen führen. Anders ist dies bei nicht im ursprünglichen Zahn-

für schmerzfreie Injektionen

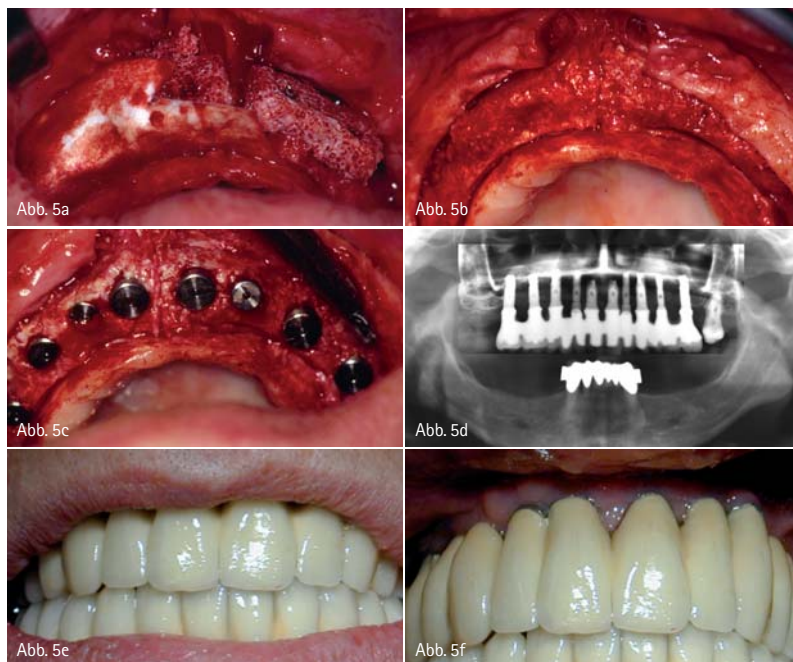


Abb. 5a: Intraoperativer Situs mit horizontaler und vertikaler Augmentation, links Knochenblock fixiert, rechts mit Membran bedeckt. – Abb. 5b: Reentry. – Abb. 5c: Zustand nach Implantation. – Abb. 5d: Röntgenkontrolle nach Eingliederung. – Abb. 5e: Prothetisches Ergebnis bei normaler Lippenhaltung. – Abb. 5f: Prothetisches Ergebnis bei hochgehaltener Lippe. Trotz Augmentation sind noch lange Kronen erforderlich.

bogen stehendem Ersatz (Implantate, Prothese) in beiden Kiefern. Hier klagen Patienten häufiger über spontanen Wangenbiss und Bolusretentionen. Es muss bei dieser Indikation also sehr sorgfältig abgewogen werden, ob man bei Kieferdefekten lieber den zunächst angenehmeren Weg über kurze und angulierte Implantate mit entsprechend langer Suprakonstruktion oder den Weg über eine restituierende Augmentation geht. Die 3-D-Planung liefert hier in der Planungsphase unverzichtbare Hinweise.

Abbildung 2 zeigt anhand der Zuordnung verschiedener typischer Defektkonstellationen die Problematik, die sehr unterschiedlichen Defekte zu rekonstruieren. In Abbildung 3 wird eine typische Rekonstruktion einer verkürzten Zahnreihe bei guten Voraussetzungen mit einer Bohrschablone dargestellt.

Anwendung zahnloser Kiefer

Bei der implantologischen Behandlung des zahnlosen Kiefers erhält die 3-D-Planung eine entscheidende Bedeutung bei der Wahl der unterschiedlichen Therapieformen. So muss entschieden werden, ob und ggf. welche augmentativen Maßnahmen erforderlich sind,

ob herausnehmbarer oder festsitzender Ersatz angestrebt wird. Bei Letzterem muss entschieden werden, ob ein umfangreicher Einzelzahnersatz möglich ist, kleine Brücken oder Gesamtbrücken für einen Kiefer, und ob eine größere intermaxilläre Distanz prothetisch gefüllt werden muss, sei es nun durch längere Zähne oder durch eine Mukosabasis. Die Zahl der Pfeilerzähne beim festsitzenden Zahnersatz reicht vom All-on-four-Konzept über die Empfehlungen der Konsensuskonferenz mit sechs Implantaten im Unterkiefer und acht im Oberkiefer bis hin zur Zahnfür-Zahn-Rekonstruktion bis in Regio 06. Die Vielzahl der Planungsinformationen und der therapeutischen Möglichkeiten erfordert hier einen besonders hohen Planungsaufwand, der allerdings wegen der erheblichen Folgen immer gerechtfertigt ist. Eine auf digitalen Abformungen basierte Planung ist dabei nicht sinnvoll, da auch die Wangen- und Lippenunterstützung durch die Suprakonstruktion von Bedeutung ist und diese nur am und mit dem Patienten gefunden werden kann. Hier werden auch die Vorteile der prothetischen Planung besonders deutlich. Selten findet man zahnlose Kiefer vor, die keine spezielle Vorgehensweise er-

NEU



CALAJECT™

hilft schmerzfrei zu injizieren. Das Geheimnis ist ein intelligentes und sanftes Verabreichen von Lokalanästhetika. Sogar palatinale Injektionen können so ausgeführt werden, dass der Patient sich wohl fühlt und keinen Schmerz spürt.

- Fördert eine vertrauensbildende Behandlung
- Drei Injektionseinstellungen für die Infiltrations-, Leitungs- und intraligamentäre Anästhesie.
- Kostengünstig in der Anwendung - keine Mehrkosten für zusätzliche Einweg-Verbrauchsmaterialien.

Kontakt

Vertrieb Deutschland:
Tel. +49 171 7717937 • kg@ronvig.com

RØNVIG Dental Mfg. A/S

Gl. Vejlevej 59 • DK-8721 Daugaard • Tel.: +45 70 23 34 11
Fax: +45 76 74 07 98 • email: export@ronvig.com

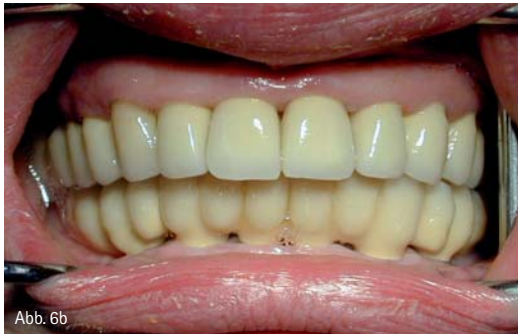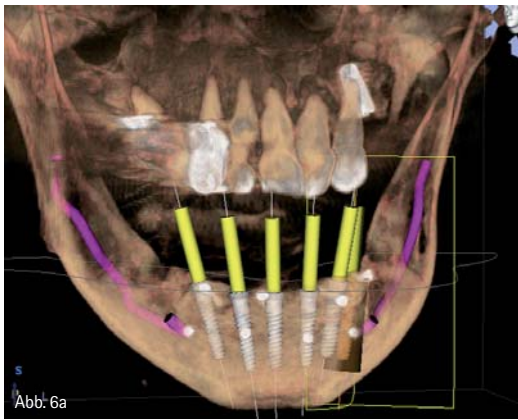


Abb. 6a: Ausschnitt aus der Planung. – Abb. 6b: Zustand vier Jahre nach Eingliederung.

fordern. Ein Beispiel ist in Abbildung 4 gezeigt. Häufig muss massiv augmentiert werden, wie dies beim Patienten in Abbildung 5 geschehen ist. Die Frage, wie lang die Zähne letztlich werden dürfen, muss mit dem Patienten vor Behandlungsbeginn geklärt werden und hängt sehr von der Exposition der Zähne durch die Lippenhaltung ab (Abb. 5f). Im Unterkiefer wird meist nur interforaminal implantiert, nicht zuletzt, weil umfangreiche Augmentationen im Unterkieferseitenzahnbereich immer noch problematisch sind. Abbildung 6 zeigt eine Patientin mit sechs Implantaten und einer Extensionsbrücke. Die interimplantären Bereiche sind hygienisch erreichbar. Auch für einfach erscheinende Implantationen im zahnlosen Kiefer für herausnehmbaren Zahnersatz ist eine 3-D-Planung mit Planungsprothese sinnvoll, nicht nur um die funktionelle Wiederherstellung und die Weichteilunterstützung zu prüfen, sondern auch um mit dem Zahntechniker die Position der Implantate so zu wählen, dass die

für Halteelemente nötige Box richtig positioniert werden kann. Abbildung 7 zeigt das Beispiel einer Positionierung der mesialen Implantate, die wegen der bissbedingten Zahnstellung eine weiter linguale Stellung erforderte, als dies nur bei Betrachtung des Unterkiefers erfolgte.

Diskussion

Die Vorteile (Tab. 2) lassen sich unter dem Begriff einer größeren Informationsmenge und -qualität subsummieren. 3-D-Diagnostik erlaubt, zuverlässige Informationen über den Zustand des Alveolarfortsatzes zu erhalten. Mit der zusätzlichen Planungsaufstellung erhält man Informationen über die Wiederherstellung von Funktion und Ästhetik. Die Zusammenführung beider Informationsquellen führt zu einer optimalen Behandlungsvorbereitung. Zwar können durch einen erfahrenen Operateur und bei entsprechender Flexibilität des Patienten Überraschungen auch ausgeglichen werden, man überlässt jedoch das intraoperative Vorgehen auch spontanen Entscheidungen. Die Planung mit Wissen der 3-D-Daten erlaubt eine Planung mit überlegtem Vorgehen und Bereithaltung des spezifisch notwendigen Instrumentars und Ersatzmaterials.

Aus Sicht der Patienten dürfte insbesondere die Nachvollziehbarkeit des Ausgangsbefundes und der Behandlung und die damit verbundene Sicherheit im Vordergrund einer positiven Bewertung stehen.

Als Nachteil kann man den erhöhten Anfangsaufwand sehen und die Investitionen. Dieser relativiert sich mit zunehmender Anwendung durch zielgerichteteres und schnelleres Arbeiten, damit auch weniger Nacharbeiten. Eine Implantation stellt immer eine rechtfertigende Indikation für eine dreidimensionale radiologische Darstellung

Insgesamt höherer Qualitätsstandard durch:

- Risikoerkennung
- Planungssicherheit
- Herstellung physiologienaher Strukturen
- Zielgerichtetes, schnelles Arbeiten
- Compliance
- Kostentransparenz

Tab. 2

- Hohe Logistikanforderungen
- Team Approach
- Kosten
- Strahlendosis

Tab. 3

Tab. 2 und 3: Vor- und Nachteile prothetisch orientierter 3-D-Planung.

dar. Die Einführung dieser neuen Techniken erfordert größere Logistikanforderungen als bei üblichen zahnärztlichen Vorgehensweisen, mit einer umfangreicheren Einbeziehung des gesamten, am Behandlungserfolg beteiligten Teams.

Bei aller Sicherheit darf man jedoch nicht vergessen, dass immer ein Operationsrisiko bleibt. Ein zu starkes Verlassen auf Methodiken kann auch zu Nachlässigkeiten führen. Auch eine 3-D-Planung kann letztlich fehlerbehaftet sein und diese Fehler können dann erschwerend auf die Behandlung einwirken. Dafür ist es zunächst wichtig, alle Schritte der Planung und Fehlerquellen zu kennen. Man bleibt also nicht der Aufgabe entbunden, auch während der Behandlung kritisch zu bleiben, um nötigenfalls von falschen Weichenstellungen wieder abzugehen. Die Vorteile der 3-D-Planung sind jedoch so überwiegend, dass man nicht mehr auf sie verzichten möchte.

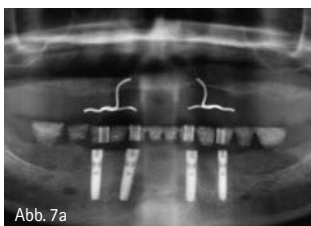


Abb. 7a

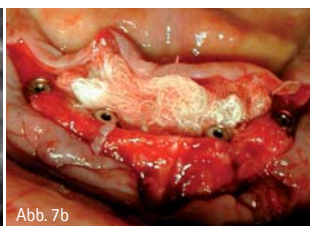


Abb. 7b

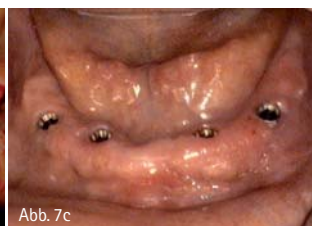

Abb. 7c

Abb. 7a: Röntgenkontrolle nach Implantation mit schleimhautgetragener Bohrschablone in situ. – Abb. 7b: Operationssitus. Man beachte den Lingualstand der mittleren Implantate. – Abb. 7c: Zustand nach Freilegung.



Dr. Dr. Peter A. Ehrl
Infos zum Autor

kontakt.

Dr. Dr. Peter A. Ehrl

Zahnärzte am Spreebogen

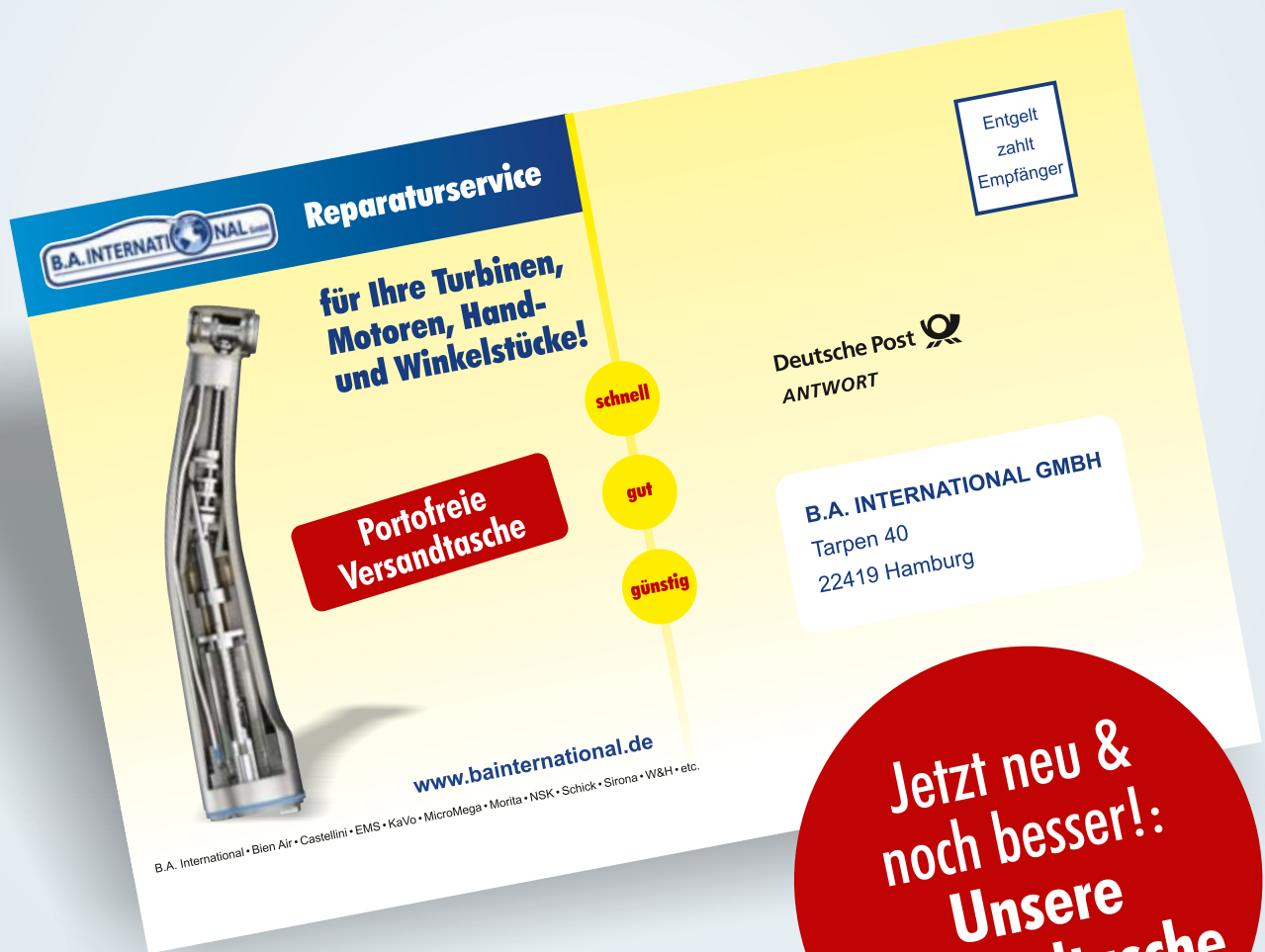Holsteiner Ufer 34

10557 Berlin

Tel.: 030 39902220

E-Mail: peter.ehrl@andepend.com

www.denthouse.com



**Jetzt neu & noch besser!:
Unsere
Versandtasche**

schnell

gut

günstig

- **Optimierte Versandzeiten**
- **Erweiterte Herstellerliste**
- **Portofreie Einsendung**

Warten Sie nicht länger - Überzeugen Sie sich selbst von unserem Service!

Jetzt 20% Reparaturfixkosten* sparen!
Einfach diesen Coupon der Versandtasche beilegen.

* Die 20% beziehen sich nur auf die Reparaturfixkosten (Arbeitszeit). Gilt nur bei Beilage in der Versandtasche bei Einsendung einer Reparatur. Irrtümer vorbehalten. Aktion gültig bis 31.07.2013.

