

Dental Campus: Weltweites Netzwerk von Experten in der Implantologie

DC Dental Campus

Dental Campus ist die führende Plattform für den Austausch von Fachwissen in der Zahnmedizin. Treten Sie dem internationalen Netzwerk von Implantologie-Spezialisten bei und diskutieren Sie mit Kollegen und Experten aus der ganzen Welt. Vergrössern Sie laufend Ihr Behandlungs-Know-how mit den Fortbildungsmodulen und der klinischen Fallbibliothek.

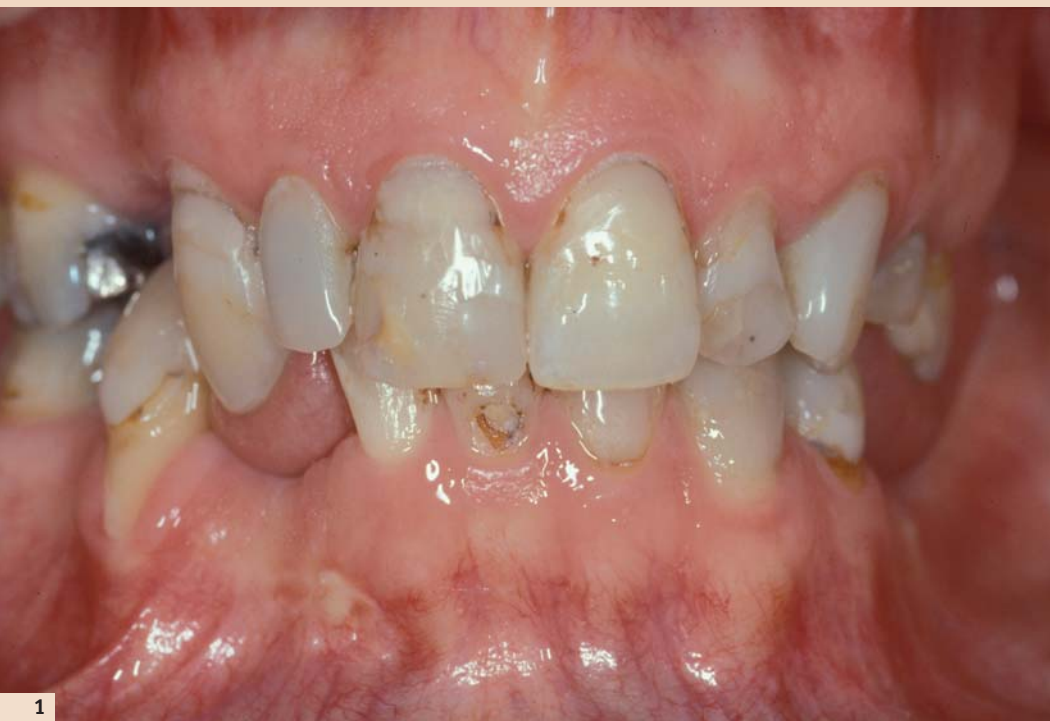Dental Campus zeichnet sich durch einen strukturierten Aufbau, den hohen praktischen Bezug und grosse Interaktivität aus. Die

Lerninhalte sind systemunabhängig und können individuell zusammengestellt werden. Für die Bearbeitung eines Falles oder eines Lernmoduls erhalten Sie jeweils zwei CME-Punkte. Verantwortlich für Qualität und Inhalt der Plattform ist das Implant Campus Board, dem international anerkannte Experten angehören.

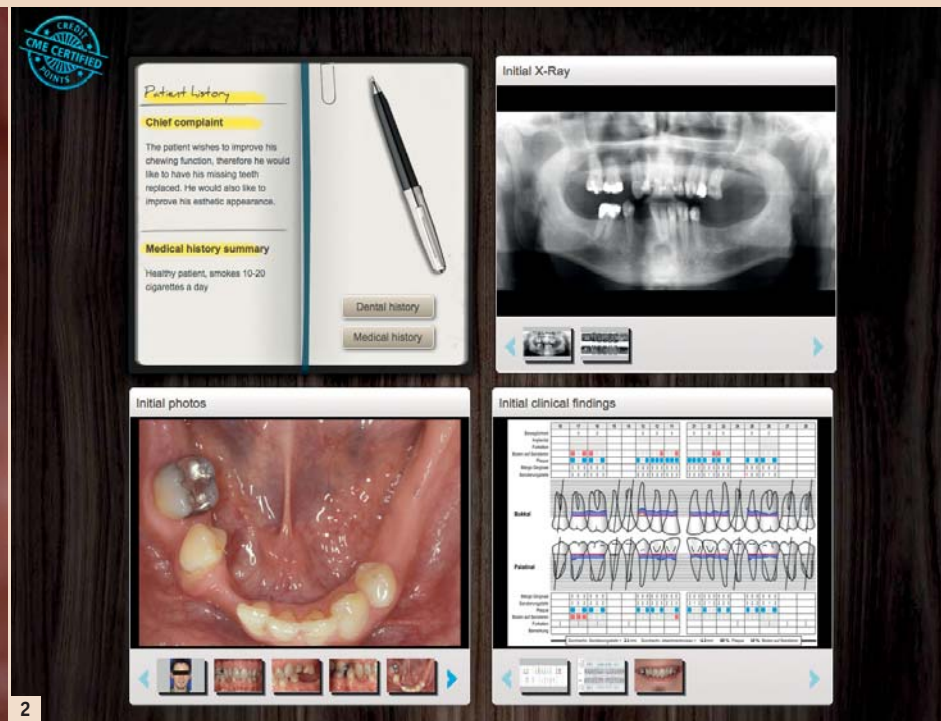
Schliessen auch Sie sich dem weltweiten Dental-Campus-Netzwerk an unter der Adresse: www.dental-campus.com

Umfassende prothetische Versorgung bei einem teilbezahnten Raucher

Karies, Gingivitis, endo- und orthodontische Probleme: Im vierten Fall der Dental-Campus-Serie stellt Karin Wolleb, Zürich, eine komplexe Sanierung bei einem rauchenden Patienten vor.



1



2

Abb. 1: Klinische Ausgangssituation: Ein komplexer Fall mit multiplen Problemen. – Abb. 2: Bildschirmfoto des Anfangsbefundes. Die Falldarstellung simuliert die Situation auf dem Schreibtisch des Behandlers.

„Wo soll ich da nur anfangen?“ So könnte der erste Gedanke eines Berufsanfängers beim Blick auf den komplexen Fall lauten, den wir Ihnen in diesem Artikel vorstellen. Auch für einen erfahrenen Zahnarzt liegt die „optimale“ Lösung nicht auf der Hand, denn sehen Sie sich **Abbildung 1** an. Dieser Patient möchte seine Kaufunktion und sein ästhetisches Erscheinungsbild verbessern, hat seiner oralen Gesundheit in der Vergangenheit jedoch offensichtlich wenig Beachtung geschenkt.

Was würden Sie ihm vorschlagen, wenn er auf Ihrem Behandlungsstuhl sitzen würde? Wie würden Sie den Patienten zur Mitarbeit motivieren und wie würden Sie vorgehen, um die Compliance einschätzen zu können? Als Zahnärzte müssen wir Patienten auch bei einer komplexen Ausgangslage angemessen versorgen können und dürfen dabei nicht vergessen, dass unser

Empfinden nicht immer mit den Wünschen des Patienten übereinstimmt. Interdisziplinäres klinisches Wissen und gute Patientenführung sind gefragt, denn die Wahl der richtigen Therapie ist hier eine echte Herausforderung.

Dieses Wissen können Sie auf der neuen E-Learning-Plattform Dental Campus erwerben. Neben Online-Vorträgen internationaler Experten enthält Dental Campus zahlreiche, gleichartig strukturierte Fallbeispiele und die Möglichkeit, mit dem Behandler oder weiteren Kollegen in Kontakt zu treten. Vom Anfangsbefund bis zur Erhaltungstherapie können Sie die Behandlungen Schritt für Schritt und sehr detailliert nachvollziehen. Im Diskussionsforum können Sie alle Ihre Fragen loswerden und eigene Erfahrungen mit Kollegen austauschen – so wie Sie es von einem Campus aus Studienzeiten gewohnt sind.

Im Folgenden stellen wir Ihnen den Fall auszugsweise vor. Die komplette Falldokumentation finden Sie in unserer Dental Campus Fallbibliothek unter: www.dental-campus.com/cases/multiple-missing-teeth-and-caries.

Befundaufnahme

Das Restgebiss des relativ jungen Patienten ist insuffizient konservativ versorgt (**Abb. 1 und 2**): Im Oberkiefer fehlen 15, 14, 24 und 27, im Unterkiefer sind 47, 45, 43, 42 sowie 35 bis 37 nicht mehr vorhanden. 17, 16, 25, 26, 44 und 46 sind bereits aufgewandert, teilweise sind die Zähne gekippt. Die Wurzelfüllung von 26 ist insuffizient. Diverse Zähne zeigen radiologisch Aufhellungen, klinisch sind grossflächige Gingivarezessionen zu erkennen. Der Patient gibt an, täglich 10 bis 20 Zigaretten zu rauchen, die Füllungsänderungen sind dunkel verfärbt.

Was würden Sie dem Patienten vorschlagen? Teilprothesen oder eine festsitzende Versorgung mit einem aufwendig kombinierten orthodontisch-parodontologisch-prothetisch-chirurgischen Behandlungskonzept? Wie beurteilen Sie Zahn 44? Kann mesial implantiert werden, ohne die nach mesial gekippte Wurzel zu gefährden? Genügt ein Implantat, um die beiden fehlenden Zähne zu ersetzen, oder wäre dies ein zu grosser Kompromiss? Wie verfahren Sie mit den weiteren Zahnlücken? Versuchen Sie, im Unterkiefer die Mittellinie einzustellen? Zahn 41 ist bereits nach distal gekippt, intraoral finden Sie jedoch keine Möglichkeit zur Verankerung, um die Front richtig einzuordnen. Das Zahnfleisch ist entzündet und der Knochen resorbiert, sodass auch Implantate eine umfassende Vorbehandlung erfordern würden. Kann der Patient

motiviert werden, mit dem Rauchen aufzuhören? Wird er sich in Zukunft mehr um seine orale Gesundheit bemühen?

Sehen Sie sich die Befunde dieses komplexen Falles online im Detail an. Definieren Sie selbst anhand einfacher „Klicks“ die Prognose für jeden Zahn und erstellen Sie Ihre eigene Fallplanung mithilfe des digitalen Zahnschemas. Vergleichen Sie dann Ihre Planung mit den Planungen anderer Nutzer sowie der tatsächlich gewählten Therapieoption und diskutieren Sie darüber im Forum.

Therapie des Behandlers

Behandler und Patient entscheiden sich für eine aufwendige Behandlungsstrategie, die dem Behandler einiges an Können und dem Patienten viel Geduld und langfristige Mitarbeit abverlangt.

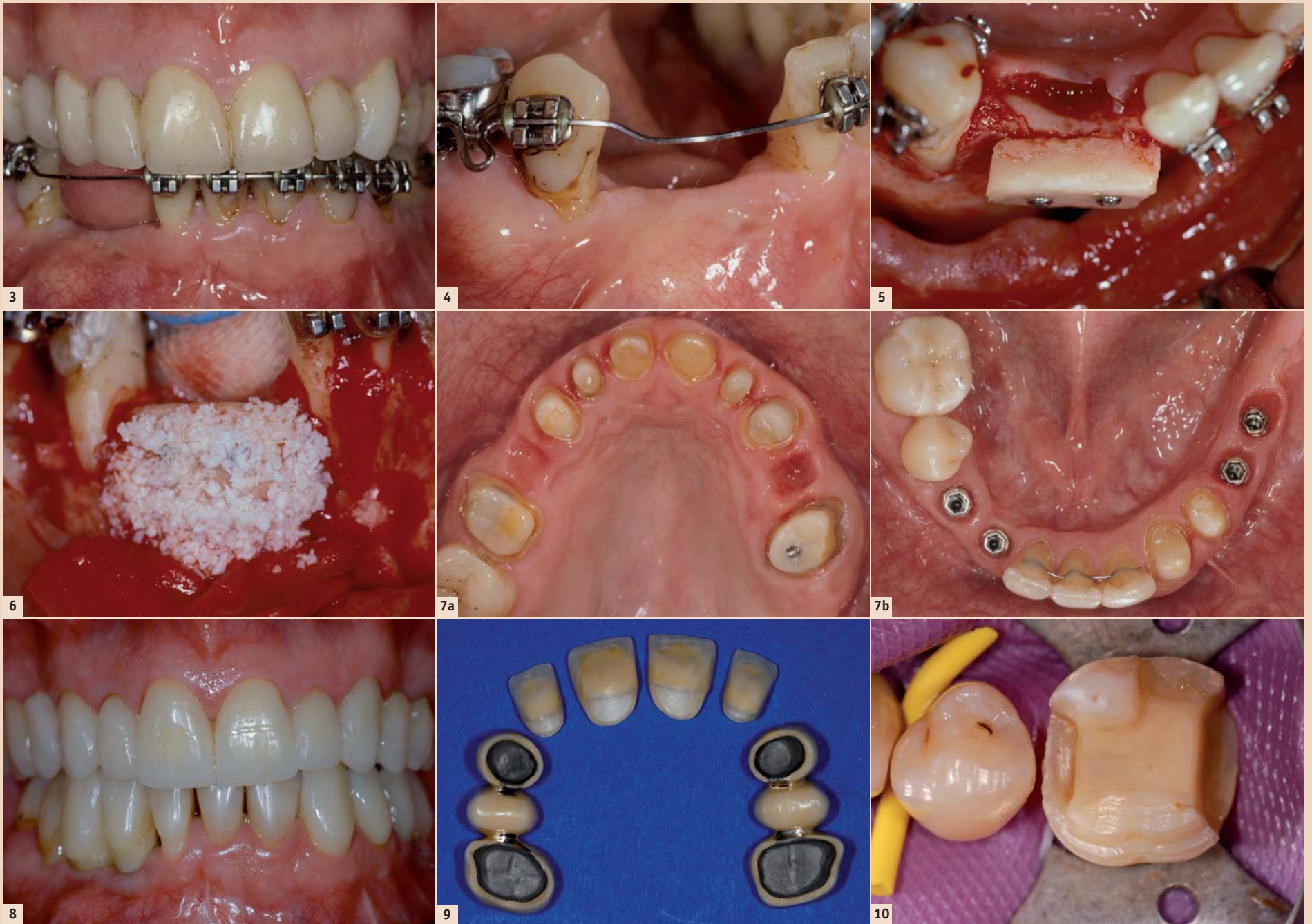


Abb. 3: Orthodontische Distalisation von Zahn 44. – Abb. 4: Bei der Reevaluation ist die Lücke ausreichend gross für die Insertion von zwei Implantaten. – Abb. 5: Knochenblock in situ. Anschliessend werden die Ecken abgerundet. – Abb. 6: Der Knochenblock wird mit einem Knochenersatzmaterial bedeckt. – Abb. 7 a und b: Situation vor der finalen Abdrucknahme. – Abb. 8: Einprobe des Wax-up. – Abb. 9: Oberkiefer: Keramik-Einzelkronen und Metall-Keramik-Restaurationen. – Abb. 10: Präparation von 46 für ein Presskeramik-Overlay.

a) Hygienephase

Der Patient hört mit dem Rauchen auf und durchläuft erfolgreich eine Hygienephase mit professioneller Zahnreinigung und individuellen Hygieneinstruktionen. Zahn 25 ist nicht erhaltungswürdig und wird extrahiert. Um das Kammvolumen zu erhalten, wird die Alveole im Rahmen einer „Ridge Preservation“ mit einem langsam resorbierenden Knochenersatzmaterial gefüllt. Um genügend Platz

für zwei Implantate zu schaffen, wird Zahn 44 orthodontisch distalisiert (Abb. 3 und 4). 17, 16 und 25 erhalten neue Kompositfüllungen, 12 und 26 werden endodontisch behandelt.

b) Chirurgische Phase

In Regio 43 und 44 erfolgt eine Kammaugmentation mit einem autologen Knochenblock aus dem Kinn (Abb. 5 und 6). Sechs Monate später werden in Regio 43 und 44 Implantate

insetiert (Abb. 7), sowie in Regio 35 und 36. Die Implantate werden zunächst mit temporären Kronen versorgt, um die Okklusion zu testen und das Weichgewebe zu konditionieren.

c) Prothetische Versorgung

Der Behandler verwendet Keramik-kronen für 12, 11, 21, 22 sowie 33 und 34 (Abb. 8 und 9). 16-x-13 und 23-x-26 sind Metallkeramik-Restaurationen. Die Implantate werden in Regio 35

und 44 mit Titan-Abutments und in Regio 36 und 43 im Rahmen einer klinischen Studie mit Zirkonoxid-Abutments versorgt (Abb. 8 und 9). Zahn 46 erhält ein Presskeramik-Overlay (Abb. 10).

Behandlungsergebnis – was denken Sie?

Der Patient ist mit der Funktion und Ästhetik der Versorgung ausserordentlich zufrieden. Da er sich die Finanzierung der Therapie hart erarbeiten musste, ist er hoch motiviert, mit guter Mundhygiene zum langfristigen Erfolg der Behandlung beizutragen. Er wird in ein strenges Recall-System mit professioneller Dentalhygiene und Kontrolluntersuchungen alle sechs Monate eingebunden. In der Unterkieferfront wird ein Retainer geklebt, um das Ergebnis zu halten. Die klinische Situation bleibt dank der guten Compliance des Patienten auch nach sechs Jahren noch stabil (Abb. 11).

Wie bewerten Sie die Therapiewahl und das ästhetische Ergebnis des hier vorgestellten Falles? Wie beurteilen Sie die Position der gesetzten Implantate? Hätten Sie sich genauso entschieden? Registrieren Sie sich als Nutzer und bearbeiten Sie den Fall. Zahlreiche Hintergrundinformationen sowie die detaillierte Darstellung der einzelnen Behandlungsschritte ermöglichen Ihnen, die Therapieplanung und -umsetzung nachzuvollziehen und so einen hohen praktischen Nutzen für Ihre eigene Praxis zu erzielen. Diskutieren Sie die

Behandlung mit Kollegen aus der ganzen Welt und erhalten Sie zwei CME-Punkte für die Bearbeitung des Falles. [DTI](#)

Behandelnder Zahnarzt:
Priv.-Doz. Dr. Ronald Jung (Universität Zürich)

Zahntechniker:
ZTM Walter Gebhard (Labor Zürich)

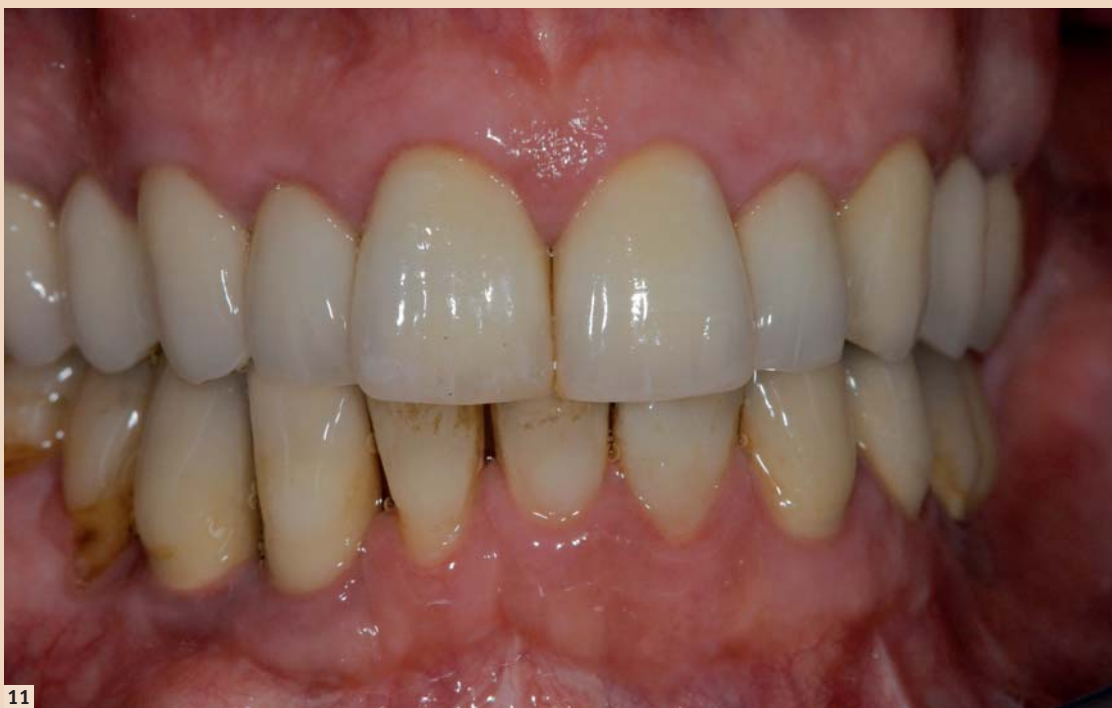

Abb. 11: Klinisch stabile Verhältnisse nach 6 Jahren.

Kontakt
Infos zum Autor

Dr. med. dent. Karin Wolleb Torrisi
Oberärztin
Klinik für Kronen- u. Brückenprothetik, Teilprothetik und zahnärztliche Materialkunde
Zentrum für Zahn-, Mund- u. Kieferheilkunde
Universität Zürich
Plattenstr. 11
8032 Zürich, Schweiz

Dental Campus
Englischtalstr. 32
8032 Zürich, Schweiz
Tel.: + 41 44 5156010
Fax: + 41 44 5156011
info@dental-campus.com
www.dental-campus.com

Welcome to Dental Campus

World-Class Online Education in Implant Dentistry



Plan a case for free:
www.dental-campus.com/DT

Learn with global experts Whenever & wherever you are!

Clinical Case Library
 Interactive case planning

Dental campus sets new standards in e-learning for implant dentistry. Experience peer-reviewed presentations, world-renowned speakers and interactive case studies on a whole new level.

Online Lectures
 Learn with global experts

The didactic quality and professional know-how of our structured training is comprehensive and guaranteed by an international panel of experts.

Forums & Groups
 Discuss and exchange

www.dental-campus.com

Members of the Dental Campus Board.



Prof. Mauricio Araujo, Brazil



Dr. Lyndon Cooper, USA



Prof. Christoph Hämmerle, Switzerland (President)



PD Dr. Ronald Jung, Switzerland



Dr. Franck Renouard, France



Prof. Mariano Sanz, Spain

Publishing Partner:



Founding Partners:

