

Navigierte minimalinvasive Implantationen für den zahnlosen Kiefer

Interoperative Sofortversorgung mit provisorischen Brücken

Viele Patienten möchten aus nachvollziehbaren Gründen keine herausnehmbare, rein schleimhautgetragene Versorgung, wenn der Verlust der letzten eigenen Zähne bevorsteht. Dem Patientenanspruch, zu keinem Zeitpunkt ohne „feste Zähne“ zu sein, kann die konventionelle Implantation nicht Rechnung tragen. Ziel ist es, in diesen Fällen sicher und schnell zu einer festsitzenden und implantatretinierten Restauration zu kommen. Deshalb treten immer häufiger Versorgungskonzepte in den Fokus, bei denen der Patient sofort begrenzt belastbaren Zahnersatz, provisorisch oder definitiv, erhält, und das innerhalb einer wesentlich kürzeren Gesamtbehandlungszeit gegenüber der konventionellen Implantatversorgung.

Dr. med. dent. Christoph Blum, ZTM Jürgen Sieger

■ Die Entwicklung einfacherer Behandlungsprotokolle mit kürzeren Einheilzeiten eröffnet neue Wege und Möglichkeiten zu Implantatversorgungen mit dem Ziel der Sofortbelastung nach der Implantatinsertion. Eine zwingende Forderung bei Behandlungskonzepten mit Sofortbelastung bzw. Sofortfunktion ist die provisorische oder definitive Versorgung innerhalb von 48 Stunden.¹⁻³ Diverse Veröffentlichungen belegen Verfahren und Vorgehensweisen zur Implantatinsertion mit Sofortbelastung, bei denen das Tragen eines fixierten Zahnersatzes während der Osseointegration ohne negative Auswirkung auf den Langzeiterfolg bleibt.^{4,5}

Wurzelrest in Regio 45 fixierten die klammerretinierte Ober- und Unterkieferprothese als Interimsersatz. Die Zähne wirkten plump, zu rund und harmonisierten nicht mit der Gesichtsästhetik (Abb.1). Verstärkt wurde der Behandlungsbedarf neben der unbefriedigenden Zahnästhetik durch einen funktionell ungenügenden Zustand. Durch die lange Tragedauer der vorhandenen Versorgung hatte die Patientin jedoch völlig das Gefühl für ihre natürliche Zahndimension und einer entsprechenden Rot-Weiß-Ästhetik verloren. Ihre Wünsche für die neue Versorgung waren eine helle Zahnfarbe und eine regelmäßige Zahnstellung. Es sollten keinesfalls Unregelmäßigkeiten bei der Zahnstellung „eingebaut“ werden, um vermeintlich mehr Natürlichkeit zu erzeugen.

Fallbericht

Die Patientin, 57 Jahre alt, stellt sich in der Praxis mit dem Wunsch nach festsitzendem Zahnersatz vor. Ein überkronter Frontzahn (13), ein kariöser Prämolare (43) und ein

Diagnostik und Therapieplanung

In einer eingehenden Anamnese und einer ersten Untersuchung anhand einer DVT-Aufnahme wurden die noch vorhandenen Zähne 13 und 43 sowie auch der

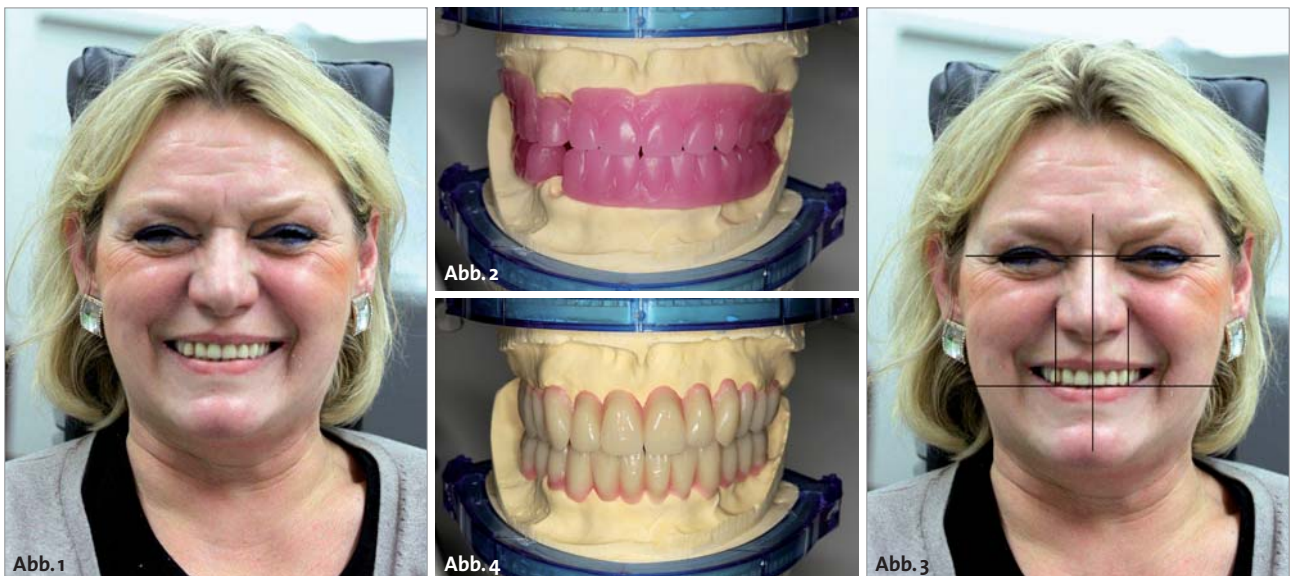
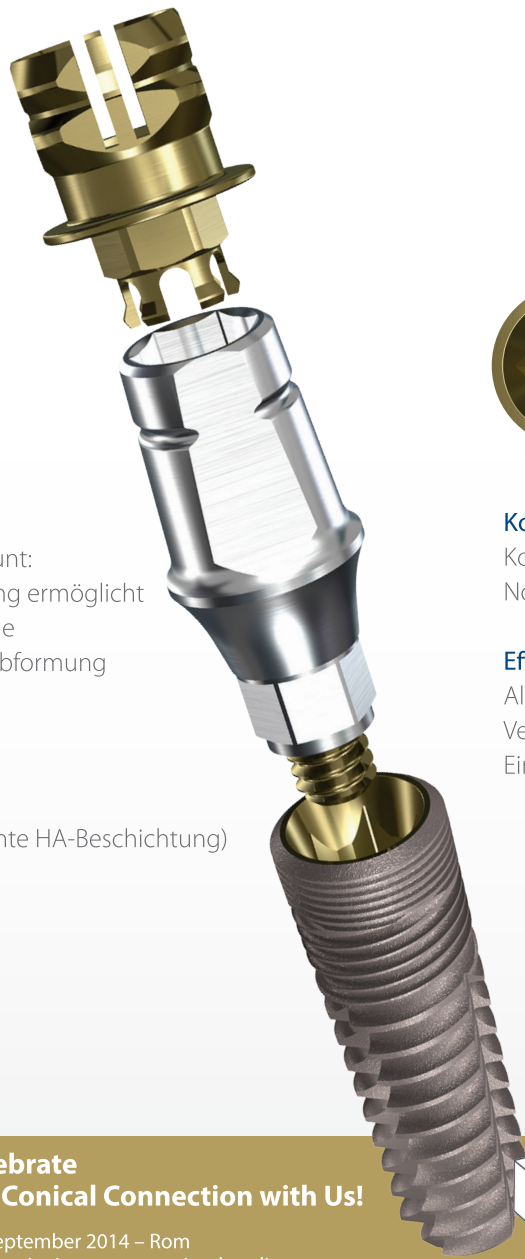
Abb. 1: Erscheinungsbild und Zahnästhetik der Patienten bei der Erstvorstellung in der Praxis. – **Abb. 2:** Wachsduplikate der alten Versorgung. – **Abb. 3:** Orientierung für die Gesamtästhetik durch Ästhetikanalyse. – **Abb. 4:** Ästhetikaufstellung in Wachs.

NEU

InterActive™

Conical Connection with Added Simplicity




3.2

3.7



4.3

5.0



Innovation

Revolutionärer zweiteiliger Fixture-Mount:
Die präzise Metall-auf-Metall-Verbindung ermöglicht einen exakten Abdruck, einfach wie eine geschlossene, genau wie eine offene Abformung

Optionen

Längen: 6 8 10 11.5 13 16

Oberflächen: SBM oder SBActive™ (leichte HA-Beschichtung)

Kompatibilität

Konische Verbindung kompatibel zu NobelActive®* und NobelReplace® CC*

Effizienz

All-in-One Package für 160 Euro: Implantat, Verschlusschraube, Einheilextender, Einbring- / Abdruckpfosten und Abutment



SIMPLY SMARTER LAUNCH EVENT

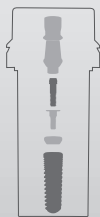Celebrate the Conical Connection with Us!

26. September 2014 – Rom
Jetzt registrieren: events@implantdirect.eu

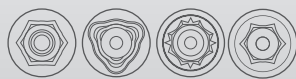


GET YOUR LAUNCH BOX

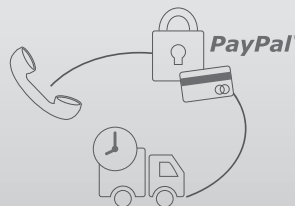SIMPLY SMARTER



ALL-IN-ONE PACKAGE



KOMPATIBILITÄT



SERVICE & SUPPORT



SHOPPING 24/7



www.implantdirect.de | 00800 4030 4030



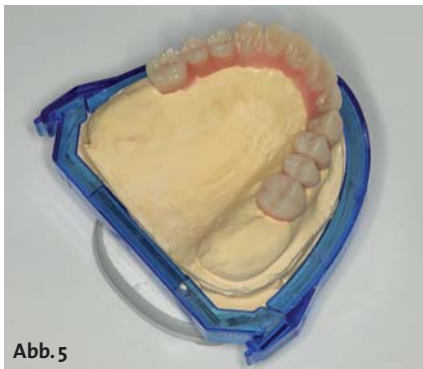


Abb. 5

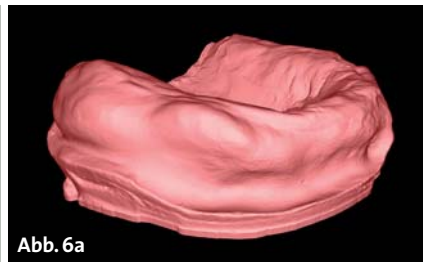


Abb. 6a

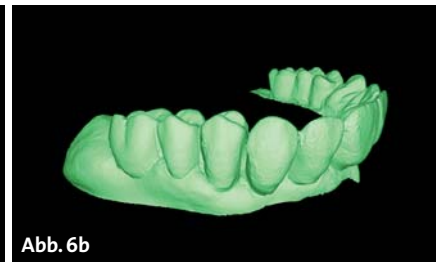

Abb. 6b



Abb. 7a

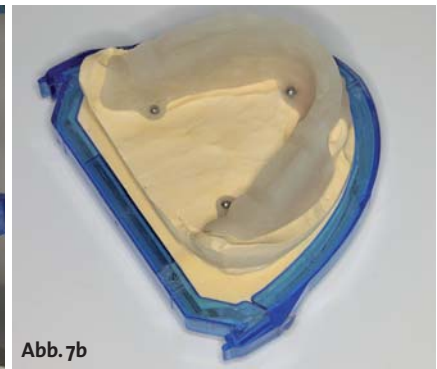


Abb. 7b

Abb. 5: Ästhetikaufstellung auf das Maß der geplanten, festsitzenden Brückenversorgung reduziert. – **Abb. 6a:** Darstellung der Gingiva mittels 3Shape-Scanner. – **Abb. 6b:** Darstellung der geplanten Zahnaufstellung mittels 3Shape-Scanner. – **Abb. 7a:** Röntgenschablone mit harten Bisswällen in der vorher ermittelten Schlussbissposition. – **Abb. 7b:** Röntgenschablone mit drei Röntgenkugeln.

Wurzelrest von 45 als nicht erhaltenswürdig befunden. Nach einer abschließenden Diagnose erfolgte die gemeinsame Planung der neuen Versorgung durch den Behandler und den Zahntechniker. Die Fotos von der Patientin lieferten sowohl dem Zahnarzt und Chirurgen Dr. Christoph Blum als auch dem Zahntechnikermeister Jürgen Sieger die wichtigsten Informationen zur Zahnästhetik. Zunächst legte das Team den Weg und die Vorgehensweise zur funktionellen und ästhetischen Wiederherstellung unter Einbeziehung der Patientenwünsche fest. Gerade bei der Planung von sofortbelastbarem, implantatgetragenen Zahnersatz entscheiden die Zusammenarbeit und die Kommunikation zwischen Behandler-Team und Zahntechniker über den Behandlungserfolg. Gemeinsam erarbeitete Lernkurven und Erfahrungen steigern die Versorgungssicherheit und ermöglichen ein vorhersagbares Ergebnis.

Als die Planung feststand, wurde mit der Patientin sowohl die Idealplanung (aus Behandlersicht) als auch weitere Optionen oder Alternativlösungen besprochen. Dabei wurde die Patientin auf mögliche Risiken sowie Beeinträchtigungen aus funktioneller und ästhetischer Sicht während und nach der Behandlungszeit ausdrücklich hingewiesen. Nach Abschluss der Entscheidungsfindung wurden die Behandlungsschritte sowohl für die handelnden Akteure als auch für die Patientin in einem Zeitplan festgehalten. Die Therapieplanung umfasste alle Maßnahmen: von der Anweisung zur zukünftigen Mundhygiene (Implantatprophylaxe) über die prächirurgische Prothetikplanung, die navigierte Implantation und externe Sinuslifts bis hin zur anschließenden provisorischen Sofortversorgung.

Präprothetische Planung

Nach den Abdrucknahmen in der Praxis wurden die Meistermodelle im Dentallabor in einem model-tray-Sockel hergestellt, der sich mit seinem genormten, dimensionstrennen Splitcast immer exakt in der gleichen Position zur Digitalisierung in den 3Shape-Scanner ein-

setzen lässt. Das gewährleistet eine identische Position aller STL-Oberflächenscans. Die Dimensionen und Relationen der alten Versorgung wurden mithilfe von Wachsduplikaten auf die Meistermodelle übertragen und einartikuliert (Abb. 2). Auf dieser Basis wurde die Bissnahme aus lichthärtendem Löffelmaterial mit harten Bisswällen aus dem gleichen Material hergestellt. Der Behandler verschlüsselte die finale Bissnahme im Mund mit Silikonmaterial. Hiermit wurden die Meistermodelle in dieser endgültigen Bisslage einartikuliert. Weitere Anhaltspunkte und Orientierung für die Gesamtästhetik gab die vorangegangene Ästhetikanalyse (Abb. 3). Anhand derer konnten die Zähne nun optimal positioniert werden.

Die Ästhetikaufstellung in Wachs (Abb. 4) diente sowohl der Formvorgabe für die Herstellung der provisorischen Versorgung als auch der endgültigen Restauration und der Implantatplanung. In der bisherigen Versorgung wirkten die Zähne der Patientin sehr kurz, mit einem gut sichtbaren Zahnfleischanteil. Diese Optik wollte die Patientin auch in der neuen Versorgung beibehalten. In einer ersten Anprobe der Wachsaufstellung hatten Patient und Behandler die Möglichkeit, detailliert Änderungswünsche zu besprechen, die im Anschluss im Dentallabor für eine weitere Anprobe umgesetzt werden konnten. In diesem Fall war aus funktioneller, ästhetischer und phonetischer Sicht keine zweite Anprobe nötig.

Virtuelle Planung

Im Weiteren folgte nun die virtuelle Planung. Voraussetzung für die Umsetzung einer navigierten Implantologie sind bildgebende Verfahren. Bestens geeignet sind dreidimensionale Röntgenverfahren, wie die digitale Volumentomografie, die in der Praxis Dr. Blum standardmäßig genutzt werden. Die für einen besseren Halt zunächst weit ausgedehnte Ästhetikaufstellung wurde auf das Maß der geplanten festsitzenden Brückenversorgung reduziert (Abb. 5) und mit dem 3Shape-Scanner digitalisiert (STL-Format). Die DTV-Daten gaben die räumlich korrekte

Dentium World Symposium in New York

Oct 24(Fri)-25(Sat), 2014
Marriot Marquis in Times Square

Save the date!

SuperLine IMPLANTUM
S.L.A. surface
12 years of clinically proven data

DASK
Dentium Advanced Sinus Kit

FOR DENTISTS

over 10 years of Long term data
2001-12-04 Pre-op → 2013-07-24 10 years

Regeneration
Collagen Membrane
OSTEON II

Lecturers



Dr. Jaime Lozada

Dr. Stephen Wallace

Dr. Hessam Nowzari

Dr. Frank Tuminelli

Dr. Joseph Kan

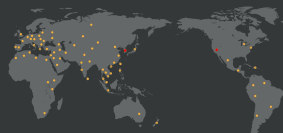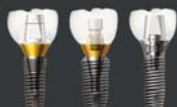Dr. Sung-Min Chung

Dr. Myron Nevins

Dr. David Kim

Dr. Dennis Tarnow

Dr. Georgios Romanos



Kontakt

ICT Europe GmbH
Frankfurter Str. 63-69
65760 Eschborn

Tel: +49-(0)6196-954820
www.dentium.com
eu@dentium.com

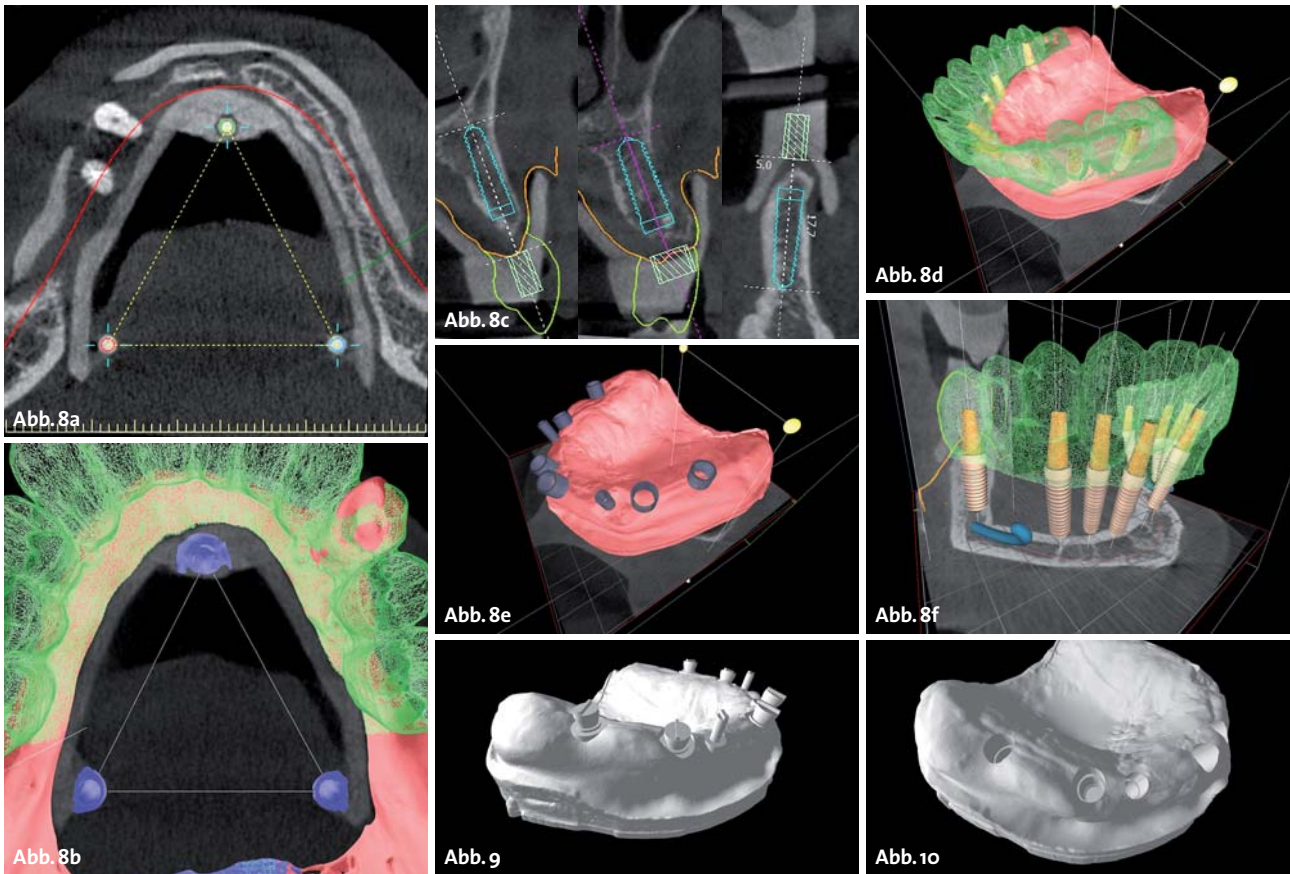


Abb. 8a: Die Koordinaten jeder der drei Kugelmittelpunkte werden im DICOM-Datensatz ermittelt. – **Abb. 8b:** Koordinatengenaue Positionierung der Ästhetik und des Modellscans zu den Kugelmittelpunkten der DICOM-Daten über einen Referenzscan. – **Abb. 8c:** Positionierung der Implantate im Kieferknochen (DVT) mittels Kieferkammschnitte (Profil der Gingiva, orange) und die aus dem STL-Datensatz „darübergelegten“ Datenschnitte der geplanten Zahnaufstellung (grün). – **Abb. 8d:** Räumliche Planung der Abutmentstruktur am Kieferkamm (rot) und der Zahnaufstellung (grün) mittels 3-D-Scans. – **Abb. 8e:** Darstellung der Bohrhülsen im Kieferkamm in der Oberflächenrekonstruktion. – **Abb. 8f:** Darstellung benachbarter Strukturen wie dem Mandibularkanal. – **Abb. 9:** Virtuelles STL-Modell mit Hülsenhaltern. – **Abb. 10:** Virtuelles STL-Modell für CAMLOG-Modellanaloge.

Darstellung der Kieferknochen wieder, die Scandaten des 3Shape-Scanners lieferten die Darstellung der Gingiva (Abb. 6a), der geplanten Zahnaufstellung (Abb. 6b) und der Referenzkugeln. Die Röntgenschablone für die computertomografische Aufnahme wurde auf einem Duplikat des Meistermodells aus lichthärtendem Löffelmaterial hergestellt. Auch sie wurde mit harten Bisswällen in der vorher ermittelten Schlussbissposition versehen (Abb. 7a), sodass die Patientin die Schablone während der DVT-Aufnahme entspannt in dieser exakten Position halten konnte, ohne sich zu verkrampfen.

In die Röntgenschablone wurden je Kiefer drei Röntgenkugeln aus Aluminium eingearbeitet (Abb. 7b). Die Verwendung der drei Kugeln erhöhte die Präzision der Planung, da in diesem Verfahren Kugelmittelpunkte und keine Kanten abgeglichen wurden. Der Vergleich der Verbindungslinien zwischen den Kugelmittelpunkten übertraf die Präzision des Vergleichs zum Beispiel von Kantenlängen eines Legosteines um ein Vielfaches. Grundlage für die Implantatplanung war ein dreidimensionaler Datensatz des DVT.

Die minimalinvasive, transgingivale Implantation wurde anhand des dreidimensionalen Datensatzes mit der Software CTV® geplant. Dazu wurde der DICOM-Datensatz im Programm hochgeladen, ausgerichtet und die

Koordinaten jeder der drei Kugelmittelpunkte ermittelt (Abb. 8a), ebenso die Kugelmittelpunkte des Referenzscans (STL) (Abb. 8b). Über diesen Referenzscan wurden die Ästhetik und der Modellscan koordinatengenau zu den Kugelmittelpunkten der DICOM-Daten positioniert. Damit standen DICOM- und Scan-Daten einander überlagernd und positionsrichtig zur Verfügung. Mittels Kieferkammschnitten, die das Profil der Gingiva und die aus dem STL-Datensatz „darübergelegten“ Datenschnitte der geplanten Zahnaufstellung sowie Hülsenpositionen zeigten, konnte das Implantat in die ideale Position der Relation Kieferknochen (DVT) – Gingiva (orange) – Prothetikaufstellung (grün) gebracht werden (Abb. 8c).

Die Einblendung des 3-D-Scans ermöglichte die räumliche Planung, Ausrichtung und Betrachtung der Abutmentstruktur am Kieferkamm (rot) und der Zahnaufstellung (grün) (Abb. 8d). In der Oberflächenrekonstruktion waren die Implantate mit den Bohrhülsen im Kieferkamm dargestellt (Abb. 8e). Vorteil dieser Vorgehensweise war die Darstellung der benachbarten Strukturen, wie der Mandibularkanal (Abb. 8f), die damit in die Planung einbezogen werden konnten.

An den Regionen 13, 23, 34, 33, 32, 42 und 43 waren Implantate des Durchmessers 3,3 mm geplant, deren Im-

Gleicher Implantatkörper, mehr Versorgungsmöglichkeiten.


Konzipiert für maximale
Weichgewebserhaltung.

Mit konischer Innenverbindung und
integriertem Platform Switching.

Klinisch erprobter und bewährter
wurzelförmiger Implantatkörper.

NEU

Jetzt auch mit 0,75 mm
maschinierter Schulter



NobelReplace Conical Connection – Erweitern Sie Ihr Prothetikangebot und profitieren Sie gleichzeitig von den Vorteilen des klinisch bewährten NobelReplace Tapered Implantatkörpers. Die farbkodierten chirurgischen und prothetischen Komponenten sowie das standardisierte einfache Bohrprotokoll gewährleisten leichte Anwendbarkeit und vorhersagbare Ergebnisse. NobelReplace Conical Connection wurde für den Einsatz im ästhetisch anspruchsvollen Bereich entwickelt und bietet eine stabile, passgenaue

Verbindung sowie integriertes Platform Switching. So können eine optimale Erhaltung des Weichgewebes und damit ein natürliches Aussehen gewährleistet werden. Seit 45 Jahren sind wir ein Innovator auf dem Gebiet der Zahnmedizin – wir haben die Erfahrung, Ihnen zukunftsichere und zuverlässige Konzepte für eine effektive Patientenbehandlung anbieten zu können.

Ihr Know-how, unsere Lösungen – für das Lächeln Ihrer Patienten.

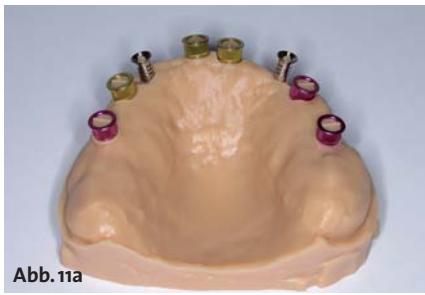

Abb. 11a




Abb. 11b

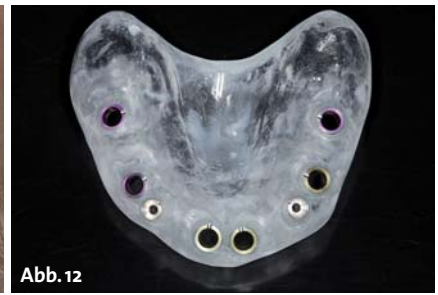

Abb. 12

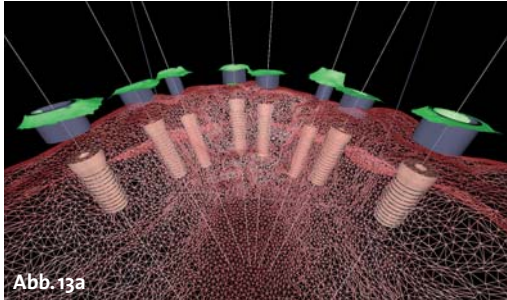


Abb. 13a

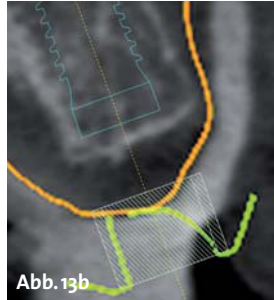


Abb. 13b

Abb. 11a: Kunststoffmodell mit positionierten Bohrhülsen zur Herstellung der Bohrschablonen. – **Abb. 11b:** Markierung (Balken) der Position der Einbringpfosten auf den ausgedruckten Hülsenhaltern. – **Abb. 12:** Bohrschablonen (Bohrhülsen Full Guide 4,3 mm rot, 3,8 mm gelb) und steco-Bohrhülsen für Pilotbohrung mit Innendurchmesser 2,0 mm für die 3,3-mm-CAMLOG-Implantate. – **Abb. 13a:** Kontrollscan im CTV-Programm zum Abgleich der Hülsenpositionierungen. – **Abb. 13b:** Kontrollscan Schnitt-Ansicht. Vergleich der geplanten Hülsenposition und nach Schablonenfertigung gescannter Hülse.

plantatbetaufbereitung mit einem Pilotbohrer ohne Bund durch eine steco-Hülse erfolgen sollte. Das CTV-Programm erstellte nach erfolgter Planung zur weiteren OP-Planung und -Vorbereitung virtuelle STL-Formen zur Modellherstellung – zum einen mit Hülsenhaltern (Abb. 9) und zum anderen mit Aussparungen für die CAMLOG-Modellanaloge (Abb. 10).

Für die Herstellung der Bohrschablonen wurden die Bohrhülsen auf die im Additionsverfahren hergestellten Kunststoffmodelle gesetzt (Abb. 11a). Die Zähne konnten in diesem Fall nicht als Fixpunkt einbezogen werden, da keiner der vorhandenen Zähne erhaltungswürdig war und diese zu Beginn des Eingriffs entfernt wurden. Für die 3,3-mm-Implantate standen zum Zeitpunkt der Versorgung der Patientin keine originalen CAMLOG-Bohrhülsen für eine Full-Guided-Navigation zur Verfügung. Aus diesem Grund kamen stattdessen steco-Hülsen zum Einsatz. Die Bohrschablonen wurden in Tiefzieh-technik auf einem Duplikatmodell des Meistermodells hergestellt. Anschließend wurden die Bohrhülsen mit-

hilfe des additiv hergestellten Kunststoffmodells mit den Hülsenhaltern in die Bohrschablone eingearbeitet. Daraufhin wurde für den Behandler die Positionierung der Einbringpfosten durch die Positionierungsvorgabe (Balken) auf den ausgedruckten Hülsenhaltern markiert (Abb. 11b).

Hauptaugenmerk bei der Herstellung der Bohrschablonen war die sichere Positionierbarkeit und stabile Fixierung der Bohrhülsen in der Schablone (Abb. 12). Die durchsichtige Schablonenbasis ermöglichte eine intraoperative Beurteilung der Schablonenlagerung auf dem Tegument mittels einer gleichmäßigen Ischämie infolge des Anpressdrucks während der Implantation. Ein Abgleich der Hülsen der digitalisierten Bohrschablonen mit den geplanten Hülsenpositionierungen schaltete schon an dieser Stelle mögliche Fehlerquellen aus (Abb. 13a und b).

Herstellung der provisorischen Sofortversorgung

Die additiv hergestellten Kunststoffmodelle zur Aufnahme von CAMLOG-Laboranalogen und Emergenzprofilgestaltung dienten als Grundlage zur präimplantologischen Herstellung der provisorischen Versorgung. Zunächst wurden die CAMLOG-Laboranaloge ins Modell eingesetzt, die Passung überprüft und final fixiert. Die Gestaltung der Emergenzprofile orientierte sich

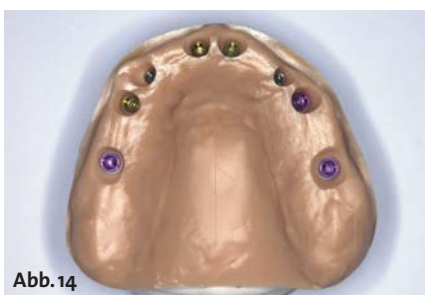

Abb. 14

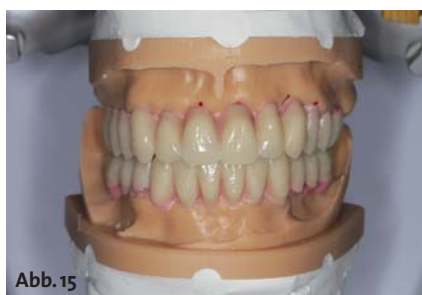

Abb. 15

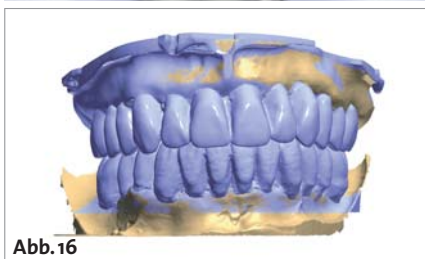


Abb. 16

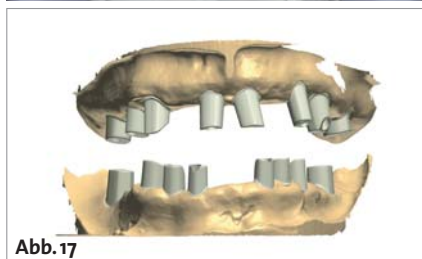


Abb. 17

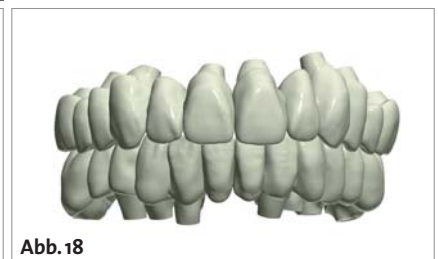

Abb. 18


Abb. 14: Kunststoffmodell mit Laboranalogen und Emergenzprofilgestaltung. – **Abb. 15:** Fertig aufgestellte Versorgungs im Ober- und Unterkiefer. – **Abb. 16:** Digitale Darstellung der aufgestellten Zähne. – **Abb. 17:** Abutmentplanung. – **Abb. 18:** Brückengestaltung.



HI-TEC IMPLANTS

KOMPATIBEL ZU FÜHRENDEN IMPLANTATSYSTEMEN

EXPERT™



Beispielrechnung
Einzelzahnversorgung

Implantat.....	59,-
Deckschraube.....	12,-
Einheißpfosten.....	15,-
Abdruckpfosten.....	39,-
Ti-Aufbau.....	39,-
bzw. CAD/CAM Klebebasis	
Modellimplantat ...	12,-

EURO

176,-



HI - TEC IMPLANTS

Das HI-TEC Implantatsystem bietet allen Behandlern die **wirklich** kostengünstige Alternative und Ergänzung zu bereits vorhandenen Systemen.

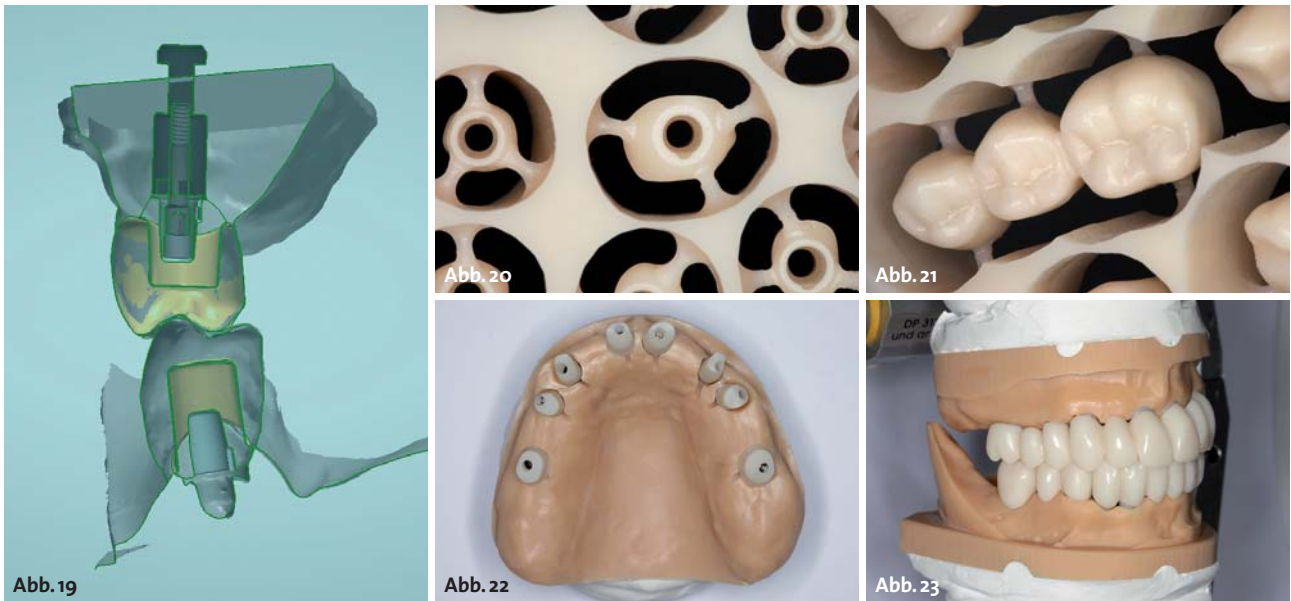


Abb. 19: Supragingivaler Übergang von Abutments zu den Kronen. – **Abb. 20:** Gefräste Abutments noch im Blank. – **Abb. 21:** Gefräste Brücken noch im Blank. – **Abb. 22:** Die ausgearbeiteten Abutments wurden auf den Basen verklebt. – **Abb. 23:** Gesamtansicht der fertigen provisorischen Versorgung in einer sehr hellen Zahnfarbe.

an den Vorgaben der Wachsaufstellung und wurde entsprechend ausgeschliffen (Abb. 14). Anschließend wurde die Aufstellung auf den Kunststoffmodellen zum Digitalisieren vorbereitet (Abb. 15).

Die digitale Darstellung der aufgestellten Zähne im DentalDesigner™ (3Shape) (Abb. 16) bildete die Grundlage für die Abutmentplanung (Abb. 17) und Brückengestaltung (Abb. 18). Da die Versorgung direkt im Anschluss an die Implantation zementiert werden sollte, wurde der Übergang von Abutments zu den Kronen supragingival gelegt (Abb. 19), um ein Eindringen von Zement in den subgingivalen Bereich zu vermeiden. Sowohl die Abutments als auch die provisorische Versorgung wurden aus Telio® CAD for Zenotec mit der Zenotec 4030 ge-

fräst (Abb. 20 und 21). Laut Herstellerangaben liegt die Haltbarkeit für Langzeitprovisorien aus Telio CAD bei maximal zwölf Monaten.

Im Anschluss wurden die ausgearbeiteten Abutments auf den CAMLOG CAD/CAM-Basen verklebt (Abb. 22). Auch die provisorische Brückenversorgung wurde final ausgearbeitet und aufgepasst. Wunschgemäß wurde der Patientin die provisorische Sofortversorgung in einer sehr hellen Zahnfarbe – VITA classical A1 – gefertigt (Abb. 23).

Implantation in der Praxis

Nach einer Infiltrationsanästhesie im Ober- und Unterkiefer, beidseitiger Leitungsanästhesien im Unterkiefer und Oberkiefer palatinal wurden die nicht erhaltungs-

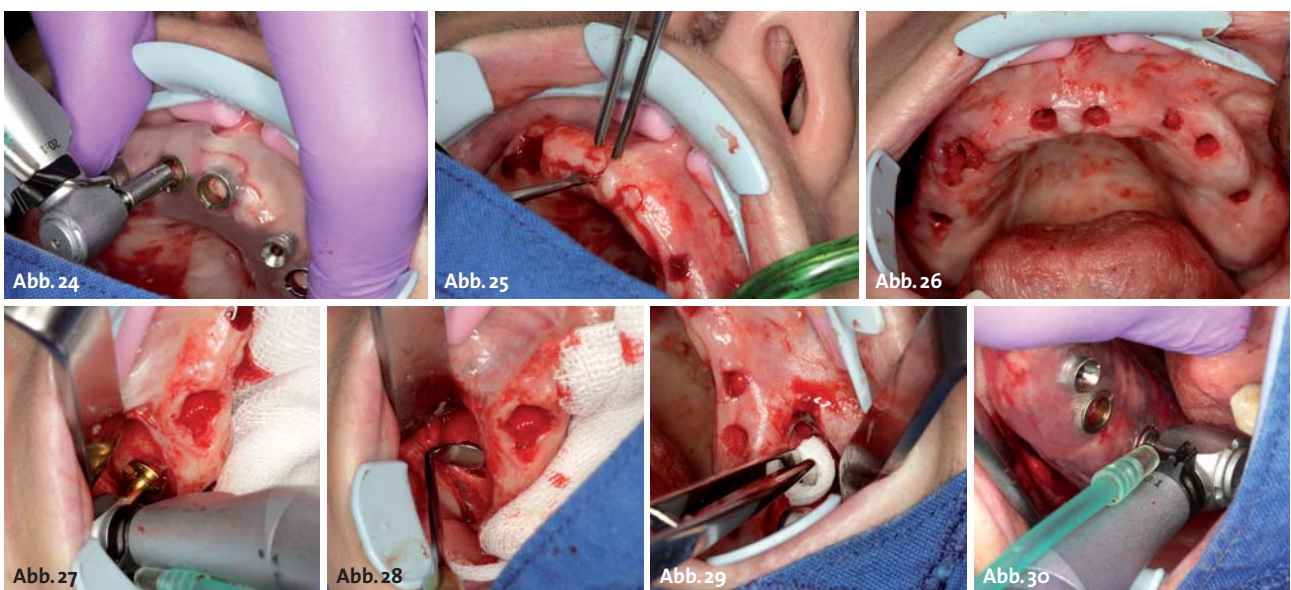


Abb. 24: Ausstanzen der Schleimhaut im Oberkiefer mittels der rotierenden Stanze nach Einsetzen der Bohrschablone. – **Abb. 25:** Die mit der Stanze markierten Stellen der Gingiva werden umschritten und die Punches entfernt. – **Abb. 26:** Gestanzter und vorbereiteter Oberkiefer. – **Abb. 27:** Eröffnung der Kieferhöhlenwand mit einem Trepanbohrer. – **Abb. 28:** Anheben der Membran mit den Elevatorien. – **Abb. 29:** Einbringen des Kollagenfleece. – **Abb. 30:** Geführte Pilotbohrung durch die Bohrhülse.

We decode nature.

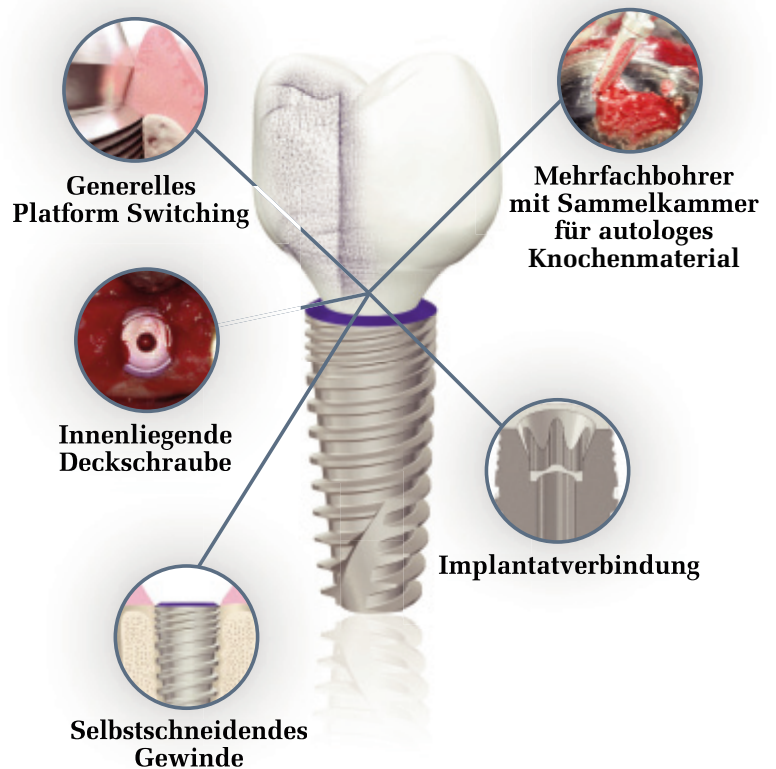
Der Natur am nächsten.



CAD-CAM
Prothetik



Implantat
Systeme



Aktuelle Informationen und
Veranstaltungen finden Sie in
unserem Blog.
www.phibo-germany.de

phibo^φ

We decode nature.

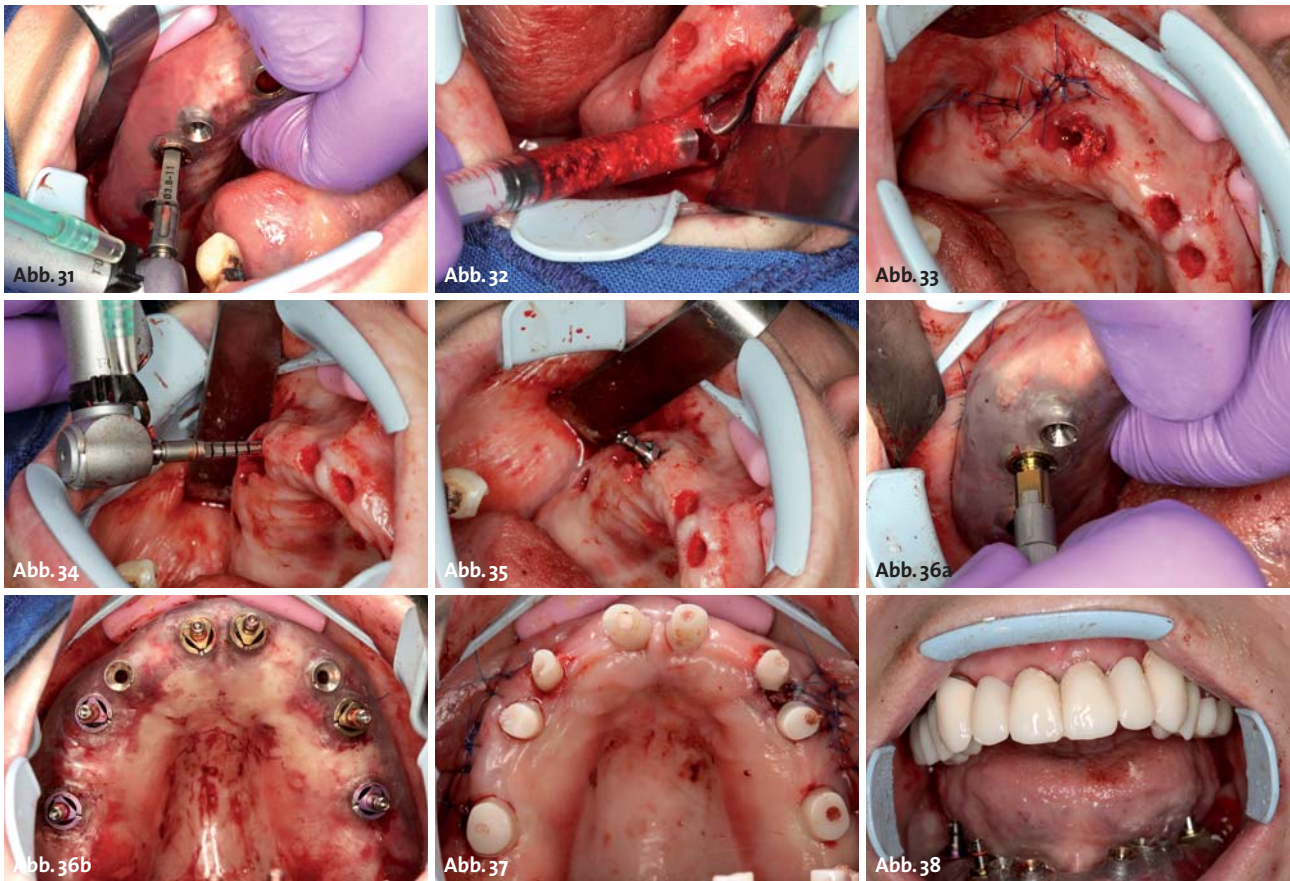


Abb. 31: Tiefenbohrung nach Bohrprotokoll. – **Abb. 32:** Zielgerichtetes Einbringen des Augmentationsmaterials mit gekappter Insulinspritze. – **Abb. 33:** Verschluss des operativen Zugangs mit feinem, monofilen Nahtmaterial. – **Abb. 34:** Aufbereitung des Bohrstollens freihand mit dem Formbohrer. – **Abb. 35:** Insertertes Implantat D 3,3 Regio 14. – **Abb. 36a:** Entfernen der Implantateinbringpfosten. – **Abb. 36b:** Alle geführten Implantate in situ und ausgerichtet auf Hülsenmarkierung palatinal. – **Abb. 37:** Kunststoffabutments im Oberkiefer. – **Abb. 38:** Provisorische Sofortversorgung, Frontalansicht.

würdigen Zähne 13,43 und der Wurzelrest Regio 45 schonend entfernt. Nach dem lagestabilen Einsetzen der Implantatbohrschablone im Oberkiefer wurde mit der rotierenden Stanze an den Positionen 16,14,11,21,24, und 26 die Schleimhaut ausgestanzt (Abb. 24). An den Positionen 13 und 23 wurde mit dem Pilotbohrer ohne Bund die Pilotbohrung auf 24 mm Länge durchgeführt. Nach dem Ausgliedern der Schablone wurden die mit der Stanze markierten Stellen der Gingiva umschnitten und die Punches entfernt (Abb. 25), um dann einen gestanzten und vorbereiteten Oberkiefer zu erhalten (Abb. 26). In diesem Fall wurden die Gewebeteile verworfen und nicht weiter verwendet.

Für die Sinusbodenelevation wurde die faciale Kieferhöhlenwand durch die bogenförmige Schnittführung nach Partsch dargestellt.⁶ Unter Schonung der Schneider'schen Membran wurde sie mit dem Trepanbohrer LS-Reamer eröffnet (Abb. 27). Nach dem Anheben der Membran mit den Elevatorien (Abb. 28) wurde nach kranial zum Schutz der Schneider'schen Membran ein einfachvernetztes Kollagenfleece vorgelegt (Abb. 29). Daraufhin erfolgte das erneute Eingliedern der Bohrschablone. Protokollgerecht nach den Angaben des Herstellers wurden mit den Kanonenbohrern (Pilotbohrer 6 mm, Formbohrer 9 mm, 11 mm und 13 mm) die Implantatstollen an den Regionen 16, 14, 11, 21, 24 und 26 aufbereitet (Abb. 30 und 31).

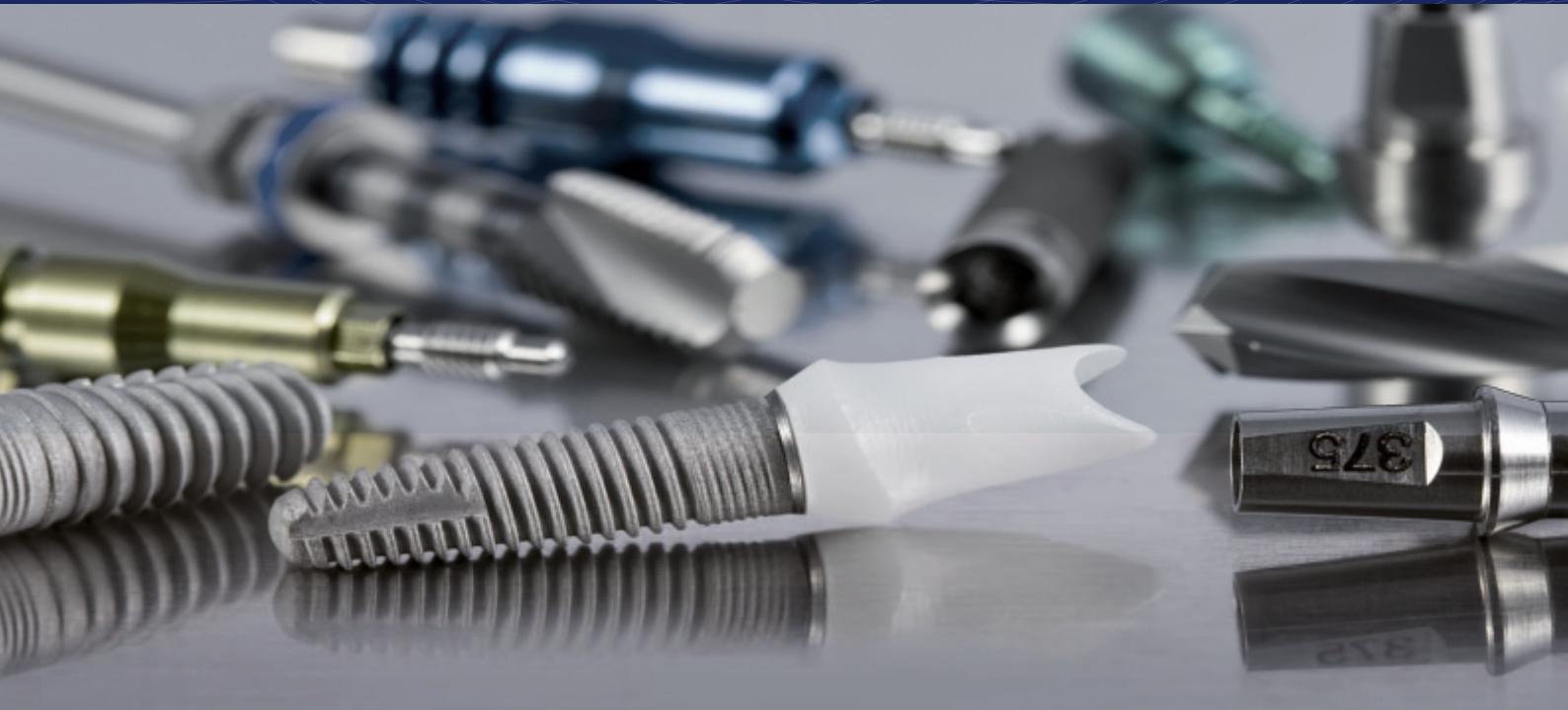Noch vor der schablonengeführten Implantatinsertion wurde (modifiziert nach W. Schulte) alloplastisches β -TCP-Knochenersatzmaterial mit venösem Eigenblut (intraoperative Singelshot-Antibiose mit 1,5 g Cefuroxim, i.v.) in die präparierten Sinuslufte eingebracht. Eine gekappte Insulinspritze eignete sich sehr gut für das zielgerichtete Einbringen des Augmentationsmaterials (Abb. 32). Nach Vorlage einer AT-Kollagenmembran wurde der operative Zugang mit feinem, monofilen Nahtmaterial verschlossen (Abb. 33).

In Regio 13 und 23 musste nun, nach den geführten Pilotbohrungen, die weitere Aufbereitung der Bohrstollen freihand mit dem Formbohrer 2,8 und 3,3 durchgeführt werden (Abb. 34). Das Einbringen der Implantate erfolgte anschließend mit dem Standard-Einbringpfosten und der DRM-Ratsche bis zur maximalen Primärstabilität, ca. 25 Ncm. Anhand der DTV-Kieferkammschnitte und der ermittelten gingivalen Bohrlänge konnte die Insertionstiefe mittels des Einbringpfostens sichergestellt werden (Abb. 35).

Nach dem Entfernen der Einbringpfosten in Regio 13 und 23 wurde die Guideschablone eingebracht, um die restlichen Implantate, alle full-guided, überkreuzt zu setzen, und auf maximales Drehmoment angezogen. Dabei erfolgte auch die genaue Ausrichtung der drei Nocken der Implantatanschlussgeometrie mithilfe der Einbring-

Dentegris

Präzisions Implantate made in Germany



**Bovines Knochenaufbaumaterial,
Kollagenmembranen, Kollagenvlies,
Alveolarkegel, Weichgewebmatrix**

**Tausendfach bewährtes
Implantatsystem**

Soft-Bone-Implantat -
der Spezialist im schwierigen Knochen

SL-Sinuslift-Implantat -
der Spezialist für den Sinuslift

SLS-Straight-Implantat -
der klassische Allrounder



CompactBone B.

Natürliches, bovines
Knochenersatzmaterial



CompactBone S.*

Biphasisches, synthetisches
Knochenersatzmaterial



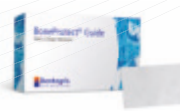BoneProtect® Membrane

Native Pericardium Kollagenmembran



BoneProtect® Guide

Natürlich quervernetzte Kollagenmembran



BoneProtect® Fleece

Natürliches Kollagenvlies



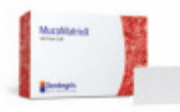BoneProtect® Cone

Alveolarkegel aus natürlichem Kollagen



MucoMatrixX®

Soft Tissue Graft



 **Dentegris**
DENTAL IMPLANT SYSTEM

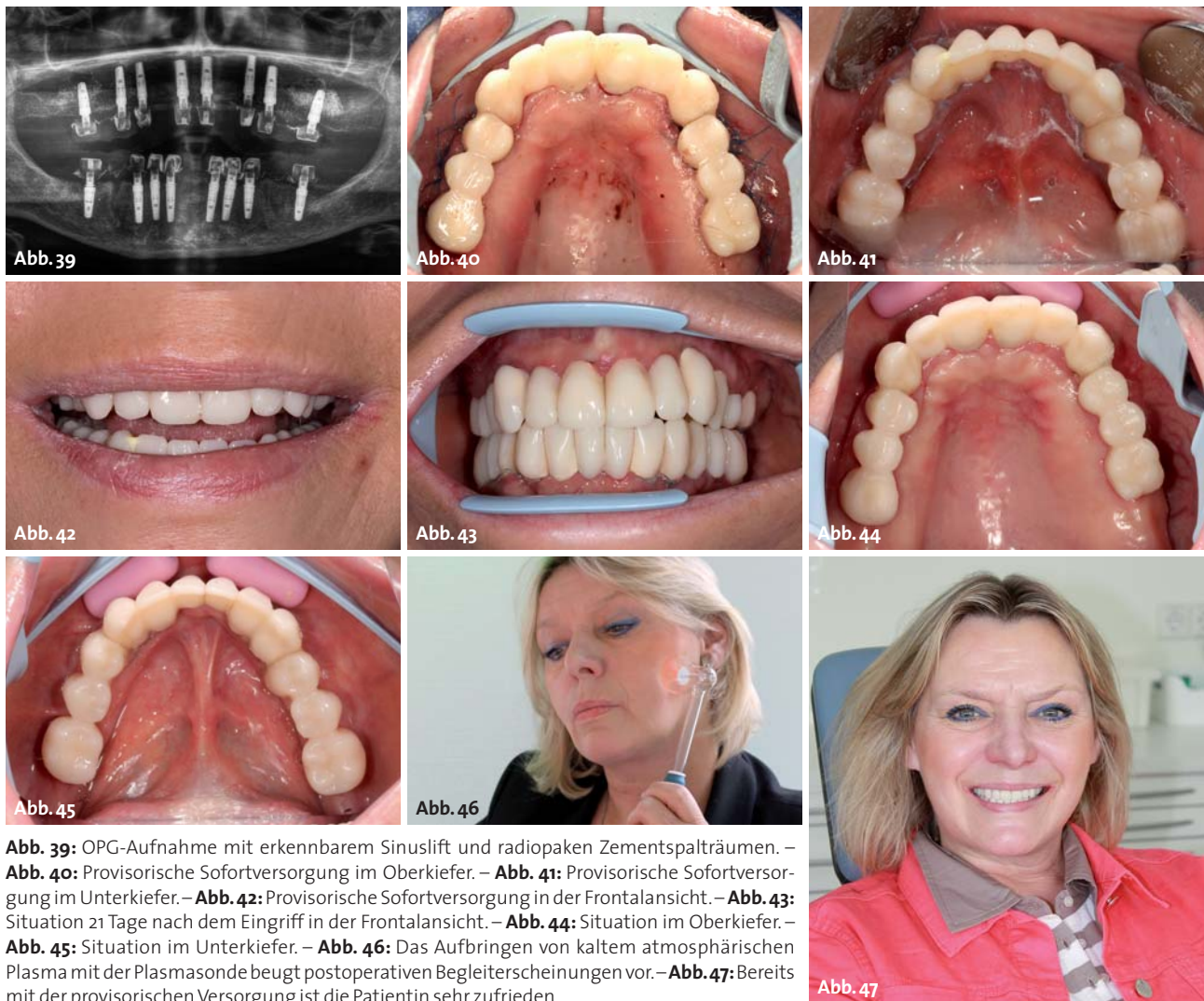

Abb. 39: OPG-Aufnahme mit erkennbarem Sinuslift und radiopaken Zementspalträumen. – **Abb. 40:** Provisorische Sofortversorgung im Oberkiefer. – **Abb. 41:** Provisorische Sofortversorgung im Unterkiefer. – **Abb. 42:** Provisorische Sofortversorgung in der Frontalansicht. – **Abb. 43:** Situation 21 Tage nach dem Eingriff in der Frontalansicht. – **Abb. 44:** Situation im Oberkiefer. – **Abb. 45:** Situation im Unterkiefer. – **Abb. 46:** Das Aufbringen von kaltem atmosphärischen Plasma mit der Plasmasonde beugt postoperativen Begleiterscheinungen vor. – **Abb. 47:** Bereits mit der provisorischen Versorgung ist die Patientin sehr zufrieden.

pfosten auf die zuvor auf der Schablone markierten Positionen (Abb. 36b). Anschließend wurden die Implantatnavigationspfosten und die Bohrschablone entfernt (Abb. 36a), um die vorbereiteten, individuell gefrästen Kunststoffabutments im Oberkiefer einzusetzen (Abb. 37). Die Aufbauten wurden mit 25 Ncm angezogen und die Schraubköpfe mit Schaumstoffpellets verschlossen. Die im Dentallabor gefertigten, vorbereiteten Brücken 14–16, 11–13, 21–23 und 24–26 konnten nach kleineren Anpassungen an den Pfosten Regio 13 und 23 direkt mit selbsthärtendem Zement fixiert werden (Abb. 38). Zur weiteren Stabilisierung wurden die Approximalflächen der Kontaktpunkte aller Brücken Regio 14–13; 23–24 mit Paladur® beschickt, um alle Implantate sekundär zu verblocken. Grundvoraussetzung für eine erfolgreiche Sofortbelastung war die Unterstützung einer guten Primärstabilität nach der Implantatinsertion. Das Vorgehen im Unterkiefer erfolgte analog der operativen Implantatbettauflbereitung, Insertion und Eingliederung der prothetischen Versorgung des Oberkiefers.

Postoperative Betrachtung

Eine postoperative OPG-Aufnahme zeigte die inserierten Implantate im Ober- und Unterkiefer. Deutlich er-

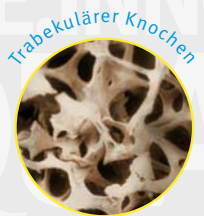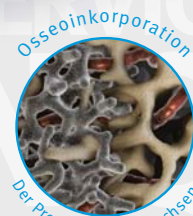kennbar waren auch die Bereiche der Augmentation auf beiden Seiten (Abb. 39). Überdies zeigte sich der radiopake, provisorische Zement, der den Spalraum der provisorischen Abutments und Kronen ausfüllte. Ein erstes Prothetikfoto direkt nach der Operation vom Oberkiefer (Abb. 40) und eine weitere Aufnahme am folgenden Tag vom Unterkiefer (Abb. 41) zeigten den Zustand der Gingiva und der gesamten Oralsituation. Die Patientin verließ die Praxis nach der Implantations-sitzung mit einer festsitzenden, provisorischen Versorgung im Ober- und Unterkiefer (Abb. 42). 21 Tage nach dem implantatchirurgischen Eingriff wurden die Nähte der Augmentation entfernt und die Okklusion erneut überprüft (Abb. 43–45). Die Patientin hatte in einem Zeitraum von 10 bis 14 Tagen selbst eine Nachbehandlung mit kaltem atmosphärischen Plasma vorgenommen, um postoperativen Begleitbeschwerden, wie z.B. Schwellungen, vorzubeugen. Das kalte atmosphärische Plasma wurde zweimal täglich für zehn Minuten von außen angewendet (Abb. 46). Schon mit der provisorischen Versorgung ist die Patientin mehr als glücklich, sowohl in Bezug auf die Ästhetik als auch in Bezug auf die wesentliche Verbesserung in der Funktion der Versorgung (Abb. 47). Während der Tragedauer der provisorischen Sofortversorgung hat die

ZIMMER

THE BEST THING NEXT TO BONE™



∅ 3,7 mm
JETZT ERHÄLTlich



Rendering-Darstellung

Ich bin das Zimmer Trabecular Metal Zahnimplantat, das erste zahnärztliche Implantat, das im Mittelteil bis zu 80% Porosität bietet. Damit ermögliche ich das Einwachsen UND das Anwachsen des Knochens. Diese Osseinkorporation gelingt mir durch die bewährte Technologie von *Trabecular Metal Material*, das von Zimmer Orthopedics bereits seit über einem Jahrzehnt eingesetzt wird. Durch meine Materialstruktur entsteht ein hoher Grad des Einwachsens, und ermöglicht so eine verbesserte Sekundärstabilität ...

denn ich bin Zimmer.



Auf TrabecularMetal.zimmerdental.de zeigen wir Ihnen in einer speziellen Animation den Prozess des Einwachsens.



zimmer | dental

www.zimmerdental.de

Tissue is the issue!

Zuverlässige, metallfreie Implantate – aus Zirkolith®



2-teilig

- » wissenschaftlich dokumentierte Weichgewebe-Affinität
- » überragende Ästhetik* keine Grauschleier, weisses Implantat
- » innovative chair-side Abutment Individualisierung
- » 98% Erfolgsrate* dank SLM^{®**} Oberfläche
- » einziges 2-teiliges Keramikimplantat mit CE und FDA Zulassung

www.zsystems.com



* Data on File
** Surface Laser Modified, lasermodiﬁzierte Oberfläche




ZIRKOLITH[®]
by zsystems[®]

Patientin zum einen Zeit, sich an die neue Situation zu gewöhnen, und zum anderen, sich mit verschiedenen Fragestellungen die definitive Versorgung betreffend, die in circa sechs bis neun Monaten umgesetzt werden soll, zu beschäftigen: Soll die sehr helle Zahnfarbe auch in der definitiven Versorgung umgesetzt werden? Wie wirkt die Zahnlänge durch einen kürzer gestalteten Zahnfleischanteil? Wie beeinflussen die gestalteten Gingivaanteile die Hygienemaßnahmen?

Resümee

In der wissenschaftlichen Literatur werden die Vorteile der navigierten Implantation beschrieben.⁷⁻⁹ Eine virtuell geplante und navigierte Implantation schafft die Voraussetzungen für eine exakte Implantatinsertion und damit auch eine optimale Basis für eine prothetische und funktionelle Wiederherstellung in der prächirurgischen Phase. Eine konsequente Rückwärtsplanung für umfangreiche Versorgung weist deutliche Vorteile gegenüber analogen Implantatkonzepten auf. Zentrale Bedingung ist aber die erprobte Kooperation zwischen Zahnarzt, Chirurg, in diesem Fall in einer Person, und dem Zahntechniker. Full-Guided-Implantationen sind wesentlich exakter in der Implantatpositionierung und es kommt zu so gut wie keinen Positions- oder Winkelabweichungen, die bei Half-Guided-Insertionen kaum vermeidbar sind, wie in einer noch nicht veröffentlichten, gemeinsam mit CAMLOG durchgeführten Studie nachgewiesen werden konnte.¹⁰ (Studienergebnisse können auf Wunsch angefordert werden.)

Durch die Limitierung der geführten Bohrung des CAMLOG Guide Systems auf die Durchmesser 3,8 mm und 4,3 mm war es bislang schwierig, aber wie in diesem Fall dargestellt nicht unmöglich, präoperativ hergestellten Zahnersatz zu fertigen. Seit Mai 2014 hat sich mit der Einführung des neuen Sortiments von CAMLOG Guide das Spektrum für eine prothetische Sofortversorgung von Implantaten erweitert. Nun ist die Implantation full-guided auch für Implantate mit 3,3 mm Durchmesser möglich. Mit der Weiterentwicklung hochauflösender, dreidimensionaler Röntgengeräte, leistungsstarker Planungsprogramme und präzisen chirurgischen Instrumenten wird das oben beschriebene Verfahren aus unserer Sicht zukünftig zum festen Bestandteil einer chirurgisch-prothetischen Praxis gehören. Im Zusammenspiel mit der desinfizierenden und wundheilungsfördernden/-regenerierenden Therapie des kalten Atmosphärenplasmas sind auch die begleitenden Komplikationen (Blutung, Schwellung, postoperative Schmerzen) kontrollierbar und beherrschbar. ■



Literaturliste

KONTAKT

Dr. med. dent. Christoph Blum

Fachzahnarzt für Oralchirurgie
Tätigkeitsschwerpunkt Implantologie
Paracelsus-Klinik Bad Ems
Taunusallee 7–11, 56130 Bad Ems
Tel.: 02603 9362590



Infos zum Autor

ZTM Jürgen Sieger

Zahntechnik Sieger Krokowski
Digital Frameworks
Mühlenstraße 7, 58313 Herdecke
Tel.: 02330 9199-99
Juergen.Sieger@z-sk.de
www.z-sk.de · www.d-sk.de



Infos zum Autor

Aus Liebe zur Präzision

Mit der Erfahrung von 29 Jahren wissen wir um die hohe Bedeutung von Qualität. Alle von uns verarbeiteten Materialien sind biokompatibel, entsprechen dem Medizinproduktegesetz sowie den CE- und ISO-Normen.



Unsere Fertigungsqualität ist so hoch, dass wir auf festsitzenden Zahnersatz eine Gewährleistung von fünf Jahren geben und für herausnehmbaren Zahnersatz die gesetzliche Gewährleistung von zwei Jahren auf drei Jahre verlängern.

**Informieren Sie sich unter der kostenlosen
InteraDent Service-Line: 0800 - 4 68 37 23
oder auf www.interadent.de**

InteraDent

Preis. Wert. Fair.