

# SPECIAL TRIBUNE

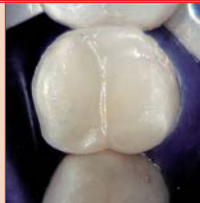— The World's Expert Newspaper · Digitale Zahnmedizin · German Edition —

No. 9/2014 · 11. Jahrgang · Leipzig, 3. September 2014

**JATI@ID!GO**  
TRANSFORM YOUR PROCEDURES  
Powered by Lightbulb Program

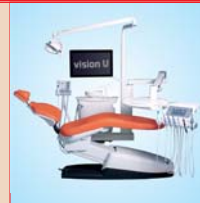## GO!DIGITAL

Digitale Technologien bahnen sich unaufhaltsam ihren Weg in Zahnarztpraxen. Hierzu veranstaltet 3M ESPE vom 9. bis 10. Oktober 2014 einen Kongress in St. Wolfgang in Oberösterreich. ▶ Seite 19



## Photodynamische Therapie

Seit Anfang der 1990er-Jahre ist die PDT in der Medizin fest etabliert. In der Zahnmedizin ist sie als minimalinvasive, oberflächenorientierte Therapie weiterentwickelt worden. ▶ Seite 20f



## Produkt des Monats

vision U von ULTRADENT ist Monitor, Entertainment, Infotainment, bietet Systemkontrolle und Ferndiagnose, speichert Daten und eignet sich sogar als Diagnosemonitor für Röntgenbilder ▶ Seite 23

## Prothetik im digitalen Zeitalter

Die Digitalisierung hat schon heute viele Bereiche der Gesellschaft erreicht – auch die Zahnmedizin.  
Von Priv.-Doz. Dr. med. dent. Christian J. Mehl, München.

Die Kombination von öffentlichen Medien<sup>1</sup>, neuen Materialien und Techniken<sup>2</sup> haben zu einer Kulturrevolution der dentalen Ästhetik geführt.<sup>3</sup> Schon heute ist es an den Zahnärzten in der täglichen Praxis, die ästhetischen Erwartungen und Wünsche der Patienten zu erfüllen.<sup>3</sup> Eine weitere wichtige Entwicklung der letzten Dekaden

duktion in Hochlohnbereichen ermöglichen.<sup>6</sup> Die noch vor ein paar Jahren euphorisch klingenden Aussagen, dass digitale Abläufe die traditionellen Protokolle in absehbarer Zeit ersetzen, scheinen heute wahr geworden zu sein, da mit Ausnahme des intraoralen Scannens von großen zahnlosen Bereichen digi-

nahezu fehlerfreien, industriell vorgefertigten Materialien, Reproduzierbarkeit der Versorgungen, geringere Platzanforderungen (Datenspeicherung) sowie eine Steigerung der Effizienz.<sup>2,6</sup> Als Ergebnis der kontinuierlichen Entwicklungen in der Computertechnologie sind immer neue Produktionsmethoden und Behandlungskonzepte zu erwarten.<sup>2,6</sup> Zahnärzte, die mit diesen Techniken in Zukunft konfrontiert sein werden, müssen sich bestimmte Grundkenntnisse aneignen, wenn sie von diesen neuen Verfahren profitieren wollen. Dieser Artikel beschreibt anhand von Patientenbeispielen die Vorgehensweise bei digitalen Abformungen von Implantaten.

### Vorbehandlung

Vor Implantation wurden im Sinne des synoptischen Behandlungskonzeptes zunächst die Hygienephase und die konservierende Vorbehandlung abgeschlossen. Anschließend wurden ein Fotostatus und eine Alginatabformung (Alginat Super, Pluradent, Offenbach) für die Herstellung eines Wax-ups erstellt. Eine Bohrschablone für die Röntgendiagnostik und Positionsbestimmung wurde zu jeder Implantation verwendet.

### Digitale Abformungen

Nach der Freilegung der Implantate und Abheilung respektive der Präparation von Zähnen unter Lokalanästhesie (UDS, Sanofi, Frankfurt am Main) wurden digitale Abformungen durchgeführt (iTero, Align Technologies, Amsterdam/Niederlande). Zunächst wurden immer die zu versorgenden

Fortsetzung auf Seite 18 →

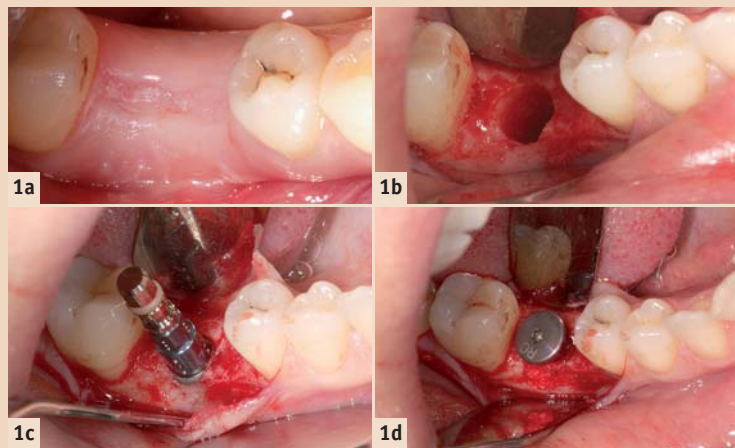


Abb. 1a: Extraktionswunde ist nach drei Monaten Ausheilung geschlossen und bereit für den Re-entry. – Abb. 1b: Fertig aufbereiteter Implantatstollen. – Abb. 1c: Implantat auf Knocheniveau eingebracht. – Abb. 1d: Implantat mit eingebrachtem Gingivaformer.


ist die zunehmende Inkorporation digitaler Lösungen, die zu gänzlich neuen Forschungsschwerpunkten und Möglichkeiten in Bezug auf die klinischen Arbeitsabläufe und die Herstellung von Zahnersatz geführt haben.<sup>2,4-6</sup>

Auch in der Zahnmedizin werden Produktionsstufen zunehmend automatisiert.<sup>6</sup> Da die Laborkosten ein großer finanzieller Faktor bei Behandlungsplanung und Therapie geworden sind, könnte die digitale Automatisierung eine wettbewerbsfähige Pro-

duktion bereits in der Lage sind, konventionelle Workflows vollständig zu ersetzen.<sup>6-9</sup>

Die Industrie verspricht, dass computergestützte Verfahren sicherer, wirtschaftlich effizienter, komfortabler und präziser sind.<sup>9-11</sup> Und in der Tat sind digitale Abformungen bestimmter Systeme fast gleichwertig mit konventionellen Abformungen, was Präzision und Trueness betrifft.<sup>7,12,13</sup> Zudem hat eine digitale Prozesskette zur Herstellung von Zahnersatz eine Reihe anderer Vorteile, wie z.B.: den Zugang zu neuen,

## Digitale Zahnmedizin: Ob Segen oder Fluch bestimmen Arzt & Patient



Statement von Dr. Bernd Reiss\*

Viel Lärm um einen Zahn? Vor 22 Jahren wurde die Deutsche Gesellschaft für Computergestützte Zahnheilkunde (DGCZ) ins Leben gerufen. Das Ziel: den digitalen Verfahren in der zahnärztlichen Diagnostik, Therapie und wissenschaftlichen Dokumentation einen gebührenden Stellenwert in der Zahnmedizin zu sichern. In einem hochspezifisch-handwerklichen, individualisiert-medizinischen und auch psychologisch anspruchsvollen Bereich ein herausfordernder, wichtiger Ansatz. Das Engagement unserer 2.000 Mitglieder zeigt die Wichtigkeit und macht uns zu einer starken Fachgesellschaft.

Das Umfeld hat sich geändert: es gibt heute praktisch keine (!) zahnmedizinische Fachrichtung, die sich digitale Verfahren nicht zunutze macht: Digitales Röntgen in allen erdenklichen Ausprägungen, Kariesdiagnostik, Funktionsanalyse, virtuelle Bisslageänderung, ästhetische Analyse, kieferorthopädische Therapieplanung, digitalisierte Verlaufskontrolle in der Parodontologie, Bohrschablontechnik in der Implantologie usw. usw.

Und was macht der ZahnARZT damit? Immer auf dem neuesten Stand zu bleiben ist für den Einzelkämpfer schwierig, finanziell schwer tragbar und geht eventuell zulasten des gut strukturierten Praxisalltags. Es gilt daher, sich auf die Schnittstellen zu konzentrieren: wo hilft mir digital bei der Umsetzung meiner Ansprüche. Kann ich mit dem Computer etwas machen, was ich eigentlich schon immer tun wollte, aber bis jetzt nicht konnte? Einseitige Freundsituation UK – Implantatversorgung ideal – Patient beglückt –

Implantatbohrer für die Pilotbohrung angesetzt ... – Skrupel ... was, wenn ich doch den N. alveolaris treffe ... frakturiertes palatinales Höcker im restaurierten Zahn, dünne bukkale Lamelle, ich will sie erhalten, denn ohne sie geht Krone nur mit Aufbau und Endo ... – Skrupel ... was, wenn die Scherbe bei der Abformung oder durch die provisorische Versorgung auch noch abbricht ... extreme Abrasionen und Attritionen, Patientin hätte gerne schön ausgeformte Frontversorgungen, Schieneneinsatz mit Bisserrhöhung toleriert ... – Skrupel ... was, wenn die Bisslageänderung im Dauereinsatz Probleme macht ... was, wenn die ästhetische Veränderung nicht gefällt ... wie übertrage ich die Schiene in eine definitive Versorgung ...

Digital ist dabei unersetzlich, wenn es um die Besetzung der Schnittstellen geht. Daher sind wir stolz darauf, unsere diesjährige Jahrestagung als gemeinsame Veranstaltung mit der DGZ (Zahnerhaltung), DGÄZ (funktionelle Ästhetik) und der AG Keramik (Materialien und Labor) in Hamburg durchzuführen und für die Chairside-Anwender und Interessierten den 22. CEREC Masterkurs in Bonn.

Und bei all dem sollten der Patient, seine realisierbaren Wünsche und die konkrete Umsetzbarkeit im Zentrum stehen. In der rein digitalen virtuellen Welt reicht künftig vielleicht ein schön retuschiertes Smile-Selfie auf Facebook ... auch ohne Zahnarzt.

\*Vorsitzender der Deutschen Gesellschaft für Computergestützte Zahnheilkunde e.V.



Infos zum Autor

ANZEIGE

## Jahrbücher 2014

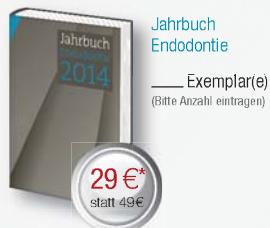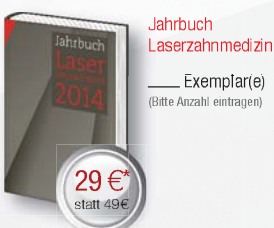JETZT AUCH IM PRAXIS-ONLINE SHOP DER OEMUS MEDIA AG BESTELLEN!



Sommer-Aktion: Sparen Sie jetzt!

Angebot nur bis zum 30.09.2014. Nur solange der Vorrat reicht.

**SOMMER-AKTION**  
SPAREN SIE JETZT!



\*Preis versteht sich zzgl. MwSt. und Versandkosten

Jetzt bestellen! Faxsendung an 0341 48474-290

Bitte senden Sie mir mein(e) Exemplar(e) an folgende Adresse:

Name \_\_\_\_\_ Praxisstempel \_\_\_\_\_  
Vorname \_\_\_\_\_  
Straße \_\_\_\_\_  
PLZ/Ort \_\_\_\_\_  
Telefon/Fax \_\_\_\_\_  
E-Mail \_\_\_\_\_  
Unterschrift \_\_\_\_\_ DTG 9/14

OEMUS MEDIA AG  
Höhlstraße 29, 04229 Leipzig, Tel.: 0341 48474-0, Fax: 0341 48474-290  
E-Mail: grasse@oemus-media.de



Anwenderberichte Marktübersichten Produktübersichten Fachgesellschaften



← Fortsetzung von Seite 17

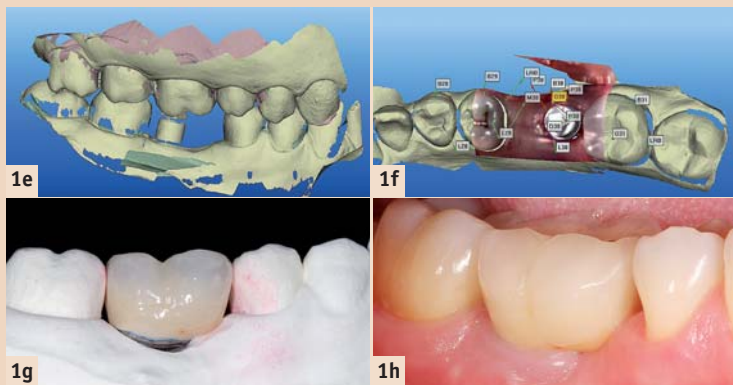


Abb. 1e: Bildschirmabformungen der abgescannten Situation von lateral. – Abb. 1f: Bildschirmabformungen der abgescannten Situation von okklusal. – Abb. 1g: Die fertige Restauration auf dem gefrästen Polyurethan-Modell. – Abb. 1h: Die zementierte Restauration bei der Kontrolle nach zwei Wochen.

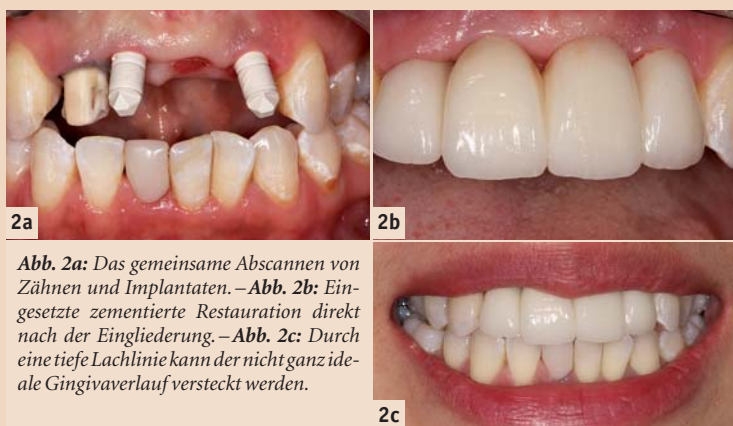

Abb. 2a: Das gemeinsame Abscannen von Zähnen und Implantaten. – Abb. 2b: Eingesetzte zementierte Restauration direkt nach der Eingliederung. – Abb. 2c: Durch eine tiefe Lachlinie kann der nicht ganz ideale Gingivaverlauf versteckt werden.

Zähne/Implantate erfasst, gefolgt von der antagonistischen Seite und dem Festhalten der Kieferrelation. Die digitalen Abformungen wurden unter Verwendung der parallel-konfokalen Bildgebungstechnik durchgeführt.<sup>2</sup> Diese Technik nutzt optische Abtastung, um die Oberfläche und die Konturen der Zähne und Zahnfleischstrukturen zu erfassen. Dafür werden etwa 100.000 Punkte reflektierten Laserlichts in 300 Tiefenschärfepunkten erfasst. Die Tiefenschärfepunkte liegen etwa 50 Mikrometer voneinander entfernt.

Nach dem Senden der digitalen Abformung wird zunächst die digitale Datei (STL-Format) im Labor gereinigt und durch Computersoftware (hier iTero Modelling, Align Technologies) verarbeitet. Nach der digitalen Formgebung der prospektiven Restauration mit Softwareprogrammen und der endgültigen Kontrolle von Form, Okklusion etc. wurde der gesamte Datensatz zur Modell- und Restaurationsherstellung an ein Fräszentrum gesendet (hier

Straumann European Milling Centre, Leipzig). Nach Erhalt von Modell und „Rohrestauration“ im Labor wurde die „Rohrestauration“ auf Passung und Randschluss hin überprüft und dann verblendet (Initial, GC, Tokio). Jede Restauration wurde anschließend von Hand poliert, um eine natürliche Ästhetik zu erreichen. Die statische und dynamische Okklusion wurde erneut überprüft und eingestellt, bevor die Restaurationen an die Zahnarztpraxis gesendet wurden.

Fallbeispiele

Fall 1

In diesem Fall wünschte die Patientin den Ersatz des Zahnes 46, der durch eine versagende Wurzelkanalfüllung eine hoffnungslose Prognose aufwies. Drei Monate nach Extraktion wurde das Implantat (Bone Level, Straumann, Basel, Schweiz; Abb. 1a–c) gesetzt und die Einheilung erfolgte offen (Abb. 1d). Wiederum drei Monate später wurden

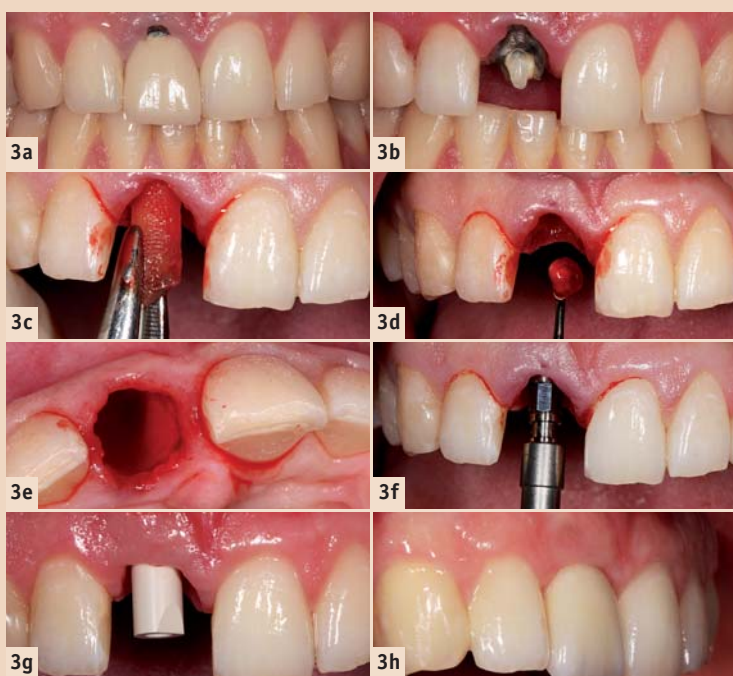


Abb. 3a: Krone 11 ästhetisch insuffizient durch eine vestibuläre Abplattung. – Abb. 3b: Nach Kronenabnahme zeigt sich eine ungenügende Restzahnhartsubstanz. – Abb. 3c: Extraktion der Wurzel des Zahnes 11. – Abb. 3d: Entfernung des apikalen Granulationsgewebes. – Abb. 3e: Die gesäuberte Extraktionsalveole. – Abb. 3f: Einbringen des Implantats in die Extraktionsalveole. – Abb. 3g: Eingeschraubter Monoscankörper. – Abb. 3h: Fertige Restauration.

die Implantatposition, die Nachbarzähne, der Gegenkiefer und die Kieferrelation digital abgescannt und weiterverarbeitet (Abb. 1e und f). Hierbei wurde ein zweigeteilter Scanbody (Straumann) eingesetzt, wobei der erste Teil ähnlich einem Abutment in das Implantat geschraubt und der eigentliche Scankörper dann in einer definierten Position in den ersten Teil der Scanhilfe eingefügt wird. Nach Fräsen des Abutments und der Krone im Fräszentrum und der Endfertigung im Labor wurde die Restauration zwei Wochen später eingegliedert (Abb. 1h).

Fall 2

Die Frontzähne 11–22 wiesen eine ungünstige Prognose aufgrund versagernder Wurzelspitzenresektionen mit kirschkerngroßen apikalen Aufhellungen auf. Da die Patientin unter großem Zeitdruck stand, wurden in nur einer Sitzung die Zähne extrahiert, implantiert (Bone Level, Straumann) und augmentiert (Bio-Oss und BioGuide, Geistlich, Wollhusen, Schweiz). Die Patientin trug während der Einheilphase als Provisorium eine laborgefertigte und chairside unterfütterte Marylandbrücke, die an den unpräparierten Zähnen 13 und 23 und dem präparierten Zahn 12 adhäsiv befestigt wurde. In der Präparations-sitzung wurden, wie im Fall 1 beschrieben, zweigeteilte Scankörper verwendet und der Zahn 12 für eine Veneerversorgung gemeinsam mit den Implantatpositionen abgeformt (Abb. 2a). Die Arbeit wurde zwei Wochen nach der Abformung eingesetzt (Abb. 2b und c).

Fall 3

Die Kombination aus einer notwendigen Neuversorgung des Zahnes 11, fehlender Restzahnhartsubstanz und apikaler Aufhellung bei gleichzeitiger Resorption der Wurzelspitze führte zu der Entscheidung, den Zahn 11 zu extrahieren (Abb. 3a und b). Gleichzeitig mit der Extraktion (Abb. 3c) und Entfernung des apikalen Granulationsgewebes (Abb. 3d) wurde das Implantat inseriert (Straumann Bone Level; Abb. 3f) und der verbleibende bukkale Spalt augmentiert (Bio-Oss, Geistlich). Nach umfassender Säuberung konnte jetzt in der Implantations-sitzung die Position des Implantates mit einem einteiligen Scankörper (Mono Scanbody, Straumann) abgeformt werden (Abb. 3g). Drei Monate später konnte die Restauration, nach leichter Adjustierung der approximalen Kontaktpunkte, eingebracht werden (Abb. 3h).

Fall 4

Dieser Patient stellte sich vor mit dem Wunsch nach einer umfassenden Versorgung (Abb. 4a). Nach Extraktion der verbliebenen Restbezahnung im Oberkiefer und Ausheilung der Extraktionsalveolen erfolgte die umfassende Augmentation beider Kiefer. Im Oberkiefer wurde ein beidseitiger Sinuslift und in der Regio 14–24 eine vestibuläre Auflagerung vorgenommen (Bio-Oss, Geistlich, und Endobon und Osseoguard BIOMET 3i, Palm Beach Gardens, USA). Im Unterkiefer wurde in Regio 34–36 und 44–46 mit Knochenblöcken und partikuliertem Eigenknochen vertikal und horizontal augmentiert. Die Implantation von insgesamt 12 Implantaten (T3, BIOMET 3i; Abb. 4b) erfolgte vier Monate nach Augmentation. Nach einer Einheilphase der Implantate von vier Monaten wurden alle Implantate freigelegt und mit Gingivaformern versorgt (Encode, BIOMET 3i; Abb. 4c).

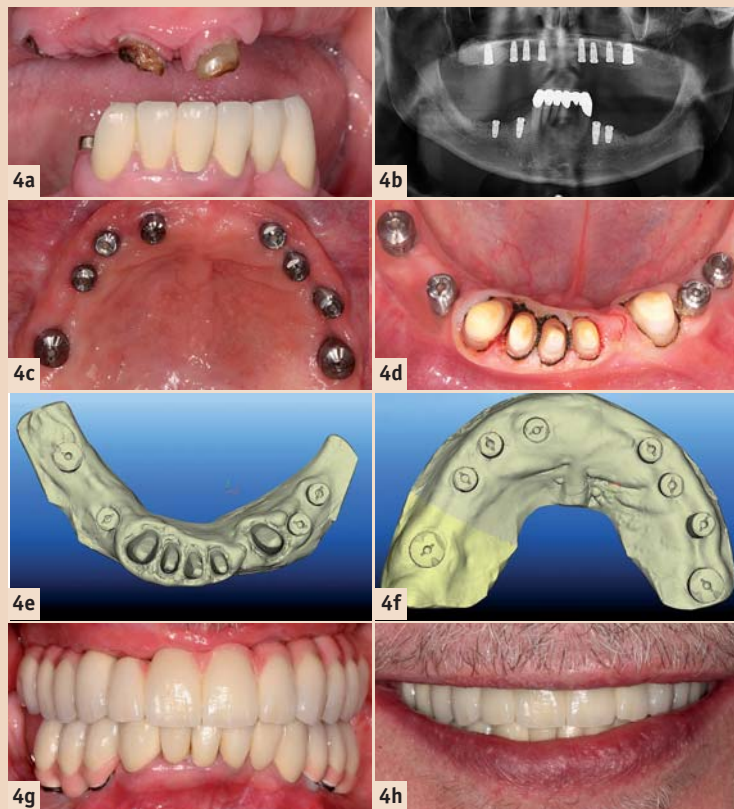


Abb. 4a: Initiale Situation mit insuffizient konservierend und prothetisch versorgtem Gebiss. – Abb. 4b: Röntgen nach Implantation. – Abb. 4c und d: Die Situation vor dem digitalen Abformen. Die Gingivaformer fungieren gleichzeitig als Scankörper. – Abb. 4e und f: Die abgescannte Situation. – Abb. 4g: Abschluss der Behandlung intraoral. – Abb. 4h: Abschluss der Behandlung extraoral.

Einen Monat nach der Freilegung wurden die Gingivaformer und die präparierte Restbezahnung digital abgescannt (Abb. 4d). Dies ist möglich, da die Gingivaformer zugleich als Scankörper operieren, d.h. ein Auswechseln der Gingivaformer ist für die Abformsitzung nicht notwendig. Die finale Arbeit wurde nach erneuter Kieferrelation und Rohbrandanprobe vier Wochen später eingegliedert.


Diskussion

In der jetzigen Phase der Entwicklung sind digitale Techniken bereits in der Lage, traditionelle Workflows zu ersetzen.<sup>2,7,9</sup> Mit Ausnahme des Scannens von großen zahnlosen Bereichen zeigen digitale Abformungen eine Präzision und Trueness, die vergleichbar oder nur marginal schlechter sind als konventionelle Techniken.<sup>7,13</sup> Ein Vorteil der digitalen Abformung im Vergleich zu den herkömmlichen Techniken mit Abformmassen ist, dass Fehlstellen einfach nachgescannt und an die vorhandenen virtuellen Modelle hinzugefügt werden können. Ein weiterer großer Vorteil der Computertechnik ist die sofortige Verfügbarkeit der Daten des virtuellen Modells und die Möglichkeit der Wiederherstellung einer neuen Restauration ohne eine erneute Abformung (wie z.B. im Fall von Frakturen von Restaurationen).<sup>2</sup> Ein sehr nützliches Werkzeug auf dem iTero-Scanner ist die sofortige Messung der Kieferrelation,<sup>4</sup> die klinisch hilft, die notwendige Materialschichtstärke und genügend Platz für den Zahntechniker sicherzustellen. Auch für den Zahntechniker ergeben sich verschiedene Vorteile aus der digitalen Zahnmedizin. Die die Gipsmodelle ersetzenden Polyurethanmodelle (Kunststoff) sind abrasionsfester und haben eine Farbe ähnlich den konventionell gegossenen Modellen. Zusätzlich bleibt auf den Kunststoffmodellen die Anatomie des Zahnfleisches fast komplett erhalten, was bei der Randgestaltung und der approximalen Gestaltung der Restaurationen sehr hilft und wiederum die Zeit für den Praktiker am Stuhl reduziert. Darüber hinaus sind die Modelle über den Abformungsdatensatz immer wieder reproduzierbar und verursachen so keine

Lagerungskosten.<sup>4</sup> Auch ist durch CAD/CAM-Verfahren die Verwendung standardisierter, homogener industrieller Materialien möglich, was Fehlerhaftigkeit und Ausfälle von Restaurationen reduziert.<sup>14</sup>

Neben allen Vorteilen für Patienten, Ärzten und Zahntechniker hat jedoch die Digitalisierung in der Zahnmedizin immer noch ihre Grenzen. Intraorale digitale Abformungen können nur begrenzt angewendet werden, wenn abnehmbare prothetische Konzepte verfolgt werden sollen, da es teilweise für die digitalen Scanner schwierig ist, große zahnlose Areale zu „vernähen“.<sup>14</sup>

Zusätzlich reichen die Computerressourcen und die Stabilität der laufenden Softwareprogramme häufig nicht aus, wenn größere Sätze von Daten erzeugt werden (z.B. bei Komplettrestaurationen). Zusätzlich benötigt der Umgang mit dem Scannerkopf und der Bediensoftware Übung. Die größte Praktikabilität und Effektivität wird von den digitalen Scansystemen geleistet, wenn kleine Restaurationen (z.B. Veneers, Kronen, Brücken etc.) hergestellt werden sollen. Von digitalen Workflows können in Zukunft Patienten, Ärzte und Zahntechniker gleichermaßen in Bezug auf Kosten und Präzision der Restaurationen im Vergleich zu herkömmlichen Techniken profitieren. **ST**



**Priv.-Doz.**  
**Dr. med. dent. Christian J. Mehl**  
 HarderMehl Praxisklinik für Zahnmedizin und Implantologie  
 Volkartstraße 5  
 80634 München, Deutschland  
 Tel.: +49 89 571544  
 christian.mehl@hardermehl.de  
 www.zahnärzte-münchen.de