

SPECIAL TRIBUNE

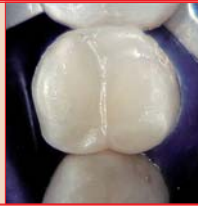— The World's Expert Newspaper · Digitale Zahnmedizin · Swiss Edition —

No. 9/2014 · 11. Jahrgang · 3. September 2014



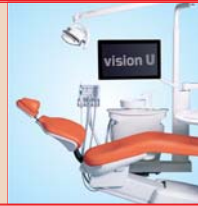Synchrotronstrahlung

Messungen mittels Synchrotronstrahlung erbringen sehr hoch aufgelöste Bilder von Weichgewebestrukturen. Kanadische Wissenschaftler forschen damit an embryonalem Zahngewebe. ▶ Seite 27



Photodynamische Therapie

Seit Anfang der 1990er-Jahre ist die PDT in der Medizin fest etabliert. In der Zahnmedizin ist sie als minimalinvasive, oberflächenorientierte Therapie weiterentwickelt worden. ▶ Seite 28f



Produkt des Monats

vision U von ULTRADENT ist Monitor, Entertainment, Infotainment, bietet Systemkontrolle und Ferndiagnose, speichert Daten und eignet sich sogar als Diagnosemonitor für Röntgenbilder ▶ Seite 31

Prothetik im digitalen Zeitalter

Die Digitalisierung hat schon heute viele Bereiche der Gesellschaft erreicht – auch die Zahnmedizin. Von Priv.-Doz. Dr. med. dent. Christian J. Mehl, München, Deutschland.

Die Kombination von öffentlichen Medien¹, neuen Materialien und Techniken² haben zu einer Kulturrevolution der dentalen Ästhetik geführt.³ Schon heute ist es an den Zahnärzten in der täglichen Praxis, die ästhetischen Erwartungen und Wünsche der Patienten zu erfüllen.³ Eine weitere wichtige Entwicklung der letzten Dekaden

duktion in Hochlohnbereichen ermöglichen.⁶

Die noch vor ein paar Jahren euphorisch klingenden Aussagen, dass digitale Abläufe die traditionellen Protokolle in absehbarer Zeit ersetzen, scheinen heute wahr geworden zu sein, da mit Ausnahme des intraoralen Scannens von grossen zahnlosen Bereichen digi-

nahezu fehlerfreien, industriell vorgefertigten Materialien, Reproduzierbarkeit der Versorgungen, geringere Platzanforderungen (Datenspeicherung) sowie eine Steigerung der Effizienz.^{2,6} Als Ergebnis der kontinuierlichen Entwicklungen in der Computertechnologie sind immer neue Produktionsmethoden und Behandlungskonzepte zu erwarten.^{2,6} Zahnärzte, die mit diesen Techniken in Zukunft konfrontiert sein werden, müssen sich bestimmte Grundkenntnisse aneignen, wenn sie von diesen neuen Verfahren profitieren wollen. Dieser Artikel beschreibt anhand von Patientenbeispielen die Vorgehensweise bei digitalen Abformungen von Implantaten.

Vorbehandlung

Vor Implantation wurden im Sinne des synoptischen Behandlungskonzeptes zunächst die Hygienephase und die konservierende Vorbehandlung abgeschlossen. Anschliessend wurden ein Fotostatus und eine Alginatabformung (Alginat Super, Pluradent, Offenbach) für die Herstellung eines Wax-ups erstellt. Eine Bohrschablone für die Röntgendiagnostik und Positionsbestimmung wurde zu jeder Implantation verwendet.

Digitale Abformungen

Nach der Freilegung der Implantate und Abheilung respektive der Präparation von Zähnen unter Lokalanästhesie (UDS, Sanofi, Frankfurt am Main) wurden digitale Abformungen durchgeführt (iTero, Align Technologies, Amsterdam/Niederlande). Zunächst wurden immer die zu versorgenden

Fortsetzung auf Seite 18 →

Verbindung der digitalen Plattformen wird zur aktuellen Herausforderung

Statement von Priv.-Doz. Dr. med. dent. Joannis Katsoulis, MAS*

Die digitale Zahnmedizin umfasst immer mehr Bereiche in der zahnärztlichen Praxis. Für die Dokumentation, Behandlungsplanung und Entscheidungsfindung werden Patientendaten, Fotografien, Filmaufnahmen, extraorale und intraorale Scans sowie Röntgenaufnahmen digital generiert, gespeichert und verarbeitet. Die Herstellung von festsitzenden und abnehmbaren Rekonstruktionen mithilfe der CAD/CAM-Technologie hat schon seit einigen Jahren zahlreiche neue Möglichkeiten eröffnet, und es konnten dadurch grosse Fortschritte in der Präzision und Materialgüte erzielt werden. Um die immer grösser werdenden Datenmengen bearbeiten zu können, wird eine beachtliche Rechnerleistung (sowohl hinsichtlich der nötigen Hardware als auch der entsprechenden Software) benötigt.

Die wirkliche Herausforderung stellt sich heutzutage jedoch nicht mehr nur in der Steigerung der Rechnerleistung und der Verfeinerung der digitalen Instrumente innerhalb einer Software, als vielmehr in der Herstellung der Verbindung zwischen den digitalen Plattformen und in der Kombination verschiedener Datensets. Die Schnittstellen und die unterschiedlichen Datenformate sind die limitierenden Faktoren. Die Kompatibilität zwischen den Systeme-

men verschiedener Anbieter ist noch nicht gegeben, sodass ein Behandler im Verlauf einer Planung und Herstellung einer Rekonstruktion nicht frei zwischen den Systemen wechseln könnte.

Immer mehr Kollegen möchten die Vorteile dieser digitalen Systeme in einem Teilbereich ihrer Praxis nutzen. Es darf dabei allerdings nicht vergessen werden, dass der Zahnarzt mit seinem wichtigsten Partner, dem Zahntechniker, eng zusammenarbeiten können muss. Das heisst: Das zahntechnische Labor muss die nötige Technologie anbieten können.

Digitale klinische Daten, wie beispielsweise eine digitale intraorale Abformung, können heute weitgehend nur innerhalb eines Systems unkompliziert weitergereicht und verarbeitet werden. Dies bedeutet, dass der Zahnarzt, der Zahntechniker und eine Produktionsstätte aufeinander abgestimmte Teilsysteme haben müssen, damit die digitalen Arbeitsschritte ohne Datenverlust oder Verfälschung ablaufen können.

*Präsident der wissenschaftlichen Kommission und Vorstandsmitglied der Schweizerischen Gesellschaft für Rekonstruktive Zahnmedizin

Infos zum Autor

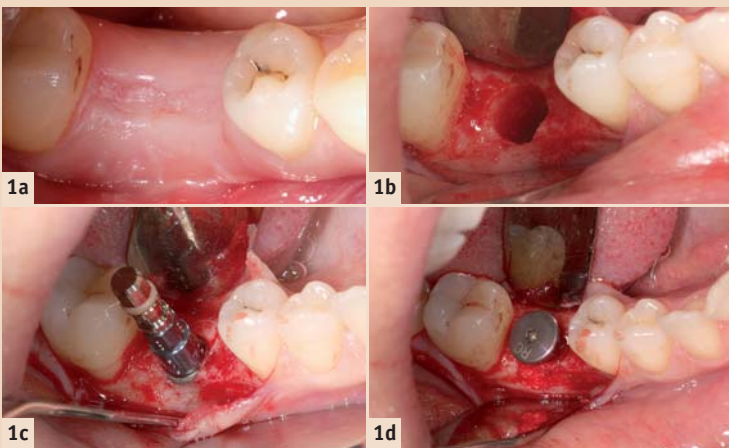


Abb. 1a: Extraktionswunde ist nach drei Monaten Ausheilung geschlossen und bereit für den Re-entry. – Abb. 1b: Fertig aufbereiteter Implantatstollen. – Abb. 1c: Implantat auf Knocheniveau eingebracht. – Abb. 1d: Implantat mit eingebrachtem Gingivaformer.

ist die zunehmende Inkorporation digitaler Lösungen, die zu gänzlich neuen Forschungsschwerpunkten und Möglichkeiten in Bezug auf die klinischen Arbeitsabläufe und die Herstellung von Zahnersatz geführt haben.^{2,4-6}

Auch in der Zahnmedizin werden Produktionsstufen zunehmend automatisiert.⁶ Da die Laborkosten ein grosser finanzieller Faktor bei Behandlungsplanung und Therapie geworden sind, könnte die digitale Automatisierung eine wettbewerbsfähige Pro-

duktion bereits in der Lage sind, konventionelle Workflows vollständig zu ersetzen.⁶⁻⁹

Die Industrie verspricht, dass computergestützte Verfahren sicherer, wirtschaftlicher, komfortabler und präziser sind.⁹⁻¹¹ Und in der Tat sind digitale Abformungen bestimmter Systeme fast gleichwertig mit konventionellen Abformungen, was Präzision und Trueness betrifft.^{7,12,13} Zudem hat eine digitale Prozesskette zur Herstellung von Zahnersatz eine Reihe anderer Vorteile, wie z.B.: den Zugang zu neuen,

ANZEIGE

Spezialisten-Newsletter

Fachwissen auf den Punkt gebracht



Anmeldeformular – Spezialisten-Newsletter
www.zwp-online.info/newsletter

www.zwp-online.ch

FINDEN STATT SUCHEN.

ZWP online



← Fortsetzung von Seite 17

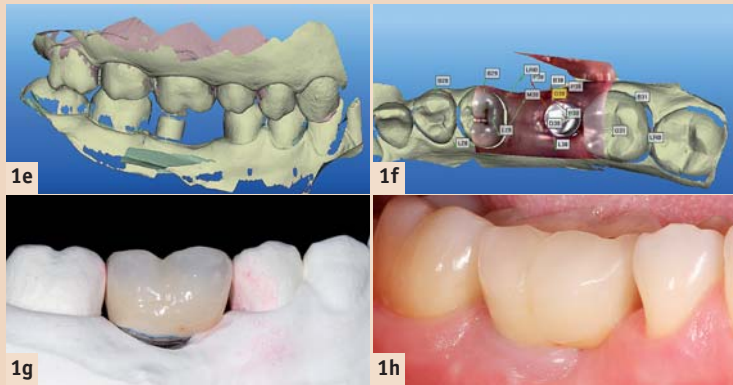


Abb. 1e: Bildschirmabformungen der abgescannten Situation von lateral. – Abb. 1f: Bildschirmabformungen der abgescannten Situation von okklusar. – Abb. 1g: Die fertige Restauration auf dem gefrästen Polyurethan-Modell. – Abb. 1h: Die zementierte Restauration bei der Kontrolle nach zwei Wochen.

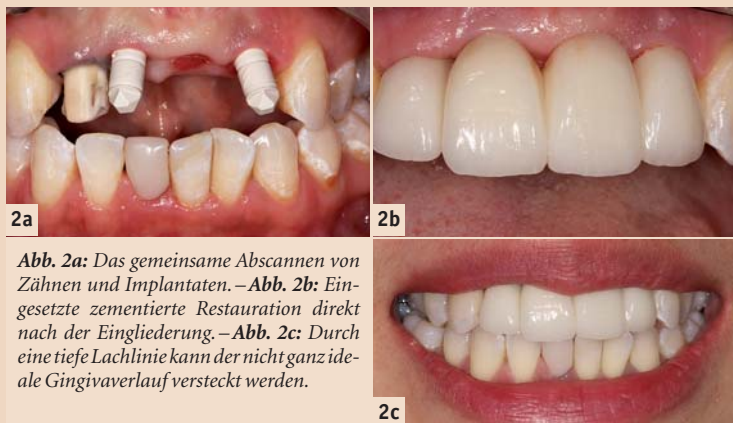

Abb. 2a: Das gemeinsame Abscannen von Zähnen und Implantaten. – Abb. 2b: Eingesetzte zementierte Restauration direkt nach der Eingliederung. – Abb. 2c: Durch eine tiefe Lachlinie kann der nicht ganz ideale Gingivaverlauf versteckt werden.

Zähne/Implantate erfasst, gefolgt von der antagonistischen Seite und dem Festhalten der Kieferrelation. Die digitalen Abformungen wurden unter Verwendung der parallel-konfokalen Bildgebungstechnik durchgeführt.² Diese Technik nutzt optische Abtastung, um die Oberfläche und die Konturen der Zähne und Zahnfleischstrukturen zu erfassen. Dafür werden etwa 100.000 Punkte reflektierten Laserlichts in 300 Tiefenschärfepunkten erfasst. Die Tiefenschärfepunkte liegen etwa 50 Mikrometer voneinander entfernt.

Nach dem Senden der digitalen Abformung wird zunächst die digitale Datei (STL-Format) im Labor gereinigt und durch Computersoftware (hier iTero Modelling, Align Technologies) verarbeitet. Nach der digitalen Formgebung der prospektiven Restauration mit Softwareprogrammen und der endgültigen Kontrolle von Form, Okklusion etc. wurde der gesamte Datensatz zur Modell- und Restaurationsherstellung an ein Fräszentrum gesendet (hier

Straumann European Milling Centre, Leipzig). Nach Erhalt von Modell und „Rohrestauration“ im Labor wurde die „Rohrestauration“ auf Passung und Randschluss hin überprüft und dann verblendet (Initial, GC, Tokio). Jede Restauration wurde anschliessend von Hand poliert, um eine natürliche Ästhetik zu erreichen. Die statische und dynamische Okklusion wurde erneut überprüft und eingestellt, bevor die Restaurationen an die Zahnarztpraxis gesendet wurden.

Fallbeispiele

Fall 1

In diesem Fall wünschte die Patientin den Ersatz des Zahnes 46, der durch eine versagende Wurzelkanalfüllung eine hoffnungslose Prognose aufwies. Drei Monate nach Extraktion wurde das Implantat (Bone Level, Straumann, Basel, Schweiz; Abb. 1a–c) gesetzt und die Einheilung erfolgte offen (Abb. 1d). Wiederum drei Monate später wurden

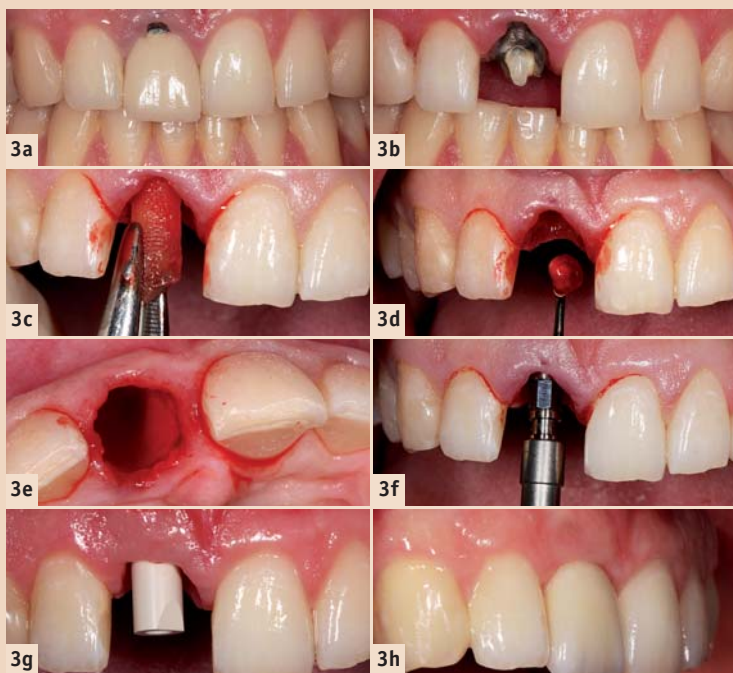


Abb. 3a: Krone 11 ästhetisch insuffizient durch eine vestibuläre Abplattung. – Abb. 3b: Nach Kronenabnahme zeigt sich eine ungenügende Restzahnhartsubstanz. – Abb. 3c: Extraktion der Wurzel des Zahnes 11. – Abb. 3d: Entfernung des apikalen Granulationsgewebes. – Abb. 3e: Die gesäuberte Extraktionsalveole. – Abb. 3f: Einbringen des Implantats in die Extraktionsalveole. – Abb. 3g: Eingeschraubter Monoscankörper. – Abb. 3h: Fertige Restauration.

die Implantatposition, die Nachbarzähne, der Gegenkiefer und die Kieferrelation digital abgescannt und weiterverarbeitet (Abb. 1e und f). Hierbei wurde ein zweigeteilter Scanbody (Straumann) eingesetzt, wobei der erste Teil ähnlich einem Abutment in das Implantat geschraubt und der eigentliche Scankörper dann in einer definierten Position in den ersten Teil der Scanhilfe eingefügt wird. Nach Fräsen des Abutments und der Krone im Fräszentrum und der Endfertigung im Labor wurde die Restauration zwei Wochen später eingegliedert (Abb. 1h).

Fall 2

Die Frontzähne 11–22 wiesen eine ungünstige Prognose aufgrund versagender Wurzelspitzenresektionen mit kirschkerngrossen apikalen Aufhellungen auf. Da die Patientin unter grossem Zeitdruck stand, wurden in nur einer Sitzung die Zähne extrahiert, implantiert (Bone Level, Straumann) und augmentiert (Bio-Oss und BioGuide, Geistlich, Wollhusen, Schweiz). Die Patientin trug während der Einheilphase als Provisorium eine laborgefertigte und chairside unterfütterte Marylandbrücke, die an den unpräparierten Zähnen 13 und 23 und dem präparierten Zahn 12 adhäsiv befestigt wurde. In der Präparations-sitzung wurden, wie im Fall 1 beschrieben, zweigeteilte Scankörper verwendet und der Zahn 12 für eine Veneerversorgung gemeinsam mit den Implantatpositionen abgeformt (Abb. 2a). Die Arbeit wurde zwei Wochen nach der Abformung eingesetzt (Abb. 2b und c).

Fall 3

Die Kombination aus einer notwendigen Neuversorgung des Zahnes 11, fehlender Restzahnhartsubstanz und apikaler Aufhellung bei gleichzeitiger Resorption der Wurzelspitze führte zu der Entscheidung, den Zahn 11 zu extrahieren (Abb. 3a und b). Gleichzeitig mit der Extraktion (Abb. 3c) und Entfernung des apikalen Granulationsgewebes (Abb. 3d) wurde das Implantat inseriert (Straumann Bone Level; Abb. 3f) und der verbleibende bukkale Spalt augmentiert (Bio-Oss, Geistlich). Nach umfassender Säuberung konnte jetzt in der Implantations-sitzung die Position des Implantates mit einem einteiligen Scankörper (Mono Scanbody, Straumann) abgeformt werden (Abb. 3g). Drei Monate später konnte die Restauration, nach leichter Adjustierung der approximalen Kontaktpunkte, eingebracht werden (Abb. 3h).

Fall 4

Dieser Patient stellte sich vor mit dem Wunsch nach einer umfassenden Versorgung (Abb. 4a). Nach Extraktion der verbliebenen Restbezahnung im Oberkiefer und Ausheilung der Extraktionsalveolen erfolgte die umfassende Augmentation beider Kiefer. Im Oberkiefer wurde ein beidseitiger Sinuslift und in der Regio 14–24 eine vestibuläre Auflagerung vorgenommen (Bio-Oss, Geistlich, und Endobon und Osseoguard BIOMET 3i, Palm Beach Gardens, USA). Im Unterkiefer wurde in Regio 34–36 und 44–46 mit Knochenblöcken und partikuliertem Eigenknochen vertikal und horizontal augmentiert. Die Implantation von insgesamt 12 Implantaten (T3, BIOMET 3i; Abb. 4b) erfolgte vier Monate nach Augmentation. Nach einer Einheilphase der Implantate von vier Monaten wurden alle Implantate freigelegt und mit Gingivaformern versorgt (Encode, BIOMET 3i; Abb. 4c).

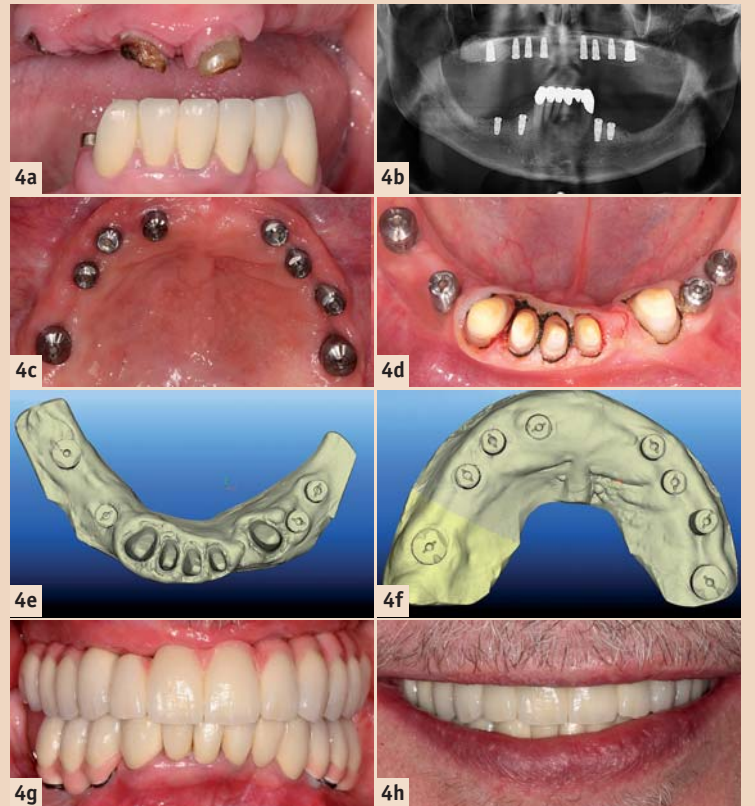


Abb. 4a: Initiale Situation mit insuffizient konservierend und prothetisch versorgtem Gebiss. – Abb. 4b: Röntgen nach Implantation. – Abb. 4c und d: Die Situation vor dem digitalen Abformen. Die Gingivaformer fungieren gleichzeitig als Scankörper. – Abb. 4e und f: Die abgescannte Situation. – Abb. 4g: Abschluss der Behandlung intraoral. – Abb. 4h: Abschluss der Behandlung extraoral.

Einen Monat nach der Freilegung wurden die Gingivaformer und die präparierte Restbezahnung digital abgescannt (Abb. 4d). Dies ist möglich, da die Gingivaformer zugleich als Scankörper operieren, d.h. ein Auswechseln der Gingivaformer ist für die Abformung nicht notwendig. Die finale Arbeit wurde nach erneuter Kieferrelation und Rohbrandanprobe vier Wochen später eingegliedert.


Diskussion

In der jetzigen Phase der Entwicklung sind digitale Techniken bereits in der Lage, traditionelle Workflows zu ersetzen.^{2,7,9} Mit Ausnahme des Scannens von grossen zahnlosen Bereichen zeigen digitale Abformungen eine Präzision und Trueness, die vergleichbar oder nur marginal schlechter sind als konventionelle Techniken.^{7,13} Ein Vorteil der digitalen Abformung im Vergleich zu den herkömmlichen Techniken mit Abformmassen ist, dass Fehlstellen einfach nachgescannt und an die vorhandenen virtuellen Modelle hinzugefügt werden können. Ein weiterer grosser Vorteil der Computertechnik ist die sofortige Verfügbarkeit der Daten des virtuellen Modells und die Möglichkeit der Wiederherstellung einer neuen Restauration ohne eine erneute Abformung (wie z.B. im Fall von Frakturen von Restaurationen).² Ein sehr nützliches Werkzeug auf dem iTero-Scanner ist die sofortige Messung der Kieferrelation,⁴ die klinisch hilft, die notwendige Materialschichtstärke und genügend Platz für den Zahntechniker sicherzustellen. Auch für den Zahntechniker ergeben sich verschiedene Vorteile aus der digitalen Zahnmedizin. Die die Gipsmodelle ersetzenden Polyurethanmodelle (Kunststoff) sind abrasionsfester und haben eine Farbe ähnlich den konventionell gegossenen Modellen. Zusätzlich bleibt auf den Kunststoffmodellen die Anatomie des Zahnfleisches fast komplett erhalten, was bei der Randgestaltung und der approximalen Gestaltung der Restaurationen sehr hilft und wiederum die Zeit für den Praktiker am Stuhl reduziert. Darüber hinaus sind die Modelle über den Abformungsdatensatz immer wieder reproduzierbar und verursachen so keine

Lagerungskosten.⁴ Auch ist durch CAD/CAM-Verfahren die Verwendung standardisierter, homogener industrieller Materialien möglich, was Fehlerhaftigkeit und Ausfälle von Restaurationen reduziert.¹⁴

Neben allen Vorteilen für Patienten, Ärzten und Zahntechniker hat jedoch die Digitalisierung in der Zahnmedizin immer noch ihre Grenzen. Intraorale digitale Abformungen können nur begrenzt angewendet werden, wenn abnehmbare prothetische Konzepte verfolgt werden sollen, da es teilweise für die digitalen Scanner schwierig ist, grosse zahnlose Areale zu „vernähen“.¹⁴

Zusätzlich reichen die Computerressourcen und die Stabilität der laufenden Softwareprogramme häufig nicht aus, wenn grössere Sätze von Daten erzeugt werden (z.B. bei Komplettrestaurationen). Zusätzlich benötigt der Umgang mit dem Scannerkopf und der Bediensoftware Übung. Die grösste Praktikabilität und Effektivität wird von den digitalen Scansystemen geleistet, wenn kleine Restaurationen (z.B. Veneers, Kronen, Brücken etc.) hergestellt werden sollen. Von digitalen Workflows können in Zukunft Patienten, Ärzte und Zahntechniker gleichermaßen in Bezug auf Kosten und Präzision der Restaurationen im Vergleich zu herkömmlichen Techniken profitieren. **ST**



Priv.-Doz.
Dr. med. dent. Christian J. Mehl
 HarderMehl Praxisklinik für Zahnmedizin und Implantologie
 Volkartstraße 5
 80634 München, Deutschland
 Tel.: +49 89 571544
 christian.mehl@hardermehl.de
 www.zahnärzte-münchen.de