

Die photodynamische Therapie (PDT) mit dem PACT®-System

Seit Anfang der 1990er-Jahre ist die PDT in der Medizin fest etabliert. In der Zahnmedizin ist sie als minimalinvasive, oberflächenorientierte Therapie weiterentwickelt worden. Prinzipiell gibt es genügend ausgereifte PDT-Systeme, die sich jedoch in gewissen Komponenten und Anwendungsdetails unterscheiden. Von Dr. Marcus Makowski, St. Moritz.

Bereits vor über 100 Jahren wurden die für die photodynamische Therapie essenziellen Anfärbelösungen entdeckt, die heute als Photosensitizer bezeichnet werden. Seit Anfang der 1990er-Jahre ist die PDT in der Medizin fest etabliert und wird in der Augenheilkunde, der Onkologie, der Dermatologie und auch in der Veterinärmedizin mit grossem Erfolg angewendet.

Wirkprinzip und Anwendung in der Zahnmedizin

Allgemein versteht man unter der PDT die lichtinduzierte Inaktivierung von Zellen, Mikroorganismen und Keimen. In der Zahnmedizin ist sie als minimalinvasive, oberflächenorientierte Therapie mit dem Hauptangriffziel gegen pathogene Mikroorganismen, die Biofilme bilden, weiterentwickelt worden. Praktisch muss dazu ein Photosensitizer auf die infizierten Strukturen appliziert werden und ausreichend lange einwirken. Dann werden mit einem Licht spezieller Wellenlänge die Moleküle des Photosensitizers angeregt und hochreaktiver Sauerstoff gebildet. Dieser wirkt selektiv durch Oxida-

Auch die Leistung des Lasers sollte hoch genug sein, um in kurzer Zeit viele Areale behandeln zu können. Für die praktische Anwendung entscheidend sind aber auch austauschbare und unterschiedlich grosse Lichtleiteransätze, um ein breites Anwendungsspektrum vom Wurzelkanal bis zur grossen Wundfläche zu ermöglichen. Ausserdem sollte das Licht verlustfrei und effizient an den Wirkungsort gelangen und die einfache Entfernung des Photosensitizers durch Abspülen möglich sein, was kaum in der wissenschaftlichen Literatur erwähnt wird. Eine Auswahl an aktuellen PDT-Systemen zeigt **Tab. 1** (ergänzt nach Biffar und Hopp).

Indikation und Anwendung der PDT am Beispiel des PACT®-Systems

Wir entschieden uns nach einem einmonatigen Praxistest für das PACT®300-System, das aus folgenden drei Hauptkomponenten besteht:

- Laserdiole mit einer Wellenlänge von 632 bis 644 nm und Leistung von ca. 300 mW.
- Lichtleiter in drei Grössen: PACT® Light Guides (Universal, Endo, XL).

Laser/LED Wellenlänge	Photosensitizer	Hersteller/System
LED 630 nm	Toluidinblau 0	Fotosan/Fotosan 630
Laser 635 nm	Toluidinblau 0	PACT System, R+J, Two in one, MDL 10 u.a.
Laser 670 nm	Methylenblau	HELBO System, PerioWave, Orcos Medical u.a.
Laser 810 nm	Methylenblauerivat	Photolase-System
Laser 810 nm	Indocyaningrün	EmunDo, PerioGreen

Tab. 1: Aktuelle PDT-Systeme (ergänzt nach Biffar/Hopp).

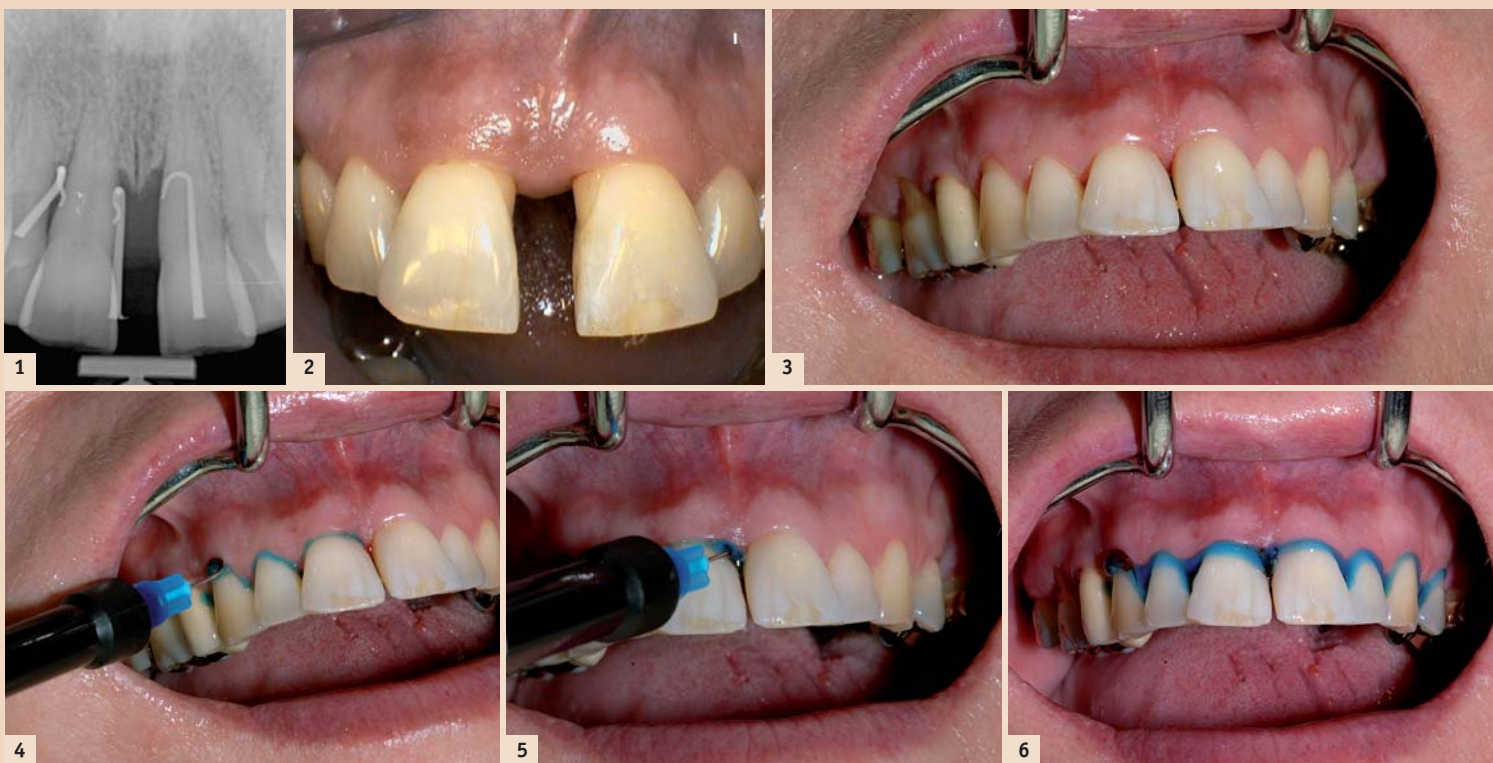
Dentin kariesfrei sind. Ziel ist hier die Vitalerhaltung des Zahnes durch Schonung der Pulpa mit deutlich besserer Langzeitprognose. Allerdings sollten gerade diese tiefen Dentinbereiche so gut wie möglich desinfiziert werden. Hier führen wir sowohl bei der CP als auch bei direkten Überkappungen standardmässig eine PDT für mindestens 30 Sekunden mit dem PACT® Universal Gel und dem PACT® Light

Einwirkzeit) und dem PACT® Light Guide Universal Lichtleiter (Belichtung 30–60 Sek.) angewendet. Diese Kombination bringt wissenschaftlich nachgewiesen die höchste Keimzahlreduktion, und auch bei aggressiver und chronischer Parodontitis können Aufklappungen oftmals vermieden und Recallabstände verlängert werden. Als Hauptkomplikation in der praktischen Anwendung ist eine starke sul-

tientencompliance einhergehen. Ein weiterer Vorteil ist, dass die PDT auch durch die fortgebildete Dentalhygienikerin (CH+D) oder Prophylaxeassistentin (nur D) angewendet werden darf. Diese Art der Laserbehandlung (Laserklasse 3B) darf delegiert werden, unterliegt dennoch der Aufsichts- und Kontrollpflicht des Zahnarztes.

Periimplantitis

In der Implantologie kommt die PDT bei uns sowohl bei der Behandlung der Mukositis als auch bei einer manifesten Periimplantitis zur Anwendung. Entscheidend ist hier eine gute Diagnostik durch regelmässiges Sondieren, um sofort bei einer beginnenden Mukositis therapeutisch zu intervenieren. Die geschlossene periimplantäre Behandlung bei uns erfolgt durch eine stufenweise mechanische Reinigung mit grazielen und speziell beschichteten Ultraschallspitzen (PSDLCAsba® Inserts, Fa. Medirel SA), um die obersten Implantatwindungen nicht zu beschädigen. Bei starker Blutung wird diese durch H₂O₂/CHX-Wechselspülungen reduziert und bei Bedarf adäquat zur PA-Therapie der Photosensitizer mehrmals in und um den Sulkus eingebracht, um einen Wirkverlust zu kompensieren. Anschliessend erfolgt die Lichtaktivierung (60–120 Sek.) mit dem PACT® Light Guide Universal Lichtleiter. Bei persistierender Blutung aus der gereinigten Tasche wird erst drei bis vier Tage später photodynamisch interveniert. Bei der offenen Periimplantitisbehandlung mit chirurgischen Massnahmen entscheiden wir nach Darstellung des Knochendefekts über eine Implantatplastik nach dem Konzept von Prof. Dr. Frank Schwarz. Vor dem Einsatz der PDT werden die kontaminierten Implantatoberflächen noch zusätzlich mit dem Airflow® gereinigt und mehrfach mit CHX gespült. Die Desinfektion erfolgt wiederum mit PACT® Universal Gel und dem PACT® Light Guide Universal Lichtleiteransatz. Der grösste Vorteil bei der athermischen Laseranwendung ist dabei das Fehlen von Oberflächenveränderungen und Rissbildungen des Titans bei gleichzeitiger maximaler antimikrobieller Wirkung.



Fall 1: Abb. 1: Das Ausgangsröntgenbild von Patientin 1 zeigt eine fortgeschrittene chronische PA mit starkem Knochenabbau. – Abb. 2: Situation nach erster PA-Behandlung und PDT. – Abb. 3: Situation nach PDT-Nachbehandlung und Kompositaufbau. – Abb. 4: Auftragen des Photosensitizers. – Abb. 5: Einbringen des Photosensitizers intrasulkulär. – Abb. 6: Applikation des Toluidinblaus in nachfolgender PDT.

tion auf die Zellkomponenten ein und schädigt die Keime irreversibel, wobei die intakten Gewebe unberührt bleiben.

Anforderungen in der Zahnmedizin aus praktischer Sicht

Im Dentalmarkt stehen heute verschiedene ausgereifte Systeme zur Verfügung, die sich aber in gewissen Komponenten und deren Anwendung unterscheiden. Generell muss die Wellenlänge des verwendeten Lasers natürlich mit dem Photosensitizer korrespondieren, um die antimikrobielle und bakterizide Wirkung voll zu gewährleisten.

- Photosensitizer Toluidinblau als Fluid u. Gel: PACT® Universal Gel und PACT® Fluid Endo.

Durch die verschiedenen Zubehörkomponenten wird ein grosses Anwendungsspektrum abgedeckt und der Photosensitizer Toluidinblau ist leicht durch Abspülen entfernbar.

Karies und Kavitäteninfektion

Die aktuelle Kariestherapie favorisiert klar die substanzschonende Exkavation und erlaubt das Belassen von Restkaries in tiefen Dentinbereichen, sofern die Randbereiche im Schmelz und/oder

Guide Universal Lichtleiter durch. Danach wird das Toluidinblau mit Chlorhexidin abgespült, was nachfolgend auch die Haftwerte des Adhäsivsystems verbessert.

Parodontitis

Die Parodontologie ist bei uns der grösste Anwendungsbereich für die PDT. Sofern nur minimale ST von 3–4 mm ohne Konkrement vorliegen, ist sie sogar als alleinige Therapie anwendbar. Wir setzen die PDT allerdings meist unterstützend zu einer mechanischen Reinigung auch bei tiefen (> 5 mm) und refraktären ST ein. Dabei wird die PDT mit dem PACT® Universal Gel (60 Sek.

kuläre Blutung anzusehen, die durch Spülung mit H₂O₂ und CHX reduziert werden sollte, bevor der Photosensitizer in und um den Sulkus eingebracht wird. Manchmal applizieren wir ihn auch ein zweites Mal und belichten erneut. Kann die Blutung gar nicht reduziert werden, ist es sinnvoll, die PDT erst drei bis vier Tage nach Scaling und Wurzelglättung anzuwenden. Besonders im Recall der PA-Patienten ist die PDT durch ihre hohe Selektivität günstiger zu bewerten als Antibiotikakuren mit breitbandigem Wirkungsspektrum, die verschiedene Nebenwirkungen zeigen und deshalb oft mit einer reduzierten Pa-

Endodontie

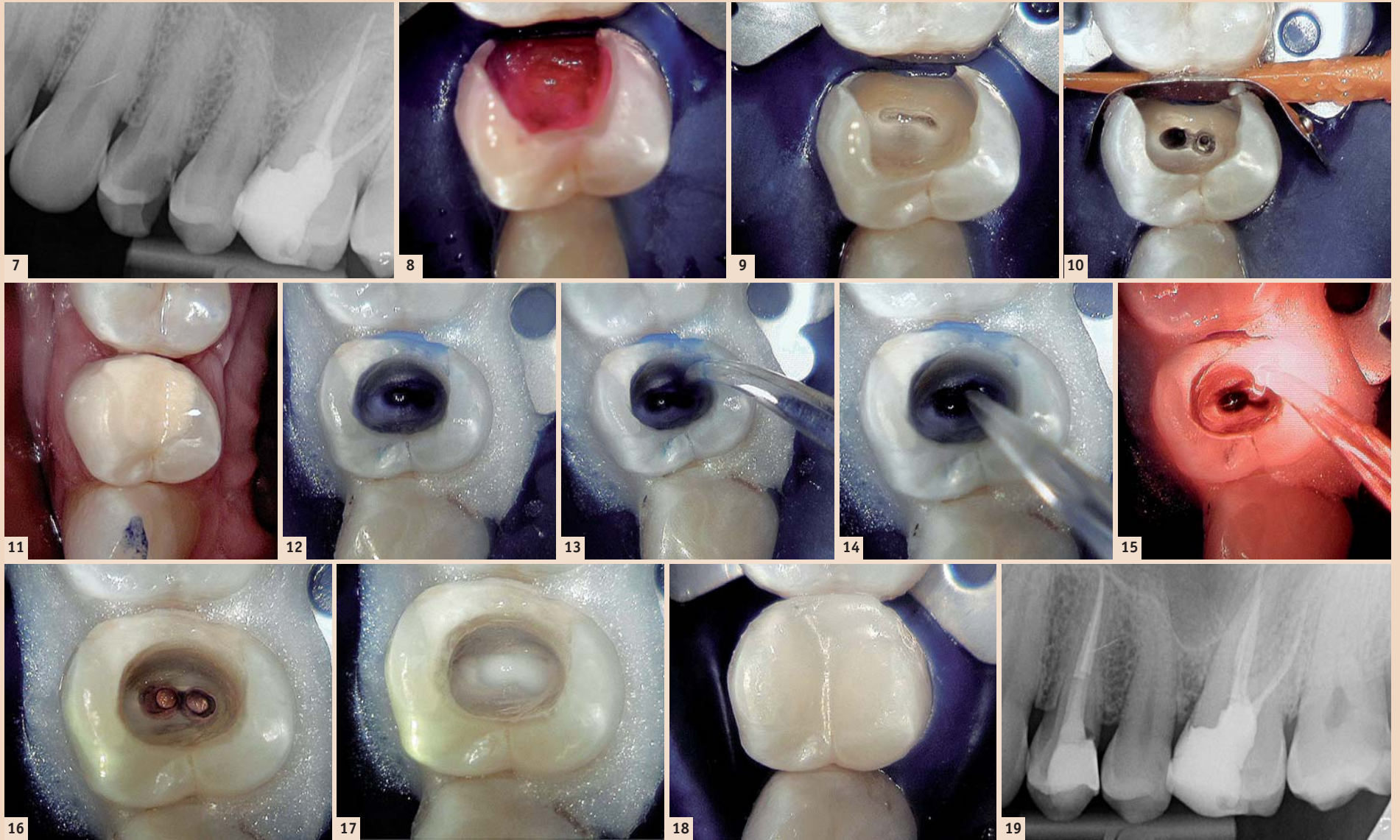
Die Wurzelkanäle eines Zahnes mit den davon ausgehenden Dentinkanälchen sind ein sehr komplexes, dreidimensionales und für Desinfektionsmassnahmen schwer zugängliches System. Visuell hilft uns

bei setzen wir das PACT® Universal Gel mit den Lichtleiteransätzen PACT® Light Guide Universal und XL selektiv nach Lage und Grösse der betroffenen Strukturen ein. Ausserdem achten wir auf eine ausreichend lange Einwirkzeit (mind. 60 Sek.) ge-

wir eine Woche später im Sinne einer Full Mouth Disinfection nach Lang durchführten. Nach der Instrumentation wurde durch Wechselspülungen von H₂O₂/CHX die Blutung reduziert, um die PDT effektiv einzusetzen. Nach zwei Wochen erfolgte

nächsten Tag schmerzfrei, sodass wir drei Tage später die komplette WKB mit WF und dem definitiven Kompositaufbau durchführten. Bei der Aufbereitung in Hybridtechnik zeigte sich, dass beide WK apikal konfluieren. Nach den Abschluss-

nutzen in unserer Schweizer Privatpraxis die Abrechnungsposition 4187: Physikalische Therapie und „analysieren“ diese zu PDT-Softlaser-Therapie. Je nach Arbeitsaufwand berechnen wir die Anwendung dann pro Parodontium, pro



Fall 2: **Abb. 7:** Das Ausgangsröntgenbild von Patient 2 zeigt die massive CP an Zahn 24. – **Abb. 8:** Zahn 24 weist eine akute apikale PA auf. – **Abb. 9:** Beide WK Eingänge nach Kariesexkavation. – **Abb. 10:** Zahn 24 nach initialer WKB. – **Abb. 11:** Zahn 24 nach Notfallbehandlung und PV. – **Abb. 12:** Applizieren des PACT® Fluid Endo in beiden WK. – **Abb. 13:** Einsatz des PACT® Endo Lichtleiteransatzes. – **Abb. 14:** Lichtleiteransatz im palatinalen WK. – **Abb. 15:** Belichtung des Toluidinblaus mit dem Softlaser. – **Abb. 16:** Zahn 24 nach WF. – **Abb. 17:** Dentinadhäsiver Verschluss von WK und Cavum. – **Abb. 18:** Kompletter Kompositaufbau von Zahn 24. – **Abb. 19:** Röntgenbild mit Endsituation.

neben der strikten Anwendung von Kofferdam die Verwendung eines Dentalmikroskops. Nach der chemomechanischen Aufbereitung kommt zur finalen Bakterielenimination noch die PDT zum Einsatz. Das Toluidinblau in Form des PACT® Fluid Endo lässt sich sehr gut bis in die apikalen WK-Bereiche applizieren und der PACT® Endo Light Guide Ansatz erlaubt durch seine schmale Form die Lichtleitung bis dorthin. Nach ausreichender Einwirkzeit (60 Sek.) wenden wir den Softlaser für mindestens zwei Minuten je WK an, wobei eine leichte Auf- und Abbewegung vorteilhaft ist. Danach wird der Photosensitizer mit CHX ausgespült, die WK getrocknet und die WF durchgeführt. Nach der WF erfolgt sofort ein adhäsiver Verschluss der Kanäleingänge und des Cavums, um eine bakterielle Reinfektion zu vermeiden.

Weichgewebeeinfektionen der Mundhöhle

Infektionen der Schleimhaut und Haut oral und perioral werden zumeist durch bakterielle und virale Infekte ausgelöst. Die PDT begünstigt ein schnelles Abheilen oraler Weichgewebsinfektionen mit Herpes simplex und Infektionen mit dem Sprosspilz Candida albicans, die zunehmend in Form einer Prothesenstomatitis vorkommen. Hier-

nauso wie auf eine genügende Belichtungszeit (60–120 Sek.). Dabei behandeln wir neben dem Prothesenlager auch betroffene Prothesenareale konsequent mit. Aber auch bei postoperativen Wundheilungsstörungen eignet sich die PDT hervorragend, wobei sich v. a. die nachgewiesenen Effekte des verstärkten Wachstums von Fibroblasten und der induzierten Synthese von Fasern im Gewebe positiv auswirken.

Fallbeispiele

Fall 1: Chronisch profunde Parodontitis mit stark fortgeschrittenem Knochenabbau

Die 53-jährige Patientin kam mit dem Wunsch zu uns, ihre beiden vorderen OK-Frontzähne zu erhalten, wobei ihre finanziellen Mittel limitiert waren. Nach der Eingangsuntersuchung nahmen wir einen kompletten PA-Status auf und fertigten ein aktuelles Röntgenbild der OK-Front mit eingebrachten GP-Points an. Hier zeigte sich das ganze Ausmass der fortgeschrittenen PA mit starkem Knochenabbau (Abb. 1). Tatsächlich waren 11 und 21 stark gefährdet mit ST bis 10 mm, maximalem BOP und Pusaustritt, einer aktiven bukkalen Fistel und LG von 1–2. Unser Therapieplan sah eine geschlossene PA-Behandlung mit unterstützender PDT vor, die

die erste Re-Evaluation, die bereits eine deutliche Verbesserung mit Verschluss der bukkalen Fistel zwischen 11/21, einer Reduzierung des BOP und einer Verringerung des LG zeigte (Abb. 5). Wir führten dann nochmals im Oberkiefer von 13–23 ein Feinscaling mit PDT durch. Weitere vier Wochen später erfolgte die zweite Nachkontrolle, und die Patientin wünschte sich eine ästhetische Lückenverringern, die wir direkt mit Komposit realisierten.

Fall 2: Akute apikale PA durch massive CP mit Pulpabeteiligung

Der 32-jährige Patient stellte sich bei uns im Notfalldienst mit starken Aufbissbeschwerden an Zahn 24 vor. Eine massive CP, die den gesamten Zahn von distal unterminierte, hatte bereits zu einer akuten apikalen PA geführt. Während die massive CP sehr gut im Ausgangsröntgenbild (Abb. 7) erkennbar war, zeigte sich die apikale PA eher dezent mit einem erweiterten PA-Spalt. In der Notfallbehandlung entfernten wir unter Kofferdam die unterminierende Karies vollständig (Abb. 9, 11), stellten die beiden WK dar und instrumentierten sie initial (Abb. 12). Eine Einlage mit Ledermix und eine provisorische Aufbaufüllung mit Photac vervollständigten die Erstbehandlung (Abb. 13). Der Patient war bereits am

Spülungen kam unterstützend zur finalen Bakterielenimination die PDT mit dem PACT® Fluid Endo und dem PACT® Endo Lichtleiteransatz zum Einsatz (Abb. 14–16), wobei das Toluidinblau mit einer feinen Endokanüle bis in die apikalen Bereiche appliziert wurde. Nach ausreichender Einwirkzeit (60 Sek.) wendeten wir den Softlaser für zwei Minuten je WK an (Abb. 17). Danach wurde der Photosensitizer mit CHX ausgespült, die WK getrocknet und die WF gemacht. Der dentinadhäsive Verschluss der Kanäleingänge, des Cavums und auch der komplette Ersatz der alten Aufbaufüllung erfolgten sofort im Anschluss. Die Abschluss-Röntgenaufnahme zeigt die homogene WF mit ihrem Übergang in den internen Kompositaufbau (Abb. 18).

Komplikationen

Bisher erwies sich unser PACT®-System als sehr zuverlässig und robust. Zweimal wurde versäumt, den Akku rechtzeitig aufzuladen, was durch eine Schnellaufladung von einer Minute für die notwendige Behandlung kompensiert wurde.

Abrechnung und Wirtschaftlichkeit

Interessanterweise amortisierte sich das PACT®-System bereits in der einmonatigen Testphase. Wir be-

Zahn oder pro Quadrant. Für meine deutschen Kollegen seien die aktuellen Abrechnungstipps der Deutschen Gesellschaft für Laserzahnheilkunde auf ihrer Webseite: www.dgl-online.de empfohlen.

Danksagung/Konformität

Der Autor bedankt sich bei der Firma Pro Dentis für die ausführliche Testmöglichkeit, dennoch besteht keine wirtschaftliche Abhängigkeit. Ich empfehle allen interessierten Kollegen, die Praxistauglichkeit und das Handling des ausgewählten Lasersystems zu testen und sich erst dann für ein passendes Gerät zu entscheiden. ^{SI}

Kontakt

Infos zum Autor




Dr. med. dent.
Marcus Makowski
 swiss smile Dental Clinics
 St. Moritz
 Via Mezdi 33
 7500 St. Moritz
 Schweiz
 Tel.: +41 81 8379560
st.moritz@swiss-smile.com