

Einfluss des gingivalen Biotyps auf die chirurgisch-restaurative Implantattherapie

Autoren _ Dr. med. dent. Peter Gehrke, ZA Axel Rudolph, M.Sc., ZT Carsten Fischer

_Während die knöcherne Einheilung von Implantaten sowohl durch klinische Studien als auch durch pro- und retrospektive Analysen vorhersagbar bestätigt werden kann, stellt die Integration des periimplantären Weichgewebes eine Herausforderung in Bezug auf biologische und ästhetische Aspekte dar. Dies gilt im besonderen Maße für implantatgetragene Rekonstruktionen im Frontzahnggebiet.¹ Implantatgetragener Zahnersatz ist nur dann ästhetisch, wenn er zu den perioralen Gesichtsstrukturen passt. Die Merkmale des periimplantären Gewebes (Zustand, Höhe, Volumen, Farbe und Kontur) müssen zur gesunden Nachbarbeziehung passen.² Zur Vermeidung ästhetischer Einbußen ist eine genaue Analyse der vorhandenen Hart- und Weichgewebssituation unerlässlich. Insbesondere bei Patienten mit einer mittleren bis hohen Lachlinie spielt das Aussehen der periimplantären Mukosa eine entscheidende Rolle. In der Literatur besteht Einigkeit darüber, dass die Dicke und Morphologie des Weichgewebes Einfluss auf die Rezessionsanfälligkeit oder auf die Prognose eines ästhetisch-plastischen parodontal- oder implantatchirurgischen Eingriffs hat.³⁻⁶ Kenntnisse über die unterschiedlichen Weichgewebestrukturen um Zähne und Implantate sind daher von besonderer Relevanz.

_Aufbau der Gingiva

Die Gingiva stellt den äußersten Bereich des parodontalen Gewebes dar und erstreckt sich von der mukogingivalen Grenzlinie bis zum Gingivalsaum. Man unterscheidet die freie und die befestigte Gingiva sowie die interdental Gingiva. Die freie Gingiva erstreckt sich an den bukkalen und oralen Zahnflächen ausgehend vom Gingivalsaum auf einer Breite von ca. 1,5 mm bis auf die Höhe der Schmelz-Zement-Grenze. Die befestigte Gingiva ist fest mit dem koronalen Alveolarfortsatz verbunden und schließt sich nach apikal hin an die freie Gingiva an. Sie reicht bis an die mukogingivale Grenzlinie heran und kann

in ihrer Breite individuell und altersbedingt variieren.⁷ Die interdental Papille, welche aus befestigter und unbefestigter Gingiva besteht, wird in ihrer Ausdehnung von den interdentalen Kontaktpunkten und dem interdentalen Knochenseptum bestimmt. Vestibulär und oral wölbt sich das Gewebe nach außen und bildet die Papille. Zwischen den oralen und vestibulären Anteilen befindet sich der interdental Col, eine sattelförmige Mulde. Die Papillen sind für den typischen girlandenförmigen Verlauf der Gingiva entlang der Zahnreihen verantwortlich. Gesunde Gingiva ist blassrosa, besitzt eine straffe Konsistenz und kann im Bereich der keratinisierten Oberfläche Stippelungen aufweisen. Die epithelialen Strukturen der Gingiva sind das orale Gingivaepithel (zur Mundhöhle gerichtet), das orale Sulkusepithel (zur Zahnoberfläche gerichtet) und das Saume epithel (Kontaktbereich zwischen Gingiva und Zahn). Das orale Gingivaepithel ist ein keratinisiertes, mehrschichtiges Plattenepithel, das in vier Schichten untergliedert wird: Stratum basale, Stratum spinosum, Stratum granulosum und Stratum corneum. Zum Zahn hin geht das orale Gingivaepithel in das orale Sulkusepithel über. Beide Epithelien sind im Aufbau ähnlich und werden durch subepitheliales Bindegewebe vom Alveolar-knochen getrennt. Die Anteile des Bindegewebes, die bis in Epithel reichen, bezeichnet man als Bindegewebspapillen und gegenläufig als Epithelzapfen. Im Bereich der befestigten Gingiva bildet diese Verzäpfung des Epithels mit dem darunterliegenden Bindegewebe die Lamina propria aus, welche für die typische, jedoch unterschiedlich ausgeprägte Stippelung der befestigten Gingiva verantwortlich ist. Das orale Sulkusepithel und das orale Gingivaepithel sind bis zu 80 % parakeratinisiert. Die unterschiedlich starke Keratinisierung des gingivalen Epithels stellt jedoch keine Anpassung an funktionelle Anforderungen dar, sondern wird durch genetische Faktoren bestimmt.⁸ Das nicht keratinisierte und undifferenzierte Saume epithel umschließt den Zahn zirkulär 2 mm hoch und

endet unter gesunden Voraussetzungen apikal der Schmelz-Zement-Grenze. Im Gegensatz zum oralen Sulkus- und Gingivaepithel ist das gesunde Saumepithel nicht mit dem subepithelialen Bindegewebe verzahnt. Es weist im Vergleich zu diesen Epithelien eine deutlich höhere Erneuerungsfähigkeit auf. Das Saumepithel bildet sowohl eine physiologische Barriere zwischen den oralen Epithelien und dem Alveolarknochen als auch einen immunologischen Kontakt- und Reaktionsbereich, um entzündliche Reaktionen knochenfern auszutragen.

Periimplantäres Weichgewebe

In der vorliegenden Untersuchung wurde der gingivale Biotyp an jeweils nicht erhaltungswürdigen Zähnen bestimmt.¹⁸ In der täglichen Praxis werden die entsprechenden Fälle häufig implantologisch versorgt, weshalb im Folgenden die Unterschiede in der Anatomie zwischen parodontalem und periimplantärem Weichgewebe beschrieben werden. Periimplantäres Gewebe unterscheidet sich von der Gingiva am natürlichen Zahn vor allem durch fehlenden Zement und parodontal fixierte krestale Mukosa. Zusätzlich ist die Zahl der Fibroblasten reduziert und das Gewebe ist reicher an Kollagen. Die Kollagenfasern verlaufen nur parallel zur Implantatoberfläche (Abb. 1).

Gemeinsamkeiten zwischen parodontalem und periimplantärem Weichgewebe bestehen beim oralen Epithel, Sulkusepithel und Saumepithel. Es können jedoch auch Unterschiede der beiden Weichgewebsarten belegt werden. Periimplantäre Mukosa verfügt über kein bindegewebiges Attachment und zeigt eine hypovaskuläre-hypozelluläre Bindegewebszone in der Nachbarschaft des Implantats.⁹ Weiterhin ist es durch eine fehlende Blutversorgung aus

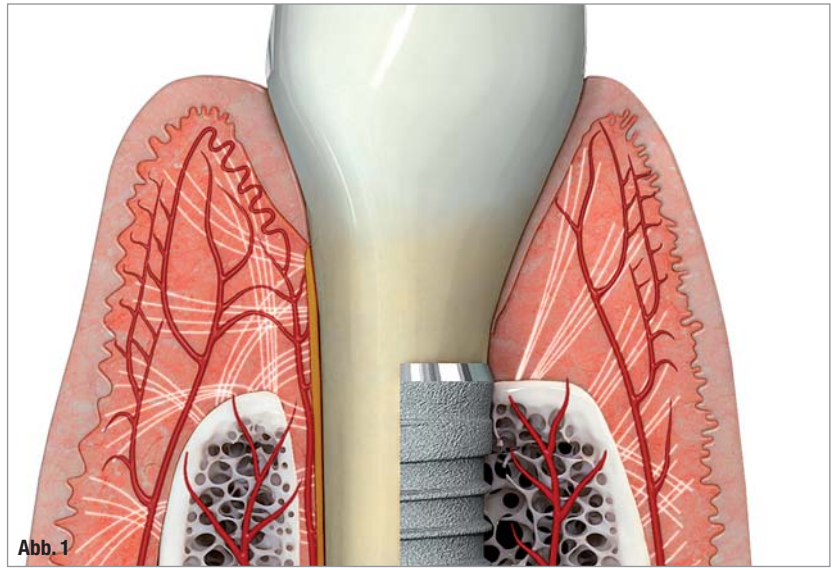


Abb. 1

dem Parodontalligament charakterisiert. Roos-Jan-saker et al. konnten zeigen, dass bei fehlender befestigter keratinisierter Gingiva das Risiko für Mukositis und Periimplantitis um Implantate signifikant erhöht ist.¹⁰

Abb. 1 _ Vergleichende Anatomie der parodontalen und periimplantären Weichgewebe (Quelle: P. Gehrke).

Gingivaler Biotyp und biologische Breite

Mit dem Begriff gingivaler Biotyp wird die Dicke, Struktur und das Aussehen der Gingiva bezeichnet. Als Synonyme werden die Begriffe parodontaler Biotyp, gingivaler Phänotyp oder gingivaler Morphotyp verwendet. Die Vielzahl der in der Literatur verwendeten Synonyme zeigt, dass eine einheitliche, standardisierte Nomenklatur fehlt. Gleichwohl geht man davon aus, dass der Gewebebiotyp einer der wichtigsten prognostischen Faktoren für die Vorhersagbarkeit eines plastisch-ästhetischen pa-

Abb. 2a–c _ Visuelle Bestimmung des gingivalen Biotyps vor und nach der Extraktion von Zahn 11.

Abb. 3a–c _ Visuelle Bestimmung des gingivalen Biotyps unter Zuhilfenahme einer Parodontalsonde vor und nach der Extraktion von Zahn 21.

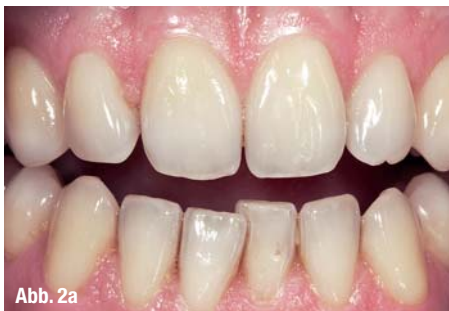

Abb. 2a

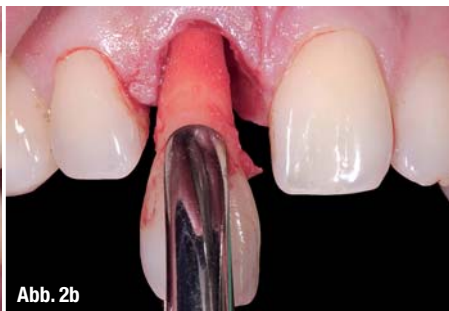

Abb. 2b

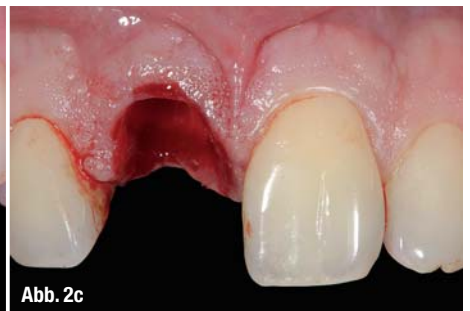

Abb. 2c

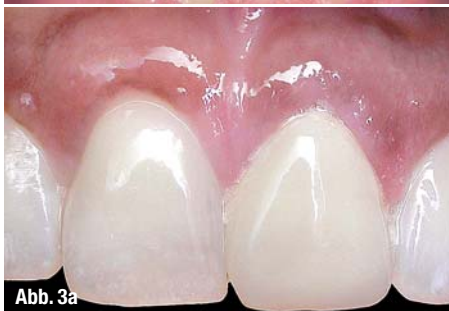

Abb. 3a

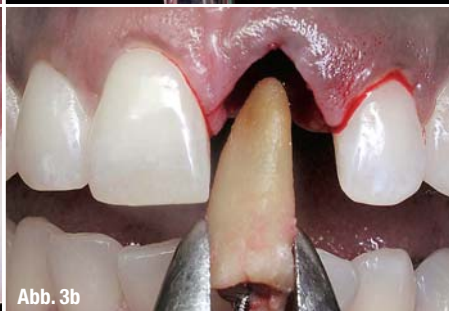

Abb. 3b

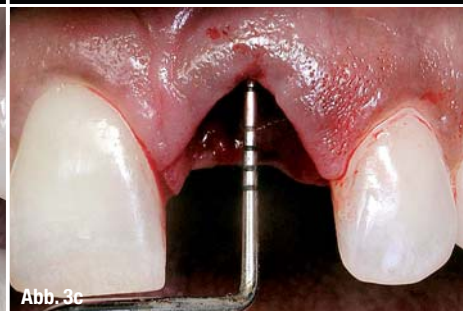

Abb. 3c

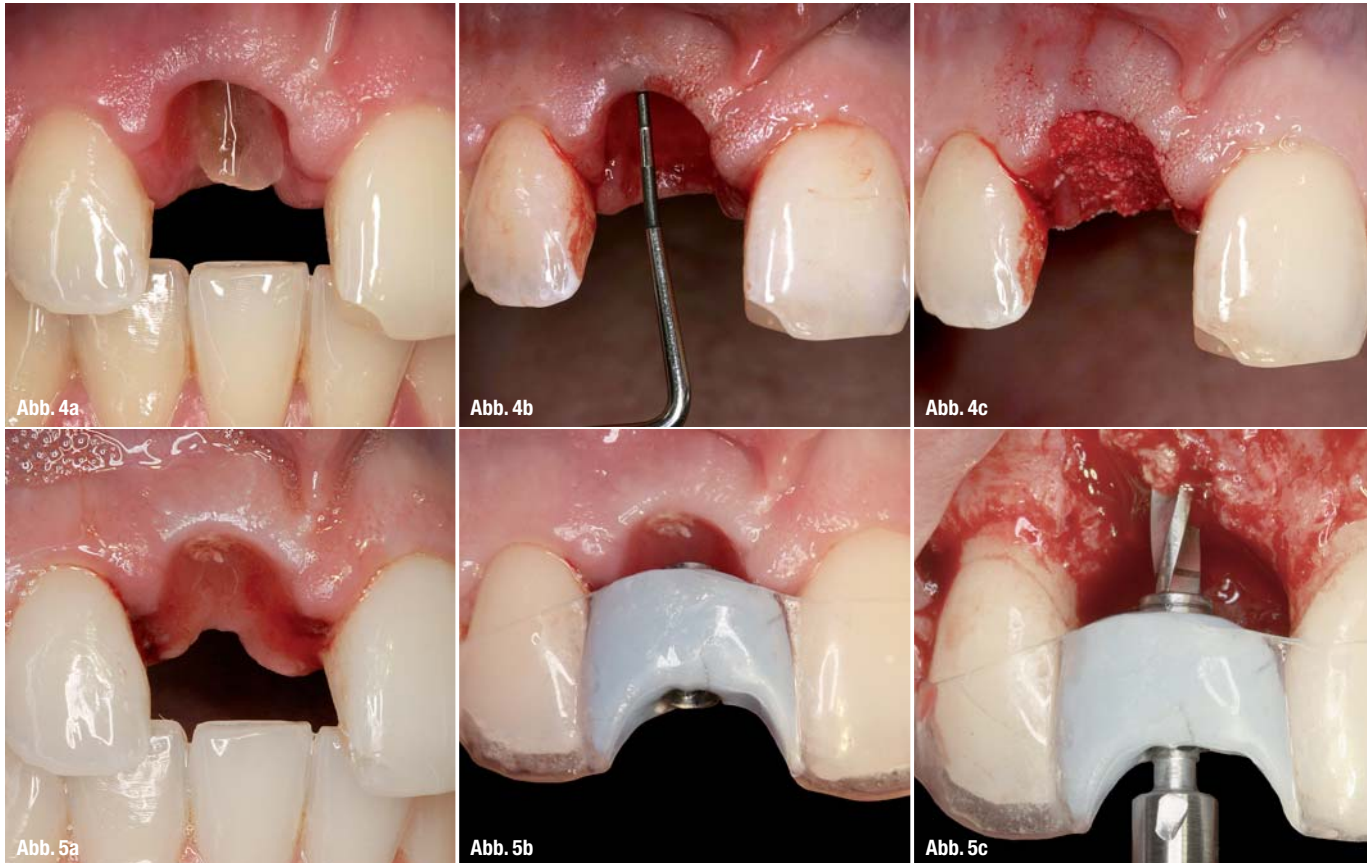


Abb. 4a-c_ Visuelle Bestimmung des gingivalen Biotyps unter Zuhilfenahme einer Parodontalsonde vor und nach der Exzision von Zahn 11.

Abb. 5a-c_ Durch das freie Bindegewebsstransplantat wurde der Versuch unternommen, einen dünnen in einen dicken gingivalen Biotyp umzuwandeln („Biotypswitching“). Der Patient trug eine adhäsive Klebebrücke als temporäre Versorgung mit Ovale-Pontic-Brückenzwischen-glied. Nach achtwöchiger Ausheilung erfolgte die Implantat-OP.

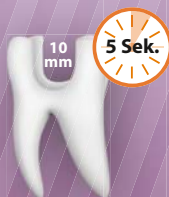
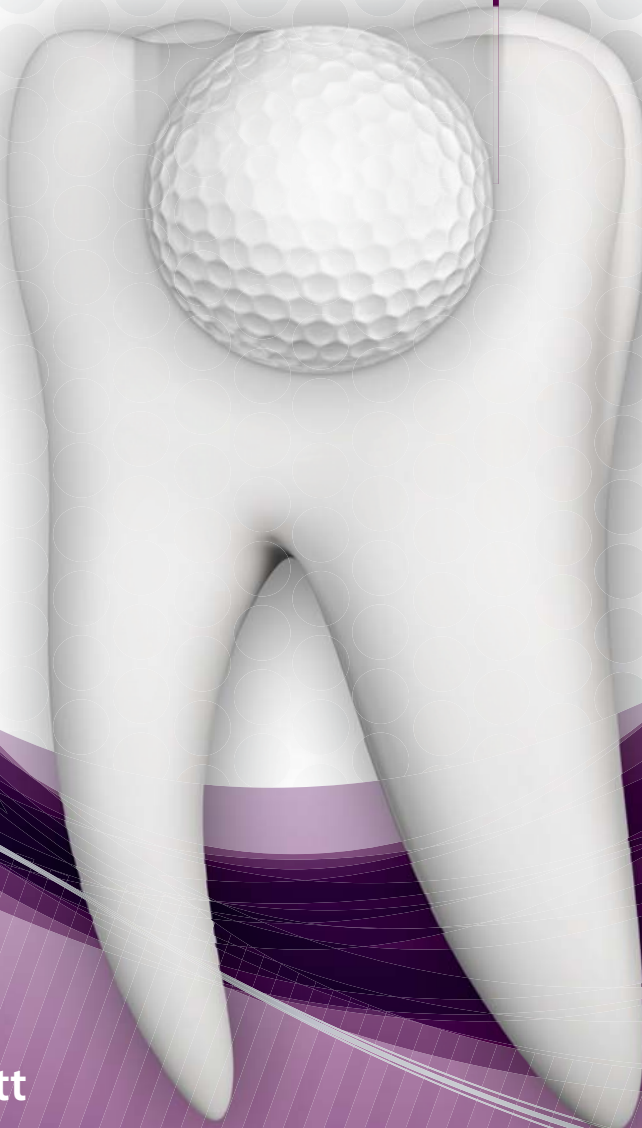rodental- oder implantatchirurgischen Eingriffes ist.^{11,12} Obwohl aus wissenschaftlicher Sicht noch nicht ausreichend geklärt, beruht diese Einschätzung auf der Annahme, dass die Dicke der keratinisierten Gingiva einen Einfluss auf die Rezessionsanfälligkeit des Gewebes hat. Kan et al. konnten nachweisen, dass sofort inserierte Frontzahnimplantate bei Anwesenheit eines dicken gingivalen Biotyps signifikant weniger bukkale Geweberezessionen in einem 2- bis 8-jährigen Beobachtungszeitraum zeigten als bei dünnem gingivalen Biotyp.¹³ Erschwerend kommt hinzu, dass der Biotyp bei der klinischen Untersuchung nur durch die rein visuelle Beurteilung oder unter Zuhilfenahme einer Parodontalsonde ermittelt werden kann. Anhand der visuellen Beurteilung werden grundsätzlich zwei verschiedene gingivale Biotypen unterschieden: gewebestarker oder dicker gingivaler Biotyp und gewebeschwacher oder dünner gingivaler Biotyp. Der Übergang zwischen diesen beiden Biotypen verläuft fließend und die klinische Klassifizierung ist stark untersucherabhängig. Der Biotyp ist abhängig von genetischen Faktoren, der bukkolingualen Zahn- oder Implantatposition sowie der Knochenmorphologie. Innerhalb eines Patienten können aufgrund der verschiedenen Faktoren mehrere Biotypen auftreten. Neben der Dicke des labialen Weichgewebes muss auch immer dessen vertikale Dimension berücksichtigt werden. Die Weichgewebshöhe am Zahn oder analog am Im-

plantat wird als biologische Breite bezeichnet.¹⁴ Sie setzt sich aus zwei Strukturen zusammen, dem epithelialen Attachment und dem bindegewebigen Attachment. Zusammen bilden diese zwei Strukturen eine Schutzfunktion an der Durchtrittsstelle von Zähnen oder Implantaten in die Mundhöhle.¹⁵ Grunder et al. stellten fest, dass es sich bei der Ausbildung der biologischen Breite immer um ein dreidimensionales Geschehen mit sowohl einer vertikalen als auch einer horizontalen Komponente handelt.¹⁶ Im Mittel beträgt die Höhe der biologischen Breite 2,04 mm. Sie setzt sich zusammen aus 1,07 mm bindegewebigem Attachment und 0,97 mm epitheliales Attachment. Die Dimension des bindegewebigen Attachments ist sehr konstant, wohingegen der Wert des epithelialen Attachments großen Schwankungen unterliegt.

Da angenommen wird, dass zwischen dem gingivalen Biotyp und der Anfälligkeit für Rezessionen nach einer chirurgischen oder restaurativen Therapie ein direkter Zusammenhang besteht, stellt sich die Frage, wie man die Weichgewebshöhe vor einem geplanten Eingriff untersucht und nachvollziehbar klassifiziert.^{9,31,36} Das Ziel unserer aktuellen prospektiven Studie war es, zu ermitteln, wie zuverlässig die visuelle Bestimmung des gingivalen Biotyps im Oberkieferfrontzahnbereich mit und ohne Zuhilfenahme einer Parodontalsonde im Vergleich zu einer direkten Messung ist.¹⁷

Hole in One

Füllen in einem Schritt mit **Fill-Up!™**



Fill-Up!™ - in einem Schritt zum perfekten Ergebnis

- Sichere Tiefenpolymerisation mit minimalem Schrumpfungsstress dank Dualhärtung
- Garantierte Ein-Schicht-Technik - auch bei sehr tiefen Kavitäten von 10 mm
- Optimierter Randschluss - verminderte postoperative Sensibilitäten
- Universalfarbe in einer praktischen Automix-Spritze für eine effiziente Anwendung

Deep. Fast. Perfect.



info.de@coltene.com | +49 7345 805 0 | www.coltene.com

COLTENE

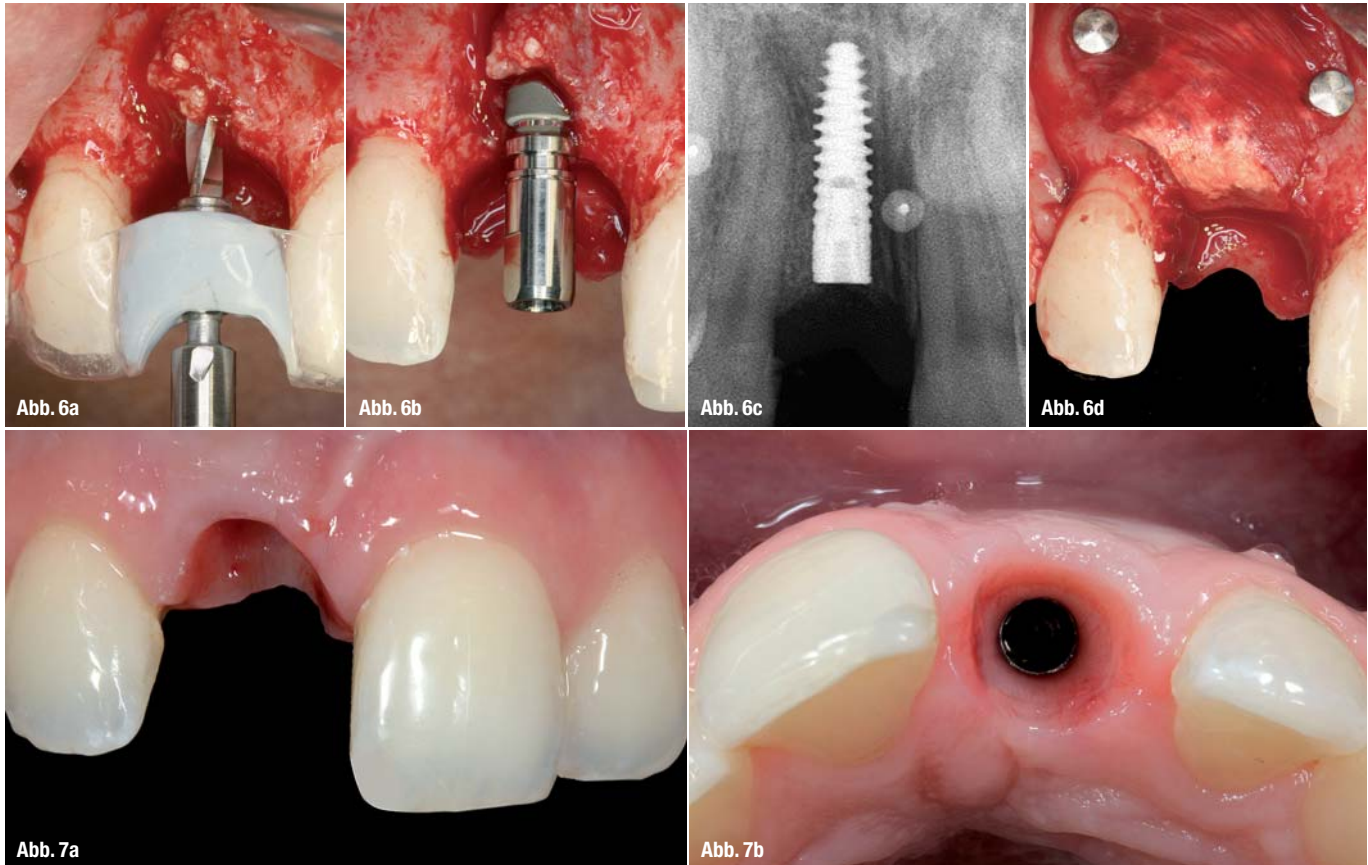


Abb. 6a-d_ Implantatbettauflbereitung und interoperative Darstellung nach Implantation und Augmentation

(ANKYLOS® C/X, DENTSPLY Implants, Mannheim; Bio-Oss® & Bio-Guide®, Geistlich Biomaterials, Wolhusen).

Abb. 7a und b_ Weichgewebszustand und Emergenzprofil nach dreimonatiger Tragedauer einer temporären Versorgung mit PEEK-Aufbau und Kunststoffkrone.

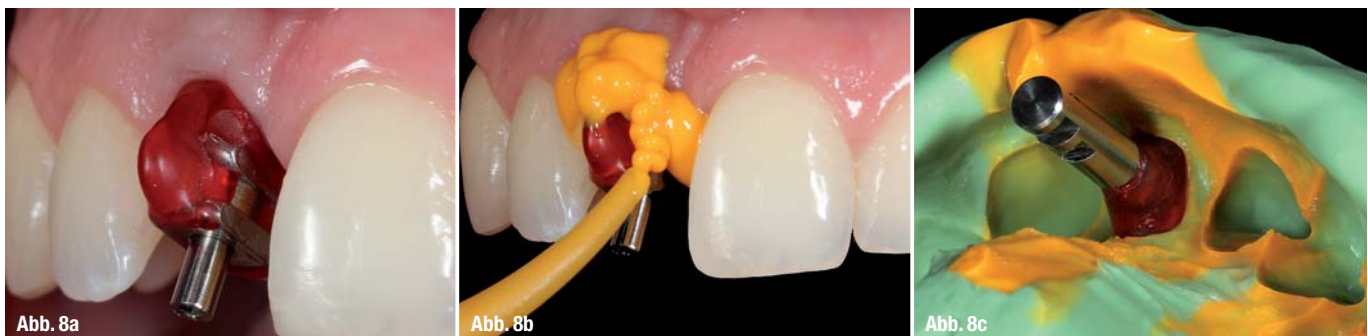Abb. 8a-c_ Die formgetreue Übertragung der Mukosasituation erfolgte mit einem individualisierten Abformpfosten (GC Pattern Resin LS, GC EUROPE N.V., Leuven, Belgien). Abformung mittels individuellem Löffel und A-Silikon (Aqualis Ultra, DENTSPLY DeTrey, Konstanz)

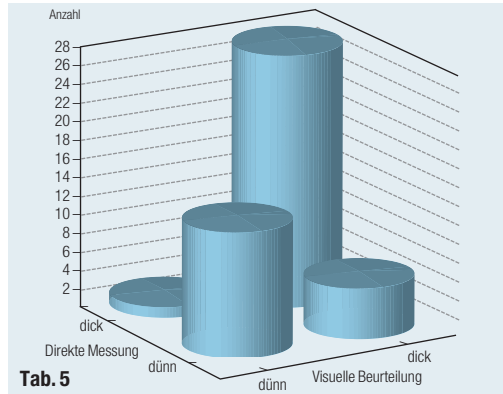
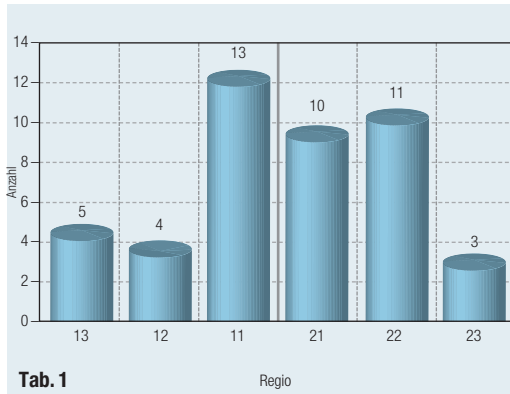
Untersuchung zur verlässlichen Bestimmung des gingivalen Biotyps

In einer prospektiven Studie wurden 46 Patienten aufgenommen (26 Männer, 20 Frauen), die jeweils einen nicht erhaltungsfähigen Zahn im Oberkieferfrontzahnbereich aufwiesen. Zur Bestimmung des gingivalen Biotyps wurden drei unterschiedliche Methoden angewandt und verglichen. Die rein visuelle Untersuchung, die visuelle Untersuchung unter Zuhilfenahme einer Parodontalsonde (PCP UNC 15 ST, Hu-Friedy) und die direkte Messung mittels spannungsfreiem Tasterzirkel (Dial Caliper N M/W, AURA-DENTAL). Nach der visuellen Bestimmung und nach der Untersuchung mittels Parodontalsonde wurde der gingivale Biotyp jeweils als dick oder dünn klassifiziert. Anschließend wurde der jeweilige

Zahn extrahiert und eine direkte Messung mit dem Tasterzirkel durchgeführt. Die Messung wurde 2 mm apikal zum freien Gingivarand an dem mittigen fazialen Punkt vorgenommen. Die Messgenauigkeit betrug 0,1 mm. Der gingivale Biotyp galt als dünn, wenn die Messung 1,0 mm oder weniger ergab, und als dick, wenn die Messung mehr als 1,0 mm betrug. Die Untersuchungsergebnisse wurden mit einem McNemar-Test mit einem Signifikanzniveau von $p=0,05$ verglichen. Es wurden 23 mittlere Schneidezähne, 15 laterale Schneidezähne und acht Eckzähne extrahiert und der gingivale Biotyp untersucht. In 25 Fällen war eine parodontale Vorschädigung der Extraktionsgrund.

In 18 Fällen lag eine Zahnfraktur vor und in drei Fällen war ein endodontisches Versagen des Zahnes der Grund für die Exaktion.





Tab. 1_ Häufigkeitsverteilung der Regio der extrahierten Zähne.

Tab. 2_ Vergleich visuelle Beurteilung vs. PAR-Sonde.

Tab. 3_ Gegenüberstellung der Resultate Parodontalsonde und visuelle Beurteilung hinsichtlich der Biotypeinteilung

Tab. 4_ Vergleich Visuelle Bestimmung vs. Taster.

Tab. 5_ Gegenüberstellung der Resultate visuelle Beurteilung und direkte Messung hinsichtlich der Biotypeinteilung.

Tab. 6_ Vergleich PAR-Sonde vs. Taster.

Tab. 7_ Gegenüberstellung der Resultate Parodontalsonde und direkte Messung hinsichtlich der Biotypeinteilung.

Visuell	PAR dünn	PAR dick	Zeile Gesamt
dünn	13	1	14
Ges. %	28,26 %	2,17 %	30,43 %
dick	6	26	32
Ges. %	13,04 %	56,52 %	69,57 %
Ges.	19	27	46
Ges. %	41,30 %	58,70 %	100,00 %

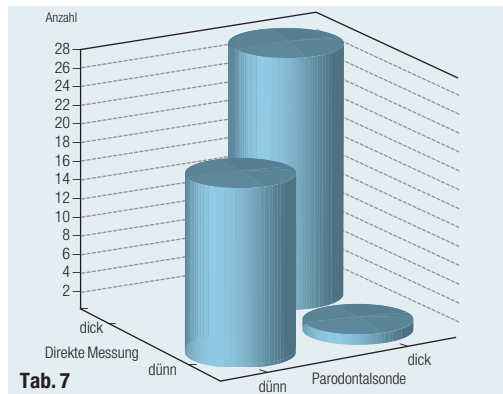
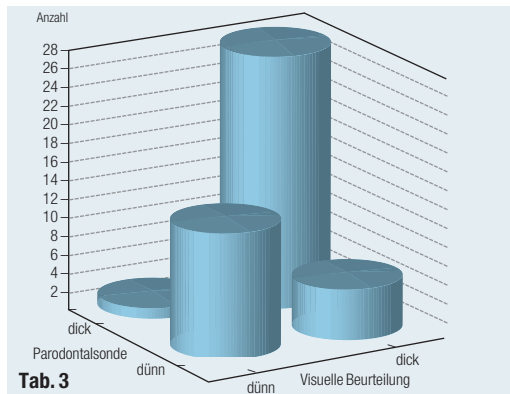
PAR	Taster Kat dünn	Taster Kat dick	Zeile Gesamt
dünn	19	0	19
Ges. %	41,30 %	0,00 %	41,30 %
dick	1	26	27
Ges. %	2,17 %	56,52 %	58,70 %
Ges.	20	26	46
Ges. %	43,48 %	56,52 %	100,00 %

	Chi-Quadr. FG	p
McNemar Chi-Quadr. (B/C)	2,285714 FG=1	p = ,13057

	Chi-Quadr. FG	p
McNemar Chi-Quadr. (B/C)	0,000000 FG=1	p = 1,0000

Tab. 2

Tab. 6



Tab. 3

Tab. 7

Visuell	Taster Kat dünn	Taster Kat dick	Zeile Gesamt
dünn	13	1	14
Ges. %	28,26 %	2,17 %	30,43 %
dick	7	25	32
Ges. %	15,22 %	54,35 %	69,57 %
Ges.	20	26	46
Ges. %	43,48 %	56,52 %	100,00 %

_Ergebnisse

Bei den direkten Messungen mit Taster betrug der durchschnittlich gemessene Wert der gingivalen Dicke $1,16 \pm 0,48$ mm. Dies ist mit den in der Literatur verwendeten Werten vergleichbar.⁴ Dabei waren die Bereiche mit einer gingivalen Dicke von ≤ 1 mm zu 56,5% der Fälle vertreten und die Bereiche mit einer gingivalen Dicke von > 1 mm zu 43,5%. In der vorliegenden Studie ergab der Vergleich zwischen der visuellen Bestimmung des gingivalen Biotyps mit der direkten Messung der tatsächlichen Weichgewebstdicke per Tastzirkel keinen signifikanten Unterschied. 38 der 46 Klassifizierungen stimmten überein (82,6%). Trotzdem muss angemerkt wer-

	Chi-Quadr. FG	p
McNemar Chi-Quadr. (B/C)	3,125000 FG=1	p = ,07710

Tab. 4

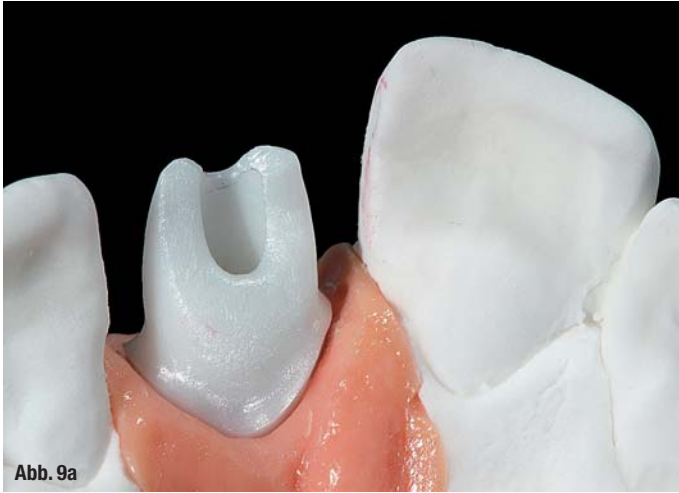

Abb. 9a

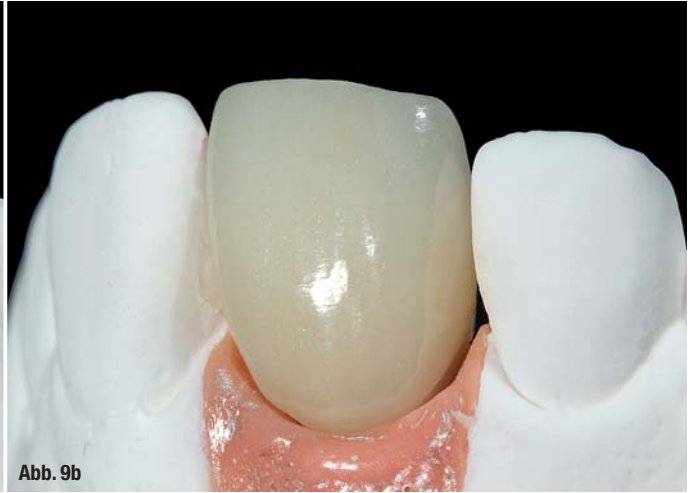

Abb. 9b

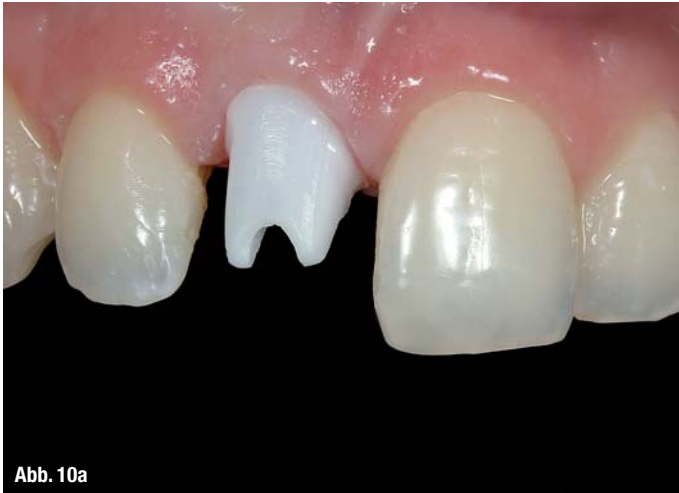

Abb. 10a

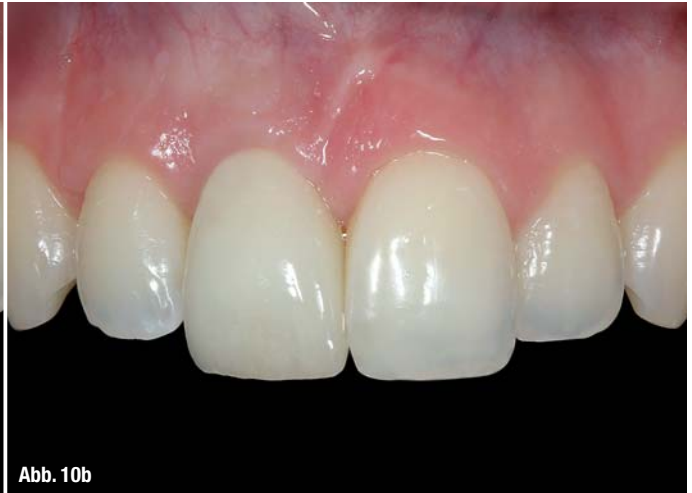

Abb. 10b

Abb. 9a und b _ Vollkeramische Implantatversorgung mit einteiligem CAD/CAM Zirkon-Implantataufbau im Labor (Compartis, DENTSPLY DeguDent, Hanau).

Abb. 10a–b _ Eingliederung und finale Versorgung in situ nach therapeutischem Biotypswitching.

den, dass die Fehlerquote bei der visuellen Bestimmung bei 17,4 % lag. Hierbei handelt es sich um eine Fehlerquote, die für den klinischen Alltag nicht unerheblich ist. Sollte die rein visuelle Bestimmung des gingivalen Biotyps herangezogen werden, um eine Prognose vor einem geplanten ästhetisch parodontal- oder implantatchirurgischen Eingriff abzugeben, so muss mit einer hohen Misserfolgsquote gerechnet werden. In 15,2% der Fälle wurde der gingivale Biotyp fälschlich als dick klassifiziert. Ein dicker, gewebestarker gingivaler Biotyp bereitet in der Praxis jedoch weniger Probleme, da er in der Regel zu weniger Rezessionen neigt.¹⁷ Die Klassifizierung des gingivalen Biotyps unter Zuhilfenahme einer Parodontalsonde stellt somit eine zuverlässige Methode dar. In unserer Untersuchung wurden 97,8% der Fälle unter Verwendung einer Parodontalsonde korrekt klassifiziert (p = 1,00).

Folgende Schlussfolgerungen konnten gezogen werden:

Die alleinige visuelle Beurteilung des gingivalen Biotyps ist als prognostischer Faktor für die Vorhersagbarkeit eines plastisch-ästhetischen parodontal- oder implantatchirurgischen Eingriffes nicht ausreichend.

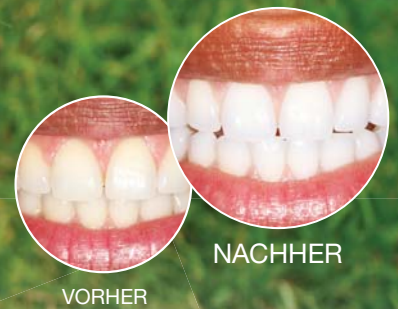Die Bestimmung des gingivalen Biotyps durch Untersuchung mittels Parodontalsonde stellt eine zuverlässige Methode zu Ermittlung des gingivalen Biotyps dar.

_Kontakt		cosmetic dentistry
Dr. Peter Gehrke		
Praxis Prof. Dr. Dhom & Partner Bismarckstraße 27 67059 Ludwigshafen Tel.: 0621 6812444 dr-gehrke@prof-dhom.de www.prof-dhom.de		
Infos zum Autor	Literatur	
		

Opalescence®



SCHÖNER LACHEN MIT
**BLEACHING
TO GO.**



Opalescence Go™

Kosmetische Zahnaufhellung für zu Hause

- Gebrauchsfertige UltraFit Trays mit 6% H₂O₂
- Geschmacksrichtung: Mint
- Geringer Aufwand für die Praxis, preisgünstig für den Patienten
- Gel mit PF-Formel, für minimierte Zahnsensibilitäten und aktiven Kariesschutz



Für weitere Informationen den QR-Code scannen
oder auf www.ultradent.com. Tel. 02203 - 35 92 15.



ULTRADENT
PRODUCTS · USA

Vertrieb durch den autorisierten und beratenden Dental-Fachhandel