

Ein komplexer Fall – gelöst mit CAD/CAM-Technologie

| Dr. Claas Ole Schmitt

Moderne Zahnmedizin ohne CAD/CAM-Technologie ist heute kaum vorstellbar. Denkt man einfach einmal an die Gerüsterstellung bei Kronen und Brücken, dann hat die CAD/CAM-Technologie die Fertigungsweise von Zahnersatz bereits heute revolutioniert. Mit ihrer Hilfe erreichen prothetische Versorgungen ein Qualitätsniveau, das mit konventionellen Methoden bis dahin kaum realisierbar war. Da sich auch der ästhetische Anspruch in den vergangenen Jahren geändert hat, ist es heute umso wichtiger, dass wir als behandelnde Zahnärzte Patienten dank dieser neuen Technologien langzeitstabil und ästhetisch hochwertig versorgen können.

Nicht nur in der prothetischen Versorgung der Patienten haben die CAD/CAM-Technologien Neuerungen gebracht, sondern auch im Bereich der Implantatchirurgie. Die aufgrund der steigenden Verbreitung von digitalen Volumetomografen höhere Verfügbarkeit von 3-D-Röntgendaten führt zu einer immer präziseren Planung von implantatchirurgischen Eingriffen.

Mittels Backward Planing ist es möglich, schon vor der chirurgischen Phase prothetische Aspekte in die Planung einfließen zu lassen. Die Implantate werden so genau an der Stelle inseriert, wo sie prothetisch gebraucht werden.

Außerdem ermöglicht das Backward Planing das rechtzeitige Erkennen von eventuellen Schwierigkeiten bei der geplanten Versorgung, die dann bereits von vornherein durch zusätzliche Maßnahmen verhindert werden können.

Selbst Knochenblöcke können heute mittels CAD/CAM-Technologie geplant und hergestellt werden.

Besonders bei komplexen Fällen sind eine gute Planung und die Ausschöpfung der diagnostischen und prothetischen (bzw. zahntechnischen) Mittel notwendig, um ein ästhetisches und langzeitstabiles Ergebnis zu erzielen. Nachfolgend werden das klinische Vor-

gehen sowie das mögliche Zusammenspiel verschiedener Technologien anhand eines komplexen Falles gezeigt.

Fallbeispiel

Eine 36-jährige Patientin stellte sich in unserer Praxis mit dem Anliegen einer ästhetischen Verbesserung der prothetischen Versorgung der mittleren beiden Schneidezähne vor. In dieser Region waren vor über 15 Jahren bereits zwei IMZ-Implantate inseriert worden. Die Patientin hatte große Angst, dass die seitlichen Schneidezähne durch den Knochenabbau an den Implantaten in Mitleidenschaft gezogen werden könnten.

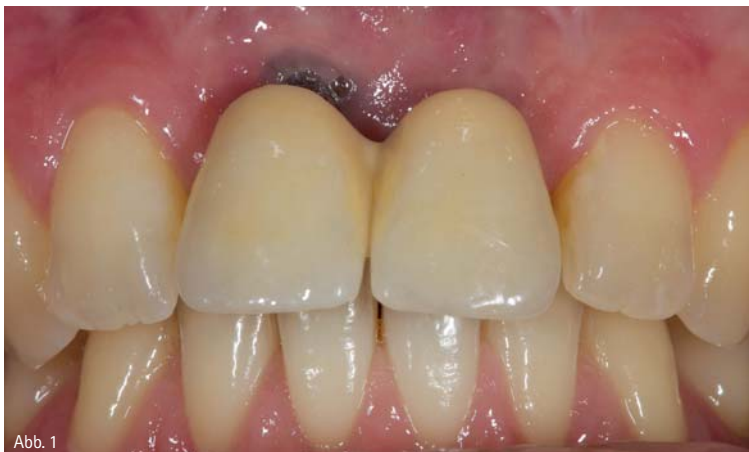

Abb. 1

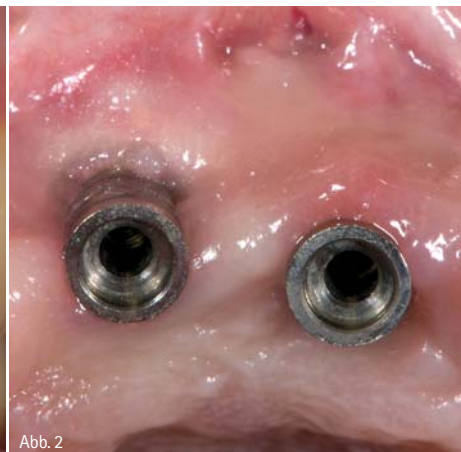



Abb. 2

Abb. 1: Ausgangssituation. – Abb. 2: Ausgangssituation nach Abnahme der Prothetik.

Mal wieder Kehrwoche. Für die zweitbesten Ideen.

Wir leben von unseren Ideen. Und davon, die richtigen Ideen erfolgreich zu machen. Dazu denken wir immer wieder neu über neue Produkte nach, die der Zahnarzt brauchen könnte. Und die besten werden dann gemacht. Von der Entwicklung über die Herstellung bis zum Service. Irgendwie clever. Und zwar seit 90 Jahren.

www.becht-online.de



BESSER BECHT. MADE IN OFFENBURG.

 **Becht**

ALFRED BECHT GMBH

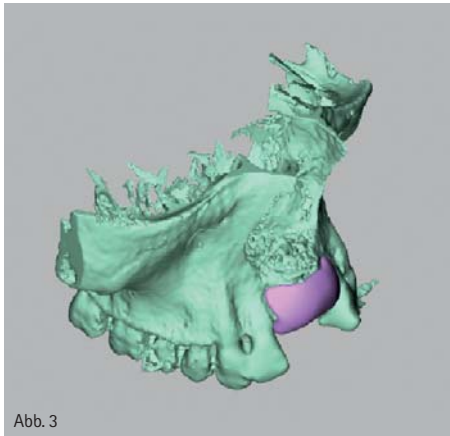


Abb. 3

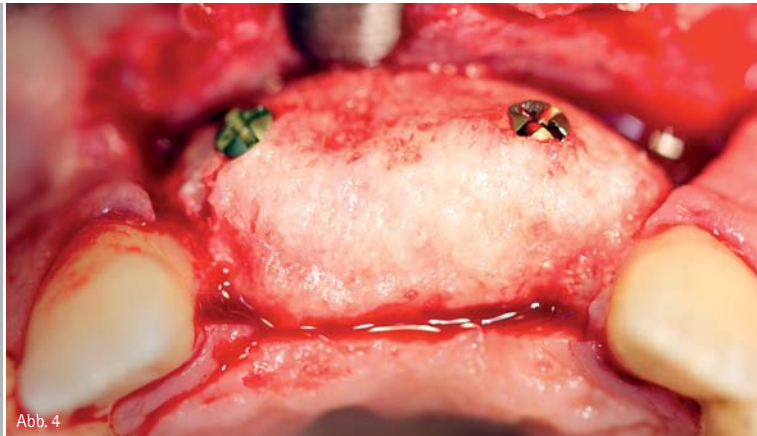


Abb. 4

Abb. 3: CAD-geplanter Knochenblock. – Abb. 4: Allogener Knochenblock in Position.

Die Patientin war Nichtraucherin und befand sich in einem guten physischen Allgemeinzustand.

Ausgangsbefund

Die beiden IMZ-Implantate waren mit verblockten und verschraubten Kronen versorgt (Abb. 1). Nach Entfernung der Kronen stellte sich bereits klinisch ein Knochenverlust an beiden Implantaten dar (Abb. 2). Auffällig war ein vestibulä-

res Defizit an Hart- und Weichgewebe. Die intraorale Röntgenaufnahme zeigte einen Knochenabbau an beiden Implantaten. Die Patientin zeigte eine mittelhohe Lachlinie.

Behandlungsplan

Eine Neuversorgung der Implantate war wegen des ausgeprägten Knochenverlustes nicht möglich. Im ersten Schritt

wurden die Entfernung der Implantate und die provisorische Versorgung mit einer Marylandbrücke geplant. Nach Knochenheilung musste aufgrund der stark atrophierten Kieferkammverhältnisse das Knochenlager horizontal und vertikal aufgebaut werden. Nach mindesten sechs Monaten Einheilung des Knochens sollte dann die Insertion der Implantate erfolgen. Sollten die Hart- und Weichgewebeverhältnisse es zulassen, war eine offene Einheilung der Implantate geplant. Die prothetische Versorgung der Implantate erfolgt vier bis sechs Monate nach Implantation.

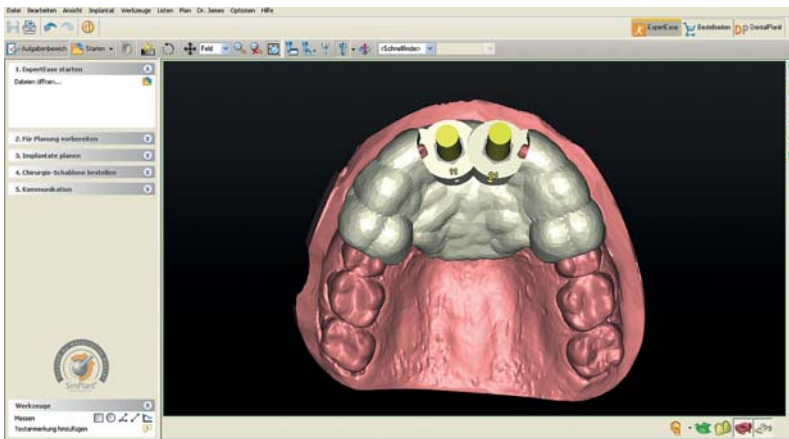


Abb. 5: Planung der Implantate am Computer.

Planung Knochenblock

In diesem Fall wurde eine besondere Therapiemethode verwendet, bei der allogener Knochen passgenau von der Industrie geliefert wird (Botiss bone-builder®). Er kann nach kurzer Rehydrierung sofort verwendet werden. Um einen Knochenblock zu planen, benötigt man zunächst die DICOM-Daten aus einem CT- oder DVT-Scan. Diese Daten können mit einer passenden Planungssoftware (zum Beispiel SimPlant®) dazu benutzt werden, den Knochenblock am Computer zu designen (Abb. 3).

Der so entworfene Knochenblock wird dann bei der Herstellerfirma mittels CAD/CAM-Technologie aus sterilisiertem allogenen Spenderknochen hergestellt und nach circa vier Wochen geliefert.

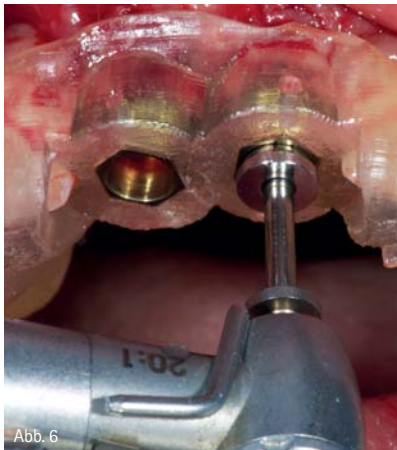


Abb. 6

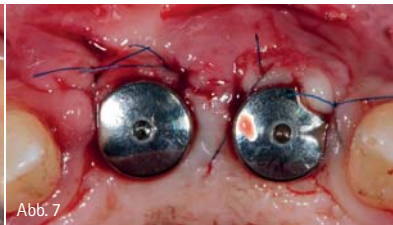

Abb. 7

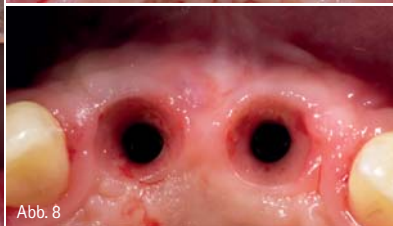

Abb. 8

Abb. 6: Guided Surgery. – Abb. 7: Transgingivale Einheilung. – Abb. 8: Situation vor Abdrucknahme.

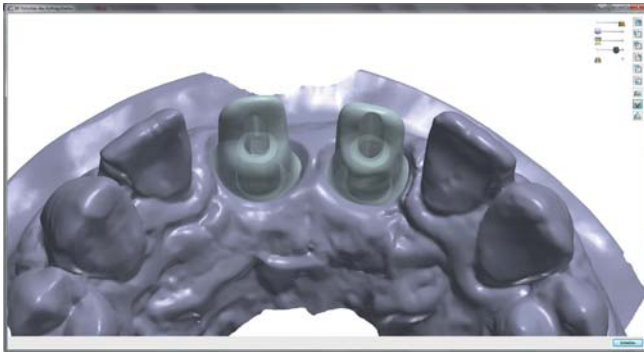


Abb. 9: Design der Abutments am Computer.

Chirurgisches Vorgehen Knochenblock

Nach Anästhesie erfolgte die Inzision im Oberkieferfrontzahnbereich, krestal, senkrecht zum Kieferkamm unterer Knochenkontakt. Vertikale Entlastungen wurden in Regio 12 und 22 durchgeführt. Es folgte die Präparation eines Mukoperiostlappens.

Zunächst musste das gelieferte Augmentat auf Passgenauigkeit geprüft und im Anschluss rehydriert werden. Dann erfolgte die definitive Positionierung des Augmentats und Befestigung mittels Osteosyntheseschrauben (Stoma®) (Abb. 4). Nach Fixierung wurde das überdimensioniert geplante Augmentat noch einmal intraoral angepasst und mit einer resorbierbaren Kollagenmembran gedeckt. Anschließend wurde ein Bindegewebsstransplant vom Gaumen eingebracht. Die Wunde wurde nach Periostschlitzung plastisch gedeckt und die Marylandbrücke wieder eingesetzt.

Beim Wundverschluss kamen horizontale Matrazennähte zum Einsatz, um Spannung aus dem Lappen zu nehmen. Der finale Wundverschluss erfolgte mit Einzelknopfnähten.

Computergestützte Implantatplanung

Sechs Monate nach Augmentation wurde erneut eine DVT-Aufnahme erstellt. Anhand der in der Aufnahme sichtbaren Position der Ersatzzähne in der Marylandbrücke konnte in der SimPlant®-Software die prothetische optimale Position der Implantate festgelegt werden (Abb. 5). Um später Komplikationen zu vermeiden, wurde diese Planung in einem Team aus Zahnarzt und Zahntechniker durchgeführt.

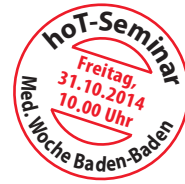Nach abgeschlossener Planung wurde die zahngetragene ExpertEase® (DENTSPLY Implants®) Bohrschablone bei SimPlant® bestellt.

Geführte Implantation

Zunächst wurde die Passung der Bohrschablone kontrolliert. Für eine Verbesserung des Weichgewebes erfolgte die Präparation von zwei kleinen Rollappen an den durch die Schablone vorgegeben Implantatpositionen. Das ExpertEase-Kit verfügt über ein spezielles Sleeve-on-Drill-System, mit dem eine einfache Aufbereitung des Implantatlagers durch die Schablone möglich ist (Abb. 6). Die Insertion von zwei Ankylos-

hypo-A

Premium Orthomolekularia



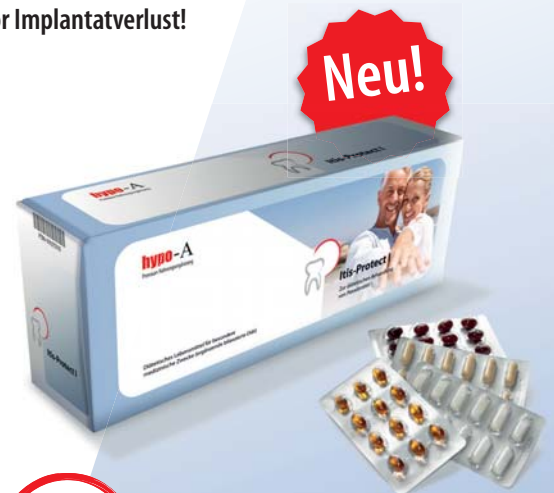Parodontitis-Studie mit Itis-Protect I-IV
aMMF-8 Laborparameter zur Entzündungshemmung

Optimieren Sie Ihre Parodontitis-Therapie!

55% Reduktion der Entzündungsaktivität in 4 Wochen!

60% entzündungsfrei in 4 Monaten durch abgestimmte Vitamine und Darmsanierung

- Stabilisiert orale Schleimhäute!
- Beschleunigt die Wundheilung!
- Schützt vor Implantatverlust!



Neu!



Itis-Protect I-IV

Zur diätetischen Behandlung von Parodontitis

Info-Anforderung für Fachkreise

Fax: 0451 - 304 179 oder E-Mail: info@hypo-a.de

- Studienergebnisse und Therapieschema
 hypo-A Produktprogramm

Name / Vorname

Str. / Nr.

PLZ / Ort

Tel. / E-Mail

IT-ZWP 10.2014

hypo-A GmbH, Kücknitzer Hauptstr. 53, 23569 Lübeck
Hypoallergene Nahrungsergänzung ohne Zusatzstoffe
www.hypo-a.de | info@hypo-a.de | Tel: 0451 / 307 21 21

shop.hypo-a.de

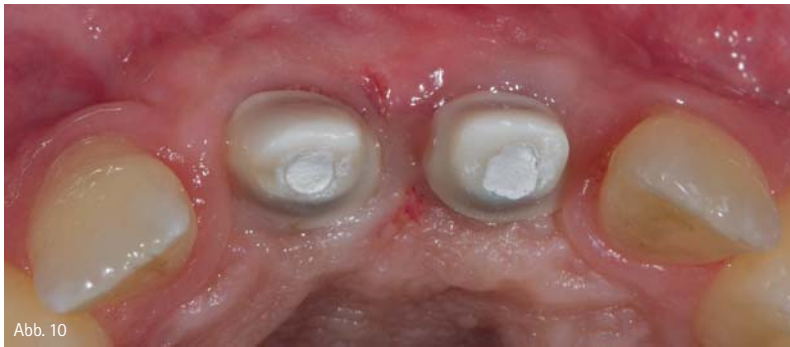

Abb. 10

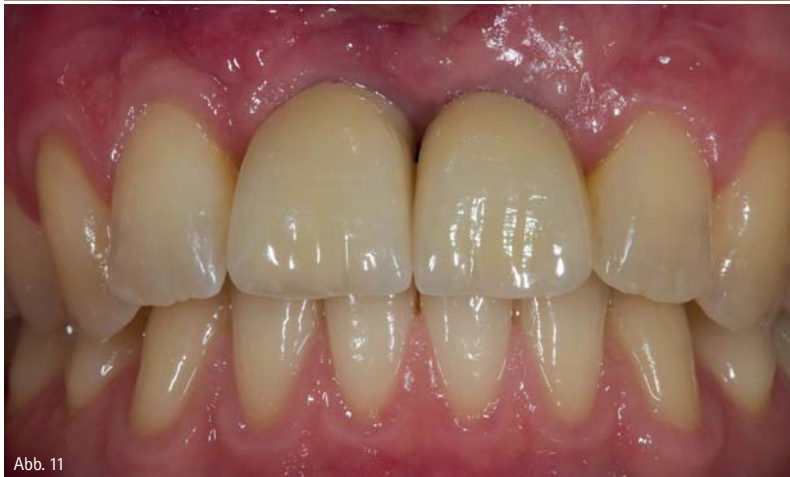

Abb. 11

Abb. 10: Individuelle Abutments. – Abb. 11: Finale Restauration.

Implantaten erfolgte ebenfalls durch die Schablone, um eine Abweichung von der geplanten Position durch unterschiedliche Knochenqualitäten im Zielgebiet zu vermeiden. Beide Implantate wurden für eine offene Einheilung mit Gingivaformern versorgt (Abb. 7).

Versorgung der Implantate mittels CAD/CAM

Nach einer Einheilphase von vier Monaten konnten die Implantate prothetisch versorgt werden. Der Vergleich der intraoralen Aufnahme der Ausgangssituation (Abb. 2) mit denen der Situation vor Abdrucknahme (Abb. 8) verdeutlicht die eindeutige Verbesserung der Hart- und Weichgewebe. Im Anschluss an die Abdrucknahme wurde sowohl das Wax-up der geplanten Prothetik als auch das Meistermodell im Labor gescannt. Diese Daten ermöglichten eine bestmögliche Gestaltung der individuellen zweiteiligen Abutments (TiBase DENTSPLY Implants) (Abb. 9). Aus dem gleichen Datensatz wurden darauf auch die Gerüste der Kronen geplant. Der Vorteil dieses Verfahrens ist eine sichere Unterstützung der Verblendkeramik unter Einhaltung der Verblend-

stärken und eine perfekte Passung zwischen Aufbau und Gerüst.

Die Herstellung von Abutment und Gerüsten erfolgte mittels CAM-Technologie in einer Fräsanlage. Die Verblendung der Kronen wurde individuell durch Schichttechnik vom Techniker gestaltet.

Nach dem Einschrauben der individuellen Abutments unter Kontrolle des Drehmoments (Abb. 10) und Okklusionskontrolle wurden die Kronen definitiv zementiert (Abb. 11).

Nachuntersuchung

Die Röntgenkontrollaufnahme nach einem Jahr zeigt keinen Knochenverlust im Bereich der Implantate (Abb. 12). Das periimplantäre Weichgewebe zeigt keinerlei Entzündungszeichen. Die Patientin ist immer noch sehr zufrieden mit der Funktion und der Ästhetik der Implantatversorgung.

Zusammenfassung

Vorteil der CAD/CAM-Technologie ist nicht nur die hohe Reproduzierbarkeit von guten Ergebnissen, sondern auch die Möglichkeit, moderne Materialien wie Titan oder Zirkon und sogar biolo-

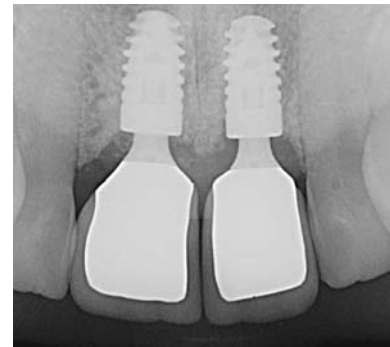


Abb. 12: Röntgenkontrolle ein Jahr nach Eingliederung des Zahnersatzes.

gische Materialien wie allogenen Knochen zu verarbeiten.

Durch den Einsatz von CAD/CAM-Technologie können den Patienten komplizierte chirurgische Eingriffe und eventuelle Zweiteingriffe erspart werden. Implantate können mit höchster Präzision unter Berücksichtigung von prothetischen Gesichtspunkten inseriert werden.

Individuelle Abutments haben viele Vorteile, wie z.B. die ästhetische Gestaltungsmöglichkeit, einen kontrollierbaren Zementspalt sowie eine bessere Unterstützung des periimplantären Weichgewebes.

Zusammenfassend hilft die CAD/CAM-Technologie, die Versorgung eines Patienten besser planbar, präziser und damit auch langzeitstabiler zu machen. Aber auch die CAD/CAM-Technologie ersetzt nicht das für ein perfektes Ergebnis verantwortliche Teamwork zwischen dem Zahnarzt, dem Zahn-techniker und vor allem dem Patienten.



Dr. Claas Ole Schmitt
Infos zum Autor

kontakt.

Dr. Claas Ole Schmitt

Frankfurter Str. 3
65239 Hochheim
Tel.: 06146 9077123
empfang@oralchirurg-hochheim.de
www.oralchirurg-hochheim.de



InteraDent

Aus Liebe zur Pünktlichkeit

Unsere Logistiklösungen garantieren Verlässlichkeit und Flexibilität: Mit eigenem Botendienst und der Zusammenarbeit mit führenden Express-Dienstleistern sorgen wir für pünktliches Abholen der Abdrücke und Modelle aus Ihrer Praxis sowie für die entsprechenden Auslieferungen unserer Arbeiten an Sie.

Bei Anruf unserer kostenlosen Hotline bis 15:00 Uhr werden die verpackten Abdrücke und Modelle noch am selben Tag innerhalb von zwei Stunden bei Ihnen abgeholt. Die Anlieferung der fertiggestellten Arbeiten in der Praxis erfolgt immer bis 12:00 Uhr.

Informieren Sie sich unter der kostenlosen InteraDent Service-Line: 0800 - 4 68 37 23 oder www.interadent.de