

Adhäsive Techniken in der Zahnerhaltung

Patienten können heute wesentlich von neuen Techniken profitieren, die die Zahnhartsubstanz schonen. Von Dr. Brigitte Zimmerli, Burgdorf, Schweiz.

Mit der Entwicklung der adhäsiven Zahnmedizin wurde die Zahnmedizin revolutioniert. Die minimal-invasive Füllungstechnik wurde erst dank der adhäsiven Befestigung auf der Zahnoberfläche möglich. Die Patienten können heute stark von neuen Techniken profitieren, die die Zahnhartsubstanz schonen. Dabei ist nachvollziehbar, dass die Risiken für den Zahn umso kleiner sind, je schonender bei der Zahnversorgung vorgegangen wird. Der Erfolg der adhäsiven Restauration ist maßgeblich abhängig von der richtigen Anwendung der Haftvermittler. Es ist im Rahmen des vorliegenden Artikels nicht möglich, alle Indikationsbeispiele für adhäsive Techniken zu erläutern. Es soll aber an ausgewählten Fällen gezeigt werden, was heute im Rahmen der adhäsiven minimalinvasiven Zahnmedizin möglich ist.

Grundlagen

Damit die adhäsive Restauration funktioniert, ist die korrekte Anwendung des Haftvermittlers (Adhäsivs) entscheidend. Das scheint auf den ersten Blick trivial zu sein, ist es aber in der Praxis nicht. Denn die unterschiedlichen Produkte auf dem Markt müssen stets gemäß Packungsanweisung verwendet werden. Dabei sollte zwingend auf einige Details wie Einwirkzeit, Art des Verblasens etc. geachtet werden. Zusätzlich erschwerend kommt die Patientensituation dazu (Zugang, Trockenlegen etc.).

Man unterscheidet heute zwei Hauptgruppen von Adhäsivsystemen:

- Haftvermittler, bei welchen die Zahnoberfläche mit einer Säure geätzt und diese im Anschluss mit Wasserspray entfernt wird (Etch&Rinse-Systeme).
- Haftvermittler, bei welchen auf ein separates Ätzen mit Phosphorsäure verzichtet werden kann (selbstätzende Systeme oder Self-Etch-Systeme)



Ungeachtet dessen, was die Industrie verspricht, werden die besten Haftwerte auf Schmelz nach wie vor nach einer Ätzung mit Phosphorsäure erreicht. Deshalb gilt v.a. im ästhetischen Bereich: Schmelz immer ätzen, auch bei Haftvermittlern, bei welchen auf die Schmelzätzung verzichtet werden kann. Aber Achtung: Wenn zusätzlich Dentin exponiert ist, muss darauf geachtet werden, dass bei den selbstätzenden Systemen keine Phosphorsäure auf das Dentin gelangt, da sonst die Haftkraft deutlich abnimmt.

Bei der Haftung auf Dentin sind heute die Self-Etching-Systeme gut. Ihr Vorteil liegt v.a. darin, dass es zu weniger postoperativen Hyper-sensibilitäten kommt. Vorsicht ist einzig nach wie vor bei den Ein-

flaschensystemen gegeben. Die Self-Etching-Systeme, die aus einer einzigen Adhäsivkomponente (Einflaschensystem) bestehen, stellen eine enorm heterogene Gruppe dar, was den langfristigen Haftverbund angeht. Deshalb können diese Produkte nicht vorbehaltlos empfohlen werden.

Die Haftvermittlerflasche sollte vor Gebrauch kurz geschüttelt und das Adhäsiv stets frisch aus dem Behälter entnommen werden. Es empfiehlt sich, davon abzusehen, das Adhäsiv über Minuten in einem lichtgeschützten Behälter (z.B. Viviapad) zu lagern, bevor es gebraucht wird (Gefahr der Evaporation von Lösungsmitteln und allfälliger Phasenseparation des Adhäsivs). Bei Adhäsivsystemen und Kompositzementen, welche

im Kühlschrank gelagert werden, ist es von Vorteil, diese möglichst rasch ins Behandlungszimmer zu nehmen, da die Konversionsrate (Polymerisationsgrad) bei Raumtemperatur höher ist.

Eine suffiziente Polymerisation des Haftvermittlers, Komposit und Kompositzements ist wichtig, um eine hochwertige Restauration zu erhalten (bessere Haftkraft, weniger Verfärbung). Deshalb ist es empfohlen, den Lichtleiter kontinuierlich auf seine Sauberkeit und Unversehrtheit hin zu prüfen. Zusätzlich sollte die Lichtleistung der Polymerisationslampe regelmäßig geprüft werden, um einen etwaigen Verlust der Lichtintensität rechtzeitig zu erkennen. „Kratztests“ oder ähnliche Methoden sind diesbezüglich nicht zuverlässig!

Ganz wichtig ist nach wie vor, dass das Arbeitsfeld gut isoliert ist, wobei der Kofferdam sicherlich die beste Lösung zur Trockenlegung ist. In gewissen Situationen leisten aber auch Wangenabhalter (z.B. Optra-gate) oder spezielle Watte-pads (z.B. DryTips) gute Dienste.

Zahnverbreiterungen

Das beste Beispiel für minimal-invasive Zahnmedizin stellt sicherlich die rein additive Veränderung der Zahnform dar. Dabei wird die Zahnoberfläche nur gereinigt und das Adhäsiv ohne vorgängige Präparation des Zahnes aufgebracht. In jedem Fall muss in diesen Situationen der Zahnschmelz mit Phosphorsäure geätzt werden. Idealerweise wird ein Etch&Rinse-Adhäsiv verwendet. Bei der Applikation des Haftvermittlers ist entscheidend, dass das Adhäsiv in die Mikrostruktur des Zahnes penetrieren kann, bevor es ausgehärtet wird.

Je nach Situation kann das Kompositmaterial frei Hand geschichtet werden (Abb. 1a und b), oder man kann sich mithilfe der Formgestaltung erleichtern. Die Vorteile der rein additiven Formveränderung liegen auf der Hand: Die Veränderung ist reversibel und kann bei Nichtgefallen jederzeit geändert werden. Kommt es zu einem etwaigen Misserfolg, kann die Restauration einfach repariert werden. Gerade bei umfassenden Formveränderungen von Zähnen (z.B. bei Nichtanlagen) kann es sinnvoll sein, zunächst die Zähne mit Komposit zu versorgen und die Situation einige Jahre zu belassen, bevor dann später mit Keramikschalen die Zähne „definitiv“ versorgt werden (Abb. 2a und b). Mit diesem Vorgehen kann sich der Patient an das neue „Lächeln“ gewöhnen, und die Kompositfüllungen dienen als Vorlage für die definitive Gestaltung der Keramikarbeiten. ➔

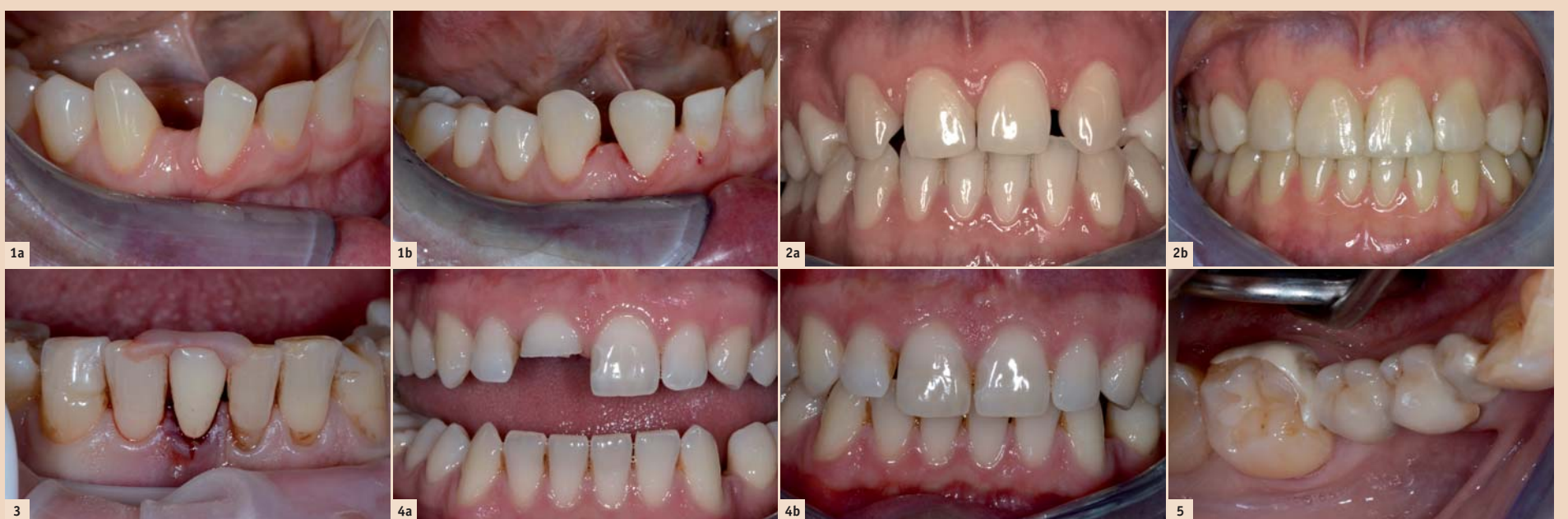

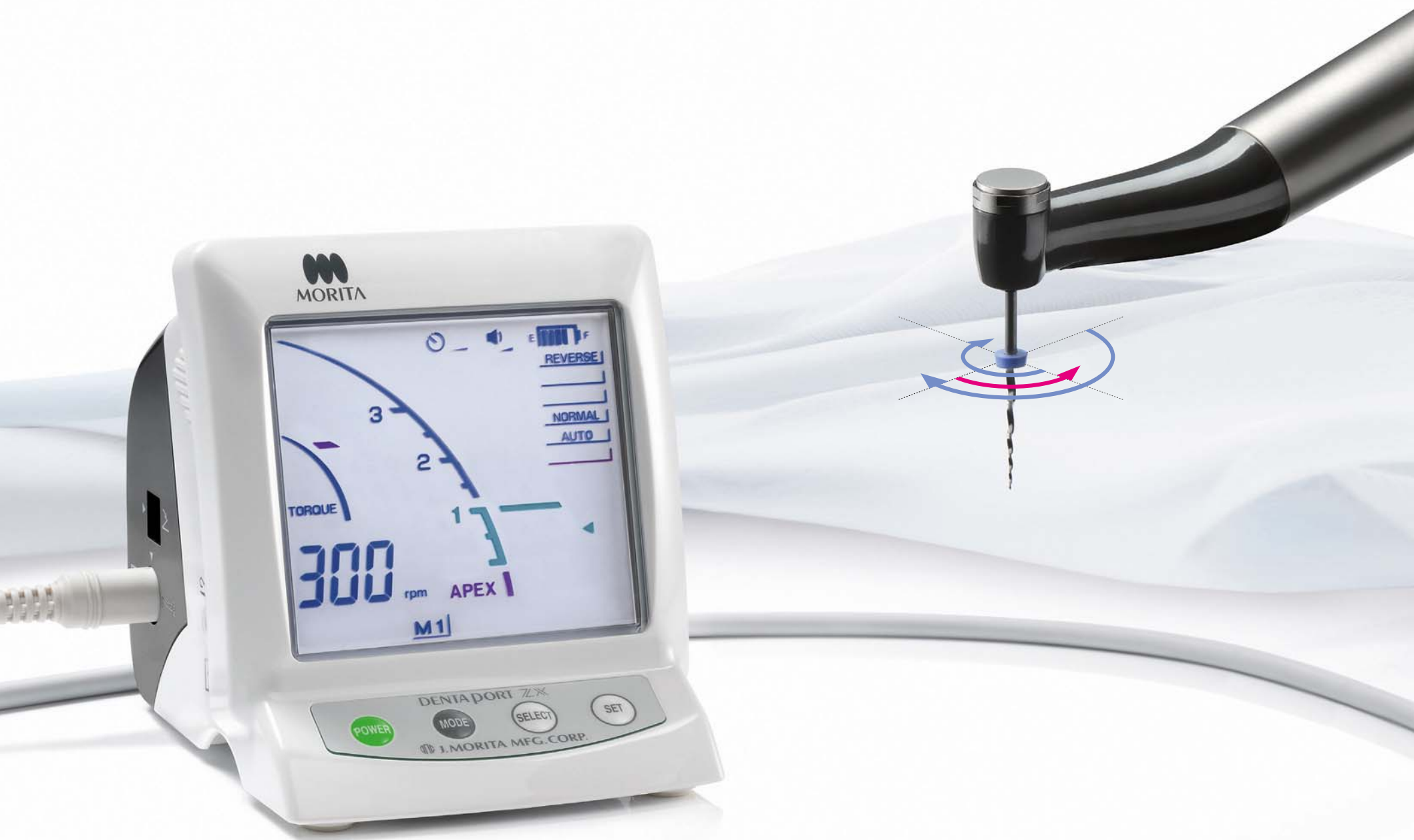Abb. 1a: Die Patientin stört sich an der großen Lücke zwischen 43 und 42. Sie wünscht eine Lückenverkleinerung, hat aber nur eingeschränkte finanzielle Möglichkeiten. – Abb. 1b: Additive Zahnverbreiterung mit Komposit bei 43 mesial und 42 distal. – Abb. 2a: Junge Patientin (<30 Jahre) mit Nichtanlagen von 12 und 22. Wünscht ästhetische Verbesserung in relativ kurzer Zeit, da Auslandsaufenthalt ansteht (keine Kieferorthopädie und Implantation möglich). – Abb. 2b: Additive Zahnverbreiterung mit Komposit und Umgestaltung der Eckzähne zu seitlichen Schneidezähnen sowie der ersten Prämolaren zu Eckzähnen. – Abb. 3: Positionierschlüssel aus Kunststoff für 41, welcher nach Exzision mittels glasfaserverstärktem Komposit an den Nachbarzähnen befestigt werden soll. Genau gleich können auch Positionierschlüssel für Fragmente hergestellt werden. – Abb. 4a: Der Patient hat ein Frontzahntrauma (Kronenfraktur ohne Pulpabeteiligung) bei Zahn 11 erlitten. – Abb. 4b: Das Reattachment konnte dank des aufgefundenen Fragmentes sehr gut durchgeführt werden. Die „Restauration“ ist nahezu unsichtbar. – Abb. 5: Zirkoninlaybrücke von alio loco. Der linguale Adhäsivflügel ist lose. Zudem ist die Gerüstgestaltung lingual bis weit zum Margo gingivae geführt, sodass es zu einer chronischen Entzündung der Gingiva kommt.

Thinking ahead. Focused on life.

Die sanfte Revolution in der Zahnmedizin.

DentaPort ZX mit OTR-Funktion:
immer die richtige Einstellung.

So schonend haben Sie noch nie am Zahn gearbeitet: Der DentaPort ZX mit Optimum-Torque-Reverse-Funktion sorgt jederzeit für das optimale Drehmoment der Feile – sowohl im rotierenden als auch im alternierenden Betrieb. Microcracks und Feilenbrüche gehören damit der Vergangenheit an. Das ist Endodontie der Extraklasse. Von Morita. Für Sie. www.morita.com/europe



The New Movement
in Endodontics

 In Schneidrichtung
 Gegen die Schneidrichtung

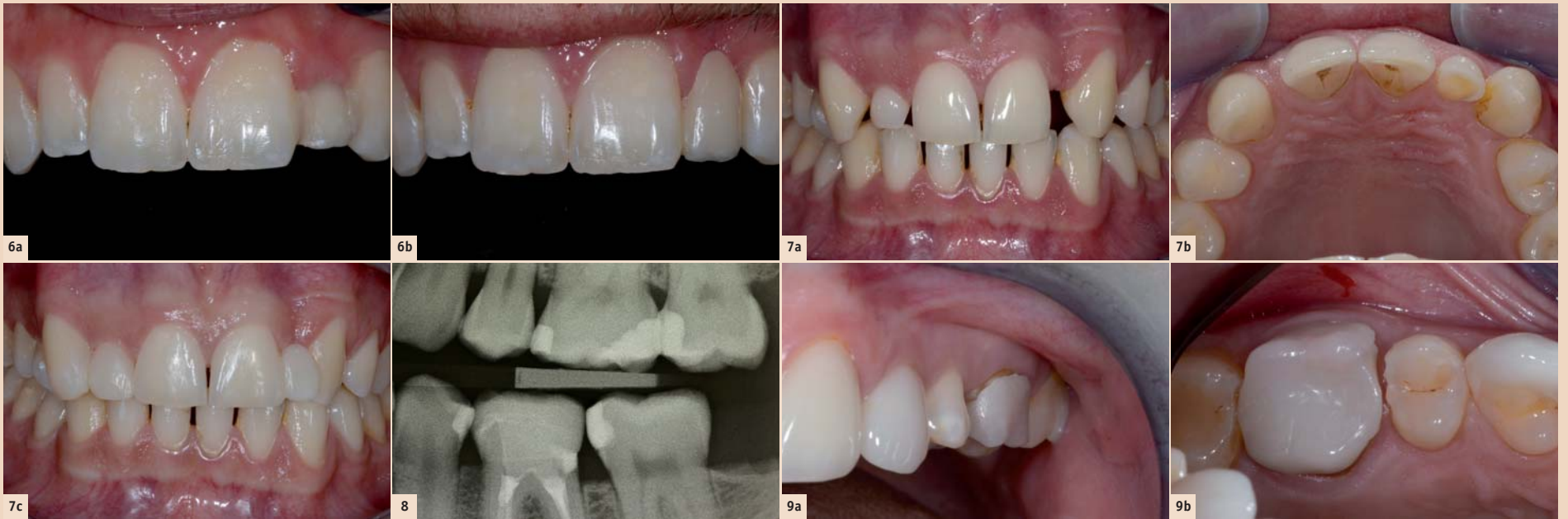

Abb. 6a: Marylandbrücke für 22 von alio loco. Der Zahnersatz wirkt zu kurz und es kommt immer wieder zu Dezentrierungen der beiden Adhäsivflügel. – **Abb. 6b:** Die neue vollkeramische Klebebrücke ist nur noch einflügelig an 21 befestigt. Die Ästhetik ist auf Sprechdistanz sehr ansprechend. – **Abb. 7a:** Der Patient hat Nichtanlagen der seitlichen Schneidezähne. Dabei ist Milchzahn 52 in situ, während 62 nicht vorhanden ist. Der Patient ist in der Ausbildung und hat nur wenig finanzielle Mittel zur Verfügung. Eine kieferorthopädische Behandlung oder eine teure Sanierung kann sich der Patient nicht leisten. – **Abb. 7b:** Die asymmetrische Lückenverteilung und vor allem das enge Platzangebot bei der Lücke Regio 22 ist in der Palatinalansicht besonders deutlich. – **Abb. 7c:** Die Situation wurde so gelöst, dass 11 und 21 additiv nach distal und 13 nach mesial verbreitert wurden. Auch 52 wurde rein additiv verbreitert und verlängert. In Regio 22 wurde eine direkte faserverstärkte Kompositbrücke gemacht mit Attachment palatinal 21. Problematisch war das sehr enge Platzangebot, weshalb Zahn 22 nach distal außen rotiert modelliert werden musste. Sicherlich ist es ästhetisch nicht perfekt gelöst, aber die Situation ist für den Patienten zurzeit zufriedenstellend. Großer Vorteil der Behandlung ist, dass die ganze Versorgung rein additiv erfolgte und nichts präpariert wurde. Der Termin für die Dentalhygiene war noch ausstehend! – **Abb. 8:** Röntgenbild einer CEREC-Endkrone bei 36 aus Keramik. Deutlich zeichnet sich die PBE distal ab. Die Situation ist seit 6 Jahren stabil. Erkennbar ist das Knochenremodelling: Das Knocheniveau von 36 ist distal niedriger als mesial. – **Abb. 9a:** Die CEREC-Krone 26 wurde alio loco vor ca. 8 Monaten inseriert. Der deutlich abstehende Kronenrand sowie die suboptimale Oberflächenstruktur der Restauration fallen auf. – **Abb. 9b:** Die Okklusalanalysen bestätigen den Eindruck von vestibulär (Abb. 9a). Die CEREC-Krone weist nach mesial einen insuffizienten Kontaktpunkt auf. Zudem sind die Präparationsdefekte distal von 25 und mesial von 27 deutlich erkennbar. In diesem Fall musste die ganze Restauration entfernt und neu angefertigt werden. Zusätzlich mussten aufgrund der Präparationsdefekte Kompositfüllungen bei den Nachbarzähnen gelegt werden.

Traumazähne: Reattachment

Es ist sinnvoll, den Patienten mittels Merkblättern oder mit entsprechenden Artikeln auf der Praxis-Homepage mitzuteilen, dass sie im Falle einer Zahnfraktur das abgebrochene Fragment feucht lagern und unbedingt alle abgebrochenen Zahnstücke in die Praxis mitbringen sollen. Die optisch schönste Zahnfüllung bei einem Trauma ist diejenige, die mit der eigenen Zahnhartsubstanz erfolgt.

Wenn man ein Zahnfragment erneut am Zahn befestigen will, kommen adhäsive Techniken zur Anwendung, wie sie beim Befestigen von Veneerschalen angewendet werden (in der Regel reichen rein lichthärtende Kompositmaterialien). Wichtig ist, dass das Fragment sicher reponierbar ist. Dazu muss das Teilstück einprobiert werden. Bei unklarer Positionierung kann es hilfreich sein, sich einen Positionierschlüssel über die Schneidekante mit einem Pattern Resin- oder Flowable-Material zu machen (**Abb. 3**). Das Fragment ist in der Regel einfacher zu positionieren, wenn die Kanten nicht präpariert oder abgerundet werden. Das Fragment muss für das Reattachement rehydriert sein. Die Literatur liefert

leider keine präzise Zeitangabe, wie lange das Bruchstück nach trockener Lagerung rehydriert werden muss, damit der Haftverbund gut funktioniert. Für die Praxis gilt, dass das Fragment möglichst rasch feucht gelagert wird, während der Patient für die Behandlung vorbereitet wird.

Der Zahn, aber auch das Zahnfragment, wird entsprechend den Vorgaben des Adhäsivsystems behandelt. Bei einem Adhäsivsystem mit hohem Füllanteil wird auf die Lichtpolymerisation vor der Befestigung des Fragmentes verzichtet und das Adhäsiv wird dann zusammen mit dem Zement oder Flowable (evtl. auch vorgewärmtes oder schallaktiviertes Komposit) zusammen ausgehärtet. Ist bei der Nachkontrolle die Klebefuge sichtbar, kann diese leicht anpräpariert und mit Kompositmaterial maschiert werden.

Die Wiederbefestigung von frakturierten Zahnfragmenten führt zu ästhetisch guten Ergebnissen und die Akzeptanz seitens des Patienten ist sehr hoch (**Abb. 4a und b**).

Klebebrücken

Marylandbrücken hatten lange Zeit einen schlechten Ruf. Oftmals kam es zur einseitigen De-

zementierung und das Metallgerüst schimmerte gerne durch die Pfeilerzähne hindurch. Dank leistungsstarker Keramiken, aber auch durch die Weiterentwicklung von faserverstärkten Kompositen, haben die Klebebrücken einen neuen Aufschwung erfahren. Die minimal-invasive Technik und die Erkenntnis, dass im Frontzahnbereich einflügelige Brücken eine sehr gute Prognose haben, machen die Anfertigung von Klebebrücken in der Praxis interessant.

Eine gute Adhäsion ist v.a. bei Zirkondioxidkeramik nicht einfach zu erzielen. Eine Vorbehandlung mit Cojet und nachfolgender Silanisierung scheint die zuverlässigsten Haftwerte zu erzielen. Wichtig ist auch hier, dass die Trockenlegung während der Befestigung gewährleistet ist. Gerade im Unterkiefer müssen linguale „Klebararme“ als eher kritisch eingestuft werden, da die Einsicht für den Behandler meist eingeschränkt und die Trockenlegung erschwert ist (**Abb. 5**). Keramikklebebrücken im Frontzahnbereich können heute ästhetisch sehr gute Resultate erzielen (**Abb. 6a und b**).

Im Sinne von kostengünstigen Alternativen oder langzeitprovisorischen Lösungen können heute

mittels direkter Kompositklebebrücken Patienten neue Behandlungsmethoden angeboten werden (**Abb. 7a–c**). Dabei ist zu berücksichtigen, dass die Verarbeitung der Fasermaterialien (z.B. Everstick oder Dentapreg) nicht ganz einfach ist und eine entsprechende Fertigkeit vom Zahnarzt verlangt. Es ist durchaus möglich, diese faserverstärkten Kompositbrücken vom Zahntechniker herstellen zu lassen. Nachteilig ist einzig, dass man bei der indirekten Methode die Einschubrichtung berücksichtigen und allenfalls Zahnhartsubstanz wegpräparieren muss. Die Materialauswahl sollte mit dem Zahntechniker besprochen werden. Es ist entscheidend, dass die Glasfasern industriell mit der Kompositmatrix benetzt werden, da ansonsten eine Ablatzung des Verblendkompositis riskiert wird.

Proximal Box Elevation (PBE)

Die Idee bei der sogenannten Proximal Box Elevation oder auch Marginal Elevation ist es, bei sehr ausgedehnten Defekten, den approximalen Kasten mit einem ersten Inkrement aus Komposit nach koronal zu verschieben, damit dann in einem zweiten Schritt die definitive Komposit- oder auch die Keramikrestauration (**Abb. 8**) unter optimalen Bedingungen gelegt werden kann. Im Falle der Kompositfüllung ist die Gestaltung des Kontaktpunktes vereinfacht, da der Keil dank PBE nicht die Matrize eindrückt. Bei der Keramikfüllung ist erstens die Darstellung des Präparationsrandes einfacher (z.B. bei CEREC-Restaurationen) und zweitens kann die Zementierung unter optimaler Trockenlegung erfolgen. Die Technik funktioniert in der Praxis durchaus – Grundvoraussetzung ist dabei, dass das erste Kompositinkrement unter suffizienter Trockenlegung erfolgt. Dies kann mit speziellen blutstillenden Pasten erfolgen oder auch unter Verwendung des Lasers. Zudem können relativ steife Matrizen gut in den Sulcus gelegt werden, um die

PBE durchzuführen. Obschon die biologische Breite bei dieser Technik unterschritten werden kann, scheint es bei adäquatem Randschluss möglich zu sein, ein langfristiges stabiles Resultat zu erzielen.

Zusammenfassung

Die adhäsive Zahnmedizin macht nach wie vor große Schritte bezüglich Erweiterung des Behandlungsspektrums. Ziel bei allen vorgestellten Techniken ist es, möglichst viel Zahnhartsubstanz zu erhalten, auf unnötige endodontische Behandlungen und Stiftinsertionen zu verzichten und somit eine möglichst lange Lebensdauer des Zahnes zu ermöglichen. Die vorgestellten Techniken decken längst nicht das ganze Spektrum ab, sollen aber moderne Ansätze in der Zahnerhaltung aufzeigen.

Wie bei allen anderen zahnmedizinischen Fachgebieten gilt aber auch hier: Es liegt in der Fertigkeit und Indikationsstellung des Zahnarztes, ob die adhäsive Restaurationstechnik funktioniert. Die modernsten Techniken weisen Misserfolge auf, wenn man sich zu wenig Zeit für eine adäquate Behandlung nimmt oder die Grundkonzepte bei der Behandlung missachtet (**Abb. 9a und b**). □

ANZEIGE

F 60

Einzelkomponenten für Ihren Stuhl und komplette Einheiten made in germany


robust
elegant
kompatibel
preisoptimiert

Jetzt Info anfordern!

LED OP Leuchte Cart MSB Bien Air METASYS ...

ANTERAY GmbH

Brückkanalstraße 3 · 90537 Feucht · 09128 / 92 66 - 60 · info@dent-unit.de



Dr. Brigitte Zimmerli
Präsidentin Schweizerische
Gesellschaft für Präventive,
Restaurative und Ästhetische
Zahnmedizin (SSPRE)

Zahnarztpraxis Braun & Zimmerli
Bahnhofstr. 18a
3400 Burgdorf
Schweiz
Tel.: +41 34 4230188
brigitte.zimmerli@bz dental.ch