Erfolgreiche Patientenbindung

Umfangreiche Diagnostikmethoden im Überblick

Olaf Oberhofer, M.Sc.

In den letzten zwei Jahrzehnten hat sich die Arbeitsgrundlage für zahnärztliche Praxen grundlegend geändert. Wissenschaftlich wurden große Fortschritte in erfolgreiche nachhaltige Prävention und Restauration erzielt. Die dafür zu erbringenden Leistungen finden sich doch immer häufiger (zunehmend mit zahnmedizinischer Weiterentwicklung) nicht mehr in den entsprechenden Gebührenordnungen oder Leistungskatalogen wieder. Was aus zahnärztlicher Sicht weniger zahnmedizinische Probleme mit sich bringt als vielmehr Probleme im Patienten-Behandler-Verhältnis (... das zahlt meine Versicherung nicht ...). Trotzdem ist es für uns Zahnärzte und Praxisinhaber wichtig, sich auf unser eigentliches Berufsbild zurückzubesinnen, zahnmedizinisch für die Patienten tätig zu sein und uns nicht auf die versicherungsvertraglichen Therapiemöglichkeiten zu beschränken.

ÜBERSICHT DER PRAXISKONZEPTION

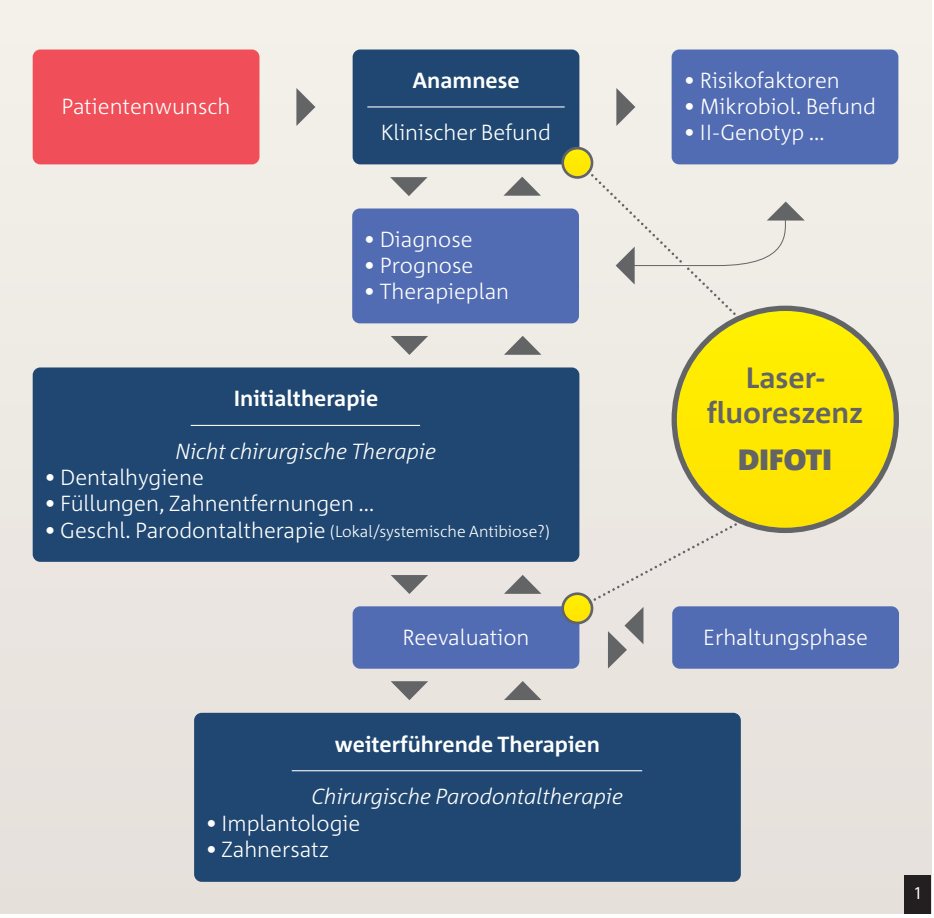

1

Grundlage für eine zeitgemäße, wissenschaftlich basierte korrekte langzeiterfolgreiche Versorgung der Patienten ist eine optimale frühzeitige Diagnostik und ein entsprechendes Therapiekonzept. Den Patienten wird die Auswahl zwischen verschiedenen Therapiemöglichkeiten inklusive der kassenzahnärztlichen Basisversorgung geboten und sie müssten mit dem Wissen der ausführlichen zeitgemäßen Befundung und der sich daraus ergebenden Diagnostik und Therapie sowie der zu erwartenden Kosten entscheiden, welche Therapie für sie infrage kommt.

Ziel des entsprechenden Konzeptes sollte die zahnmedizinische Langzeitgesunderhaltung der Patienten sein. So ist das Konzept in drei Grundstufen aufgebaut:

1. Befund und Diagnostik (Zähne und vorhandene Restaurationen, parodontale Befundung, mikrobiologische Befundung, manuelle Funktionsdiagnostik)
2. Therapie
3. Erhaltungsphase, Recall

Befund und Diagnostik

Der Erstbesuchstermin ist für die langfristige Praxis-Patient-Beziehung die wichtigste Grundlage. Er dauert in der Regel 60 Minuten und ist in drei Phasen aufgeteilt.

Die **erste Phase** beinhaltet die Praxisvorstellung, Vorstellung des Praxiszieles (langfristige Gesunderhaltung angelehnt am Göteborger Konzept, wissenschaftliche Hintergründe), Vorstellung der Rolle der Dentalhygienikerinnen und Erklärung der Bedeutung des Recallsystems.

Die **zweite Phase** ist die Befundaufnahme der Zähne, der vorhandenen Restaurationen, des Parodontiums, gegebenenfalls mit mikrobiologischer Diagnostik, und grundsätzlich auch die manuelle Funktionsdiagnostik.

Die **dritte Phase** ist die kurze Besprechung der Befunde, ein Therapieplan wird vorgestellt und auf mögliche Therapietechniken wird eingegangen. Es folgt eine intensive Auswertung der Befunde und Erstellung eines Protokolls des Erstbesuches mit beigefügten Therapievorschlägen für den Patienten (einfache Basistherapie – GKV-konform, optimale Therapie und mögliche alternative Wege) inklusive Darstellung der möglichen Kosten.

In der Regel beginnt die Therapie mit der individuellen Prophylaxe und professionellen Zahnreinigung bei DH oder ZMP, gefolgt mit kurzer zahnärztlicher Besprechung (Abb. 1).

Kariesdiagnostik und -management

Die Kariesprävalenz hat abgenommen als Ergebnis von verbesserter Mundhygiene oder Ernährungsumstellung, Fluoridierung und präventiver Unterstützung in den zahnärztlichen Praxen oder Kliniken.

Karies ist nach heutiger Sichtweise als ein Krankheitsprozess zu verstehen. Kariöse Läsionen zeigen unterschiedliche Ausprägungen im Verlauf dieses Prozesses. Der Prozess der Kariesentstehung beginnt lange vor dem eigentlichen Einbruch der Zahnhartsubstanz. Initiale Läsionen mit nicht geschädigten Oberflächen („Hidden Caries") sind häufiger als etablierte Defekte zu finden, wenngleich die Detektion und die Bewertung dieser Läsionen deutlich schwerer wird.[1] Die minimalinvasive Therapie wird zum angestrebten Standard. Ziel ist es, präventive Maßnahmen früher einzuleiten. Es ist ein effizientes Karies-Monitoring nötig, wobei der Demineralisationsgrad quantitativ erfasst und gespeichert wird. Bei der „zielgemäßen Diagnostik" stehen Fragen, ob aktive Karies vorhanden ist oder wie die Progressionsrate einzuschätzen ist, im Vordergrund. Es entstehen neue Behandlungsziele.[2]

- Die erste restaurative Versorgung eines Zahnes sollte so weit wie möglich verzögert werden, zumindest bis zu dem Zeitpunkt, an dem erkennbar ist, dass durch präventive Maßnahmen keine Begünstigung der Remineralisation mehr möglich ist.
- Durch bedarfsorientierte Individualprophylaxe sollte eine restaurative Versorgung langfristig vollständig vermieden bzw. in ihrem Umfang reduziert werden.
- Im Falle einer Restauration sollte so viel gesunde Zahnsubstanz wie möglich erhalten bleiben.

Generell ist das jeweilige individuelle Praxiskonzept zu überdenken. Sinnvoll ist eine Integration eines speziellen Versorgungskonzeptes für die kariöse Erkrankung. Umgesetzt ist es eine Abfolge miteinander verbundener Schritte:[3]

- Kariesdetektion
- Läsionsbeurteilung
- Läsionsmonitoring mit Wiederholungsmessungen

ANZEIGE

- Beurteilung der Kariesaktivität
- Diagnose, Prognose, Therapieentscheidung
- Intervention/Behandlung(en)
- Ergebniskontrolle

Für die Kariesdiagnostik ergibt sich nach heutigem wissenschaftlichen Stand folgender Ablauf:

1. klinische Untersuchung des trockenen sauberen Zahnes (visuell/Sonde)
2. Laserfloureszenz der okklusalen Fläche
3. DIFOTI
4. Bissflügel/Röntgen

Diagnostik

Die Anforderung an Kariesdiagnostikmethoden sind Schnelligkeit, Sicherheit, geringe Kosten, geringe Belastung für die Patienten, eine hohe Sensitivität und eine hohe Spezifizität.

Visuelle Inspektion

Die visuelle Inspektion alleine ist eine insuffiziente Kariesdiagnosemethode.

PHYSIKALISCHER HINTERGRUND LASERFLUORESZENZDIAGNOSTIK

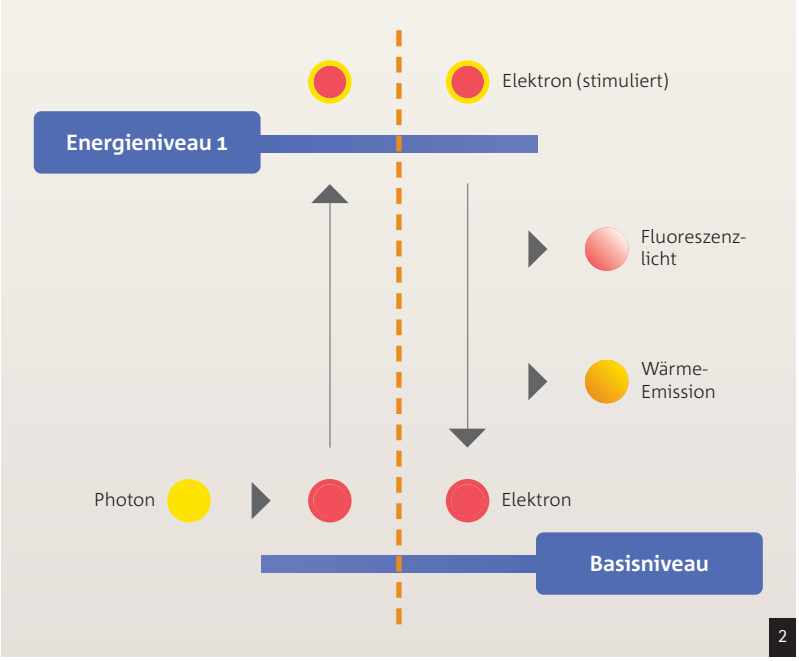

2

Karies wird als Beobachtung von Veränderungen der Farbe, der Oberflächenstruktur, der Transluzenz und der morphologischen Veränderung von Schmelz diagnostiziert.[4]

Taktile Diagnostik

Der Gebrauch einer Sonde bringt keine Verbesserung in der Diagnostik der Fissurenkaries. Nur etwa jede dritte kavitierte Approximalkaries[5] wird diagnostiziert. Sondieren mit Druck hat zudem den Nachteil, dass oberflächlich entkalkte Schmelzanteile zerstört werden, was zu einer beschleunigten Kariesprogression führen kann.[6]

Röntgendiagnostik

Die Röntgendiagnostik gehört vor allem im Approximalraum zur klassischen Kariesdiagnostik. Frühe Kariesstadien (initiale Schmelzkaries) oder approximale Läsionen[7] können dabei jedoch nicht sicher erkannt werden. Die Bissflügelaufnahme kann Remineralisationen im Dentin jedoch nicht im Schmelz detektieren.[8]

Diese Einschränkungen sollten bedacht werden, wie auch die Notwendigkeit der ionisierenden Strahlung, die Begrenzungen der Röntgenfilme und auch die physischen Einschränkungen basierend auf anatomische Erwägungen sowie die Variabilität der Untersuchenden.[7]

Laserfluoreszenzdiagnostik

Die Laserfluoreszenzdiagnostik ist heute eine etablierte Ergänzung der klassischen klinischen taktilen, visuellen und röntgenologischen Diagnostik.

ANZEIGE

Es findet eine Lichtstimulation mit einer speziellen Wellenlänge auf der Zahnhartsubstanz statt. Das resultierende Fluoreszenzlicht korreliert mit der Existenz von bakteriellen metabolischen Aktivitäten in kariösen Läsionen.[9] Der Fluoreszenzanstieg ist dabei so ausgeprägt, dass alleine von der Gesamtintensität des Fluoreszenzlichts auf das Vorliegen einer kariösen Läsion geschlossen werden kann[10] (Abb. 2). Fluoreszenzlicht kann in tiefere Schichten des Zahnhartgewebes reichen und kariöse Läsionen unter den Schmelzoberflächen zeigen („Hidden Caries"). Die Laserfluoreszenzdiagnostik kann nützlich für ein Monitoring okklusaler Karies in beiden permanenten und Milchmolaren sein.[11]

Mittlerweile stehen verschiedene Systeme zur Laserfluoreszenzdiagnostik zur Verfügung, wie unter anderem SoproLife oder VistaCam. Dieses sind Systeme, die auf Kamerabasis funktionieren und Defekte unterschiedlich farbig auf einem Monitor zeigen.

Nachteile haben die bisher erhältlichen Laserfluoreszenzdiagnostiksysteme im Approximalbereich. Die Laserfluoreszenzkamerasysteme können keine exakte behandlerunabhängige Aussage über Vorhandensein und Größe des kariösen Defektes im Approximalbereich liefern. Bei einigen Anbietern der Sondendiagnostik können die erhältlichen Sonden für die engen Approximalräume zu groß sein, um optimal messen zu können.

Abb. 3a und b: DIFOTI (DIAGNOcam, KaVo) in Anwendung am Patienten.

Transillumination (FOTI)

FOTI steht für Fiberoptische Transillumination. Ein enger Lichtstrahl wird in den Kontaktbereich zwischen den approximalen Zahnflächen gerichtet.[12] Die resultierende Veränderung in der Lichtverteilung, wenn das Licht durch die Zähne passiert, produzieren das Analysebild. Es ist eine einfache, leicht wiederholbare, nicht belastende Methode zur Erweiterung der klinischen Diagnostik.[12–14]

Studien zeigten, dass diese Technik zu sehr großen Aussagevariabilitäten der Untersuchenden führte. Diese Technik führte auch zur Entwicklung einer neuen Methode (DIFOTI).[7]

ANZEIGE

CORSOFIX® Gesichtsbögen – Präzise. Kompatibel. Individuell.

- Absolut kompatibel mit den Gesichtsbögen von AmannGirrbach und SAM
- Schnelle Fixierung der Schädel-Achs-Relation durch Gleitrasterung
- Messskala zur Bestimmung des Interkondylarabstands
- sicherer Zentrik-Schnellverschluss für beide Gelenksupports

Sie wollen mehr Informationen über CORSOFIX® Gesichtsbögen?

CORSOFIX GESICHTSBÖGEN

Rufen Sie uns an: +49 (0) 50 33 / 963099-0 oder besuchen Sie uns im Internet unter www.maelzer-dental.de

mälzer dental

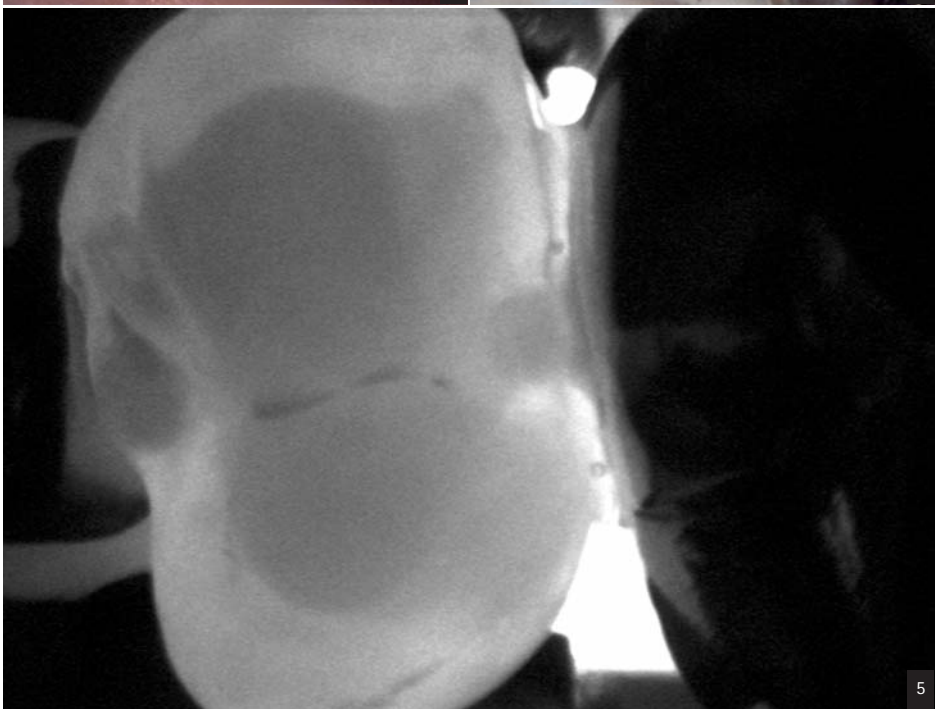

Abb. 4: Klinische Situation. – Abb. 5: DIFOTI-Aufnahmen. – Abb. 6: Klinische Situation nach Öffnung des Defektes.

Transillumination (DIFOTI)
DIFOTI steht für Digital Imaging Fiber-Optic Trans-Illumination. Mithilfe von CCD-Kameras (Chargecoupled Device) werden digitale Bilder der approximalen Transillumination von okklusal aufgenommen. Das Prinzip von DIFOTI beruht darauf, dass kariöses Gewebe mehr Licht absorbiert als gesundes und als dunkler Schatten wahrgenommen wird. Auf diese Weise können Demineralisationen, Frakturen sowie insuffiziente Füllungen festgestellt werden. Keem und Elbaum beschrieben diese Methode 1997 als eine Möglichkeit, die kariöse Erkrankung weit vor Erscheinen der Läsion im Röntgenbild zu erkennen. Auch Zahnschmelzfrakturen können sichtbar gemacht werden (Abb. 3 bis 6).
Der Vorteil ist das Verzichten auf ionisierende Strahlung. Es ist eine Echtzeitdiagnose mit höherer Sensitivität bei früher Karies im Vergleich zur Röntgendiagnostik.[15]

Parodontale Befundung/Diagnostik
Die parodontale Diagnostik sind Taschentiefenmessung an sechs Punkten, BOP-Index, Rezessionen, Furkationsbefall, Lockerungsgrade. Die Befunde werden auch zur besseren Darstellung für die Patienten fotografiert. Auch die parodontale Risikografik nach Lang und Tonetti gehört zum Standard.

Manuelle Funktionsdiagnostik
Die manuelle Funktionsdiagnostik nach DGFDI/DGZMK hat zum Ziel, frühzeitig Myoarthropathien zu erkennen.

Erhaltungsphase/Recall

Der individuelle Recall ist die wichtigste und schwierigste Stufe für die Langzeitbeziehung Praxis–Patient. Grundsätzlich wird erneut befundet (mit Laserfluoreszenz und DIFOTI).
Diese Befunde sind notwendig für das generelle Monitoring der Zähne (Die Diagnose einer kariösen Läsion in Schmelz oder Dentin muss nicht zwangsläufig ihre Entfernung nach sich ziehen. Sie kann mitunter mehrere Jahre bestehen, ohne progressiv zu sein), des Parodonts und ggf. des myofunktionellen Systems im Vergleich zu den Vorbefunden und zur Motivation der Patienten.
Der Recall findet bei den Dentalhygienikerinnen unter Hinzuziehen der Zahnärzte statt. Auch vom Recallbefund und über die Recallinformationen (z.B. zur Mundhygiene ...) gibt es für die Patienten ein Infoschreiben, welches der Erstbesuchsmappe zugefügt werden kann.
Die Patienten werden mit diesem Konzept sehr individuell betreut. Der Erstbesuchstermin, spätestens der

ANZEIGE

12.|13. Dezember 2014
www.wintersymposium-oberhof.de
„Implantologie, Parodontologie, Ästhetik – Innovative und nachhaltige Konzepte für die tägliche Praxis“
Dentales Wintersymposium Oberhof
Eine Weiterbildung der besonderen Art!

erste Recall ist in der Regel der Punkt, wo nur an kurzfristigen Lösungen interessierte Patienten die Praxis wechseln. Spätestens da ist spürbar, dass es sich um ein langfristig orientiertes Praxiskonzept handelt. Dieses Konzept benötigt hochqualifizierte Mitarbeiterinnen, ein funktionierendes Team, regelmäßigen „Praxisunterricht" mit dem gesamten Team sowie regelmäßige Fortbildungen aller Teammitglieder.

Veränderung für die Praxis

Die Anzahl der interessierten und motivierten Recallpatienten nimmt zu. Durch die optisch darstellenden Diagnostikmethoden wird die Gruppe von Patienten im Privat-Recall, die bisher dieses Angebot nicht wahrnahm, zunehmen (Motivation durch Bilder und Kommunikation). Beginnende Defekte sind frühzeitig sichtbar und daher therapierbar. Es wird damit mehr Interesse an Prävention und Monitoring (Individualprophylaxe/PZR) erreicht. Minimalinvasive Therapien wie Kariesinfiltrationen nehmen zu.

Die Zahnmedizin wird in diesem intensiven präventiven System deutlich zur Teamdisziplin.

In einem Gesundheitssystem mit einer Entwicklung weg von der individuellen Betreuung von Patienten, hin zur Zuteilungsmedizin (Budgets, Honorarverteilungsmaßstäbe ...) ist die intensive Diagnostik und Kommunikation indirekt eine Basis für ein wirtschaftlich unabhängiges Praxiskonzept. Der Patient und die Medizin stehen wieder im Vordergrund. Es ist auch ein Ausweg aus dem Spannungsverhältnis Freiberuf/zahnmedizinischer Standard versus Versicherungsleistungen.

Literatur

Olaf Oberhofer, M.Sc.
Infos zum Autor

kontakt.

Olaf Oberhofer, M.Sc.
Master of Science in lasers in dentistry (M.Sc.)
European Masterdegree of
Oral Laser Application (EMDOLA)
Spezialist in Laserzahnheilkunde (DGL)
Zahnarzt
Hellweg 23
59597 Erwitte
Tel.: 02943 9747-0
oberhofer@das-octagon.de
www.das-octagon.de

ANZEIGE

hypo-A
Premium Orthomolekularia

15. Lübecker hoT-Workshop
Samstag, 06.12.2014
MuK, Lübeck

CAM Award 2013
Parodontitis-Studie mit Itis-Protect I-IV
aMMP-8 Laborparameter zur Entzündungshemmung

Optimieren Sie Ihre Parodontitis-Therapie!
55% Reduktion der Entzündungsaktivität in 4 Wochen!

60% entzündungsfrei in 4 Monaten
durch abgestimmte Vitamine und Darmsanierung

- Stabilisiert orale Schleimhäute!
- Beschleunigt die Wundheilung!
- Schützt vor Implantatverlust!

Neu!

Itis-Protect I-IV
Zur diätetischen Behandlung von Parodontitis

Info-Anforderung für Fachkreise
Fax: 0451 - 304 179 oder E-Mail: info@hypo-a.de

◯ Studienergebnisse und Therapieschema
◯ hypo-A Produktprogramm

Name / Vorname

Str. / Nr.

PLZ / Ort

Tel. / E-Mail

IT-ZWP 11.2014

hypo-A GmbH, Kücknitzer Hauptstr. 53, 23569 Lübeck
Hypoallergene Nahrungsergänzung ohne Zusatzstoffe
www.hypo-a.de | info@hypo-a.de | Tel: 0451 / 307 21 21

shop.hypo-a.de