

# Implantatgetragener Zahnersatz und Ästhetik im Frontzahnbereich auch mit 95 Jahren

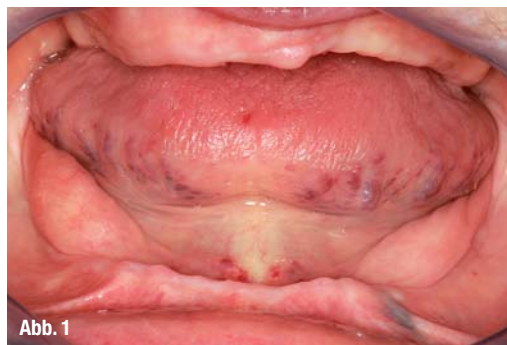**Autoren**\_Dr. Sven Egger, M.Sc., M.Sc., ZT Jürg Wermuth

In diesem Beitrag wird die Behandlung einer älteren Patientin (95 Jahre) mit guter allgemeiner Gesundheit vorgestellt. Die Ausgangssituation in diesem Patientenfall zeigt ein mit Totalprothesen versorgtes Gebiss. Die Patientin interessiert sich für implantatgetragenen Zahnersatz. Sie weist darauf hin, dass sie seit über 30 Jahren Prothesenträgerin ist. Weiter gibt sie an, dass die Unterkieferprothese trotz kürzlicher Neuanfertigung alio loco zu wenig Halt beim Essen findet und sie sich deshalb entschied, unsere Praxis aufzusuchen. Sie kommt auf Empfehlung ihrer Hausärztin. Trotz des bereits fortgeschrittenen generalisierten horizontalen und vertikalen Knochenabbaus (v.a. im Oberkiefer) zeigten sich gute Knochenvolumina im interforaminalen Bereich.<sup>2,3</sup> Des Weiteren wünschte

sich die Patientin eine ansprechendere Erscheinung im Frontzahnbereich. Die habituelle Okklusion wurde zugunsten der zentralen Kondylenposition aufgegeben, da eine größere okklusale Rehabilitation vorgesehen war. Bei der klinischen Funktionsanalyse zeigten sich leichte Anzeichen einer craniomandibulären Dysfunktion.

## Anamnese

Erstbesuch und Erhebung der allgemeinmedizinischen Anamnese am 3.11.11. Die Patientin ist am 7.9.1916 geboren. Sie leidet unter Bluthochdruck und erhöhtem Cholesterin. Vor drei Jahren wurde aufgrund einer Angina pectoris eine Stentoperation durchgeführt. Ansonsten liegen keine allgemeinmedizinischen Besonderheiten vor. Die letzte zahnärztliche Behandlung fand vor sechs Monaten statt. Bis zu diesem Zeitpunkt befand sich die Patientin im halbjährlichen Recall beim bisherigen Hauszahnarzt. Die Patientin ist nach Aufklärung und eingehender Beratung an einer Gesamtbehandlung ihres Kauorgans interessiert. Sie legt Wert auf eine funktionelle und dauerhafte Verbesserung ihrer Situation und steht einer notwendigen umfangreichen ästhetisch-rekonstruktiven Rehabilitation abgeschlossen gegenüber.



Klinischer Befund – Zahnstatus																
Planung			E	E	E	E	E	E	E	E	E	E	E	E	E	
+/-																
I-III																
Befund			e	e	e	e	e	e	e	e	e	e	e	e		
	8	7	6	5	4	3	2	1	1	2	3	4	5	6	7	8
Befund			e	e	e	e	e	e	e	e	e	e	e	e		
I-III																
+/-																
Planung			E	E	E	I	E	E	E	E	I	E	E	E		

Datum 3.11.11.

Klinischer Befund – Ästhetik und PAR												
sichtbar												
ATV H.												
ATV W.												
Taschen												
Taschen												
ATV W.												
ATV H.												
sichtbar												

Datum 3.11.11. Sehr schmales Band an keratinisierter Schleimhaut im Bereich 33, 43. ATV H. = Attachmentverlust Hartgewebe, ATVW. = Attachmentverlust Weichgewebe.

### Funktionsstatus

Die manuelle und klinische Funktionsanalyse ließ auf eine leichte parafunktionelle Aktivität schließen. Der ungenügende Prothesenhalt im Unterkiefer führte beim Kieferschluss zum Proglissement und damit zu einer protrudierten habituellen Okklusion. Der Versuch des Vorbehandlers, die Prothesenstabilität im Unterkiefer mittels Kreuzbissaufstellung im SZB zu verbessern, führte zu einer weiteren Desorientierung der protrudierten Okklusionstellung nach rechts und erschwerte damit das sichere Auffinden des Schlussbisses.

Die manuelle Führung ergab eine Abweichung in maximaler Interkuspidation (ohne Führung) und zentraler Kondylenposition (mit Führung) von 1mm. Keine Krepitationsgeräusche der Gelenke, unauffällige Öffnungs- und Schließbewegung, keine Druckdolenzen der Muskulatur bei Palpation.

### Klinischer Befund – rote Ästhetik

Weitestgehend unauffällig. Nach Abnahme der Prothesen ergaben sich im Ober- sowie im Unterkiefer stark atrophierte Kieferbasen (Abb.1). Die verhältnismäßig schmale Zone an keratinisierter Gingiva im Unterkiefer soll bei der schablonengeführten Implantatinsertion (NobelGuide, Nobel Biocare) durch vorherige Kamminzision geschont bleiben und zeitgleich mit zwei freien Schleimhauttransplantaten kombiniert verbreitert werden. Zudem sollen die hoch inserierenden Lippenbändchen Regio 33,34 und 43 beidseits exzidiert werden.

Bei eingesetzten Prothesen wird die Problematik der hoch inserierenden Lippenbändchen im Unterkiefer sichtbar, welche im Zuge der Verbreiterung der Zone an keratinisierter Gingiva ins Vestibulum verlegt werden sollen (Abb. 2). Die Patientin verfügt über eine kurze und schmale Oberlippe. Der bukkale Korridor ist sehr schmal. Die Lachlinie zeigt einen tiefen Verlauf (tiefe Lachlinie).

### Klinischer Befund – weiße Ästhetik

Zahnlänge: die Frontzähne im Oberkiefer findet die Patientin als störend, das entspannte Lächeln zeigt ca. 3 mm der oberen Frontzähne (Abb. 3). Der mittlere und seitliche Schneidezahn sowie der Eckzahn links wurden aufgrund einer Prothesenreparatur ausgetauscht und bilden nun durch leicht veränderte Stellung, Form und Farbe einen unschönen Kontrast zu den kontralateralen Zähnen rechts. Das entspannte Lächeln misst bis in den Bereich der ersten PM.

Es zeigen sich Abrasionen im Ober- und Unterkiefer Eck- und Frontzahnbereich. Zahnform: Die ovoide Zahnform der Oberkieferfrontzähne steht nicht im Einklang zur rechteckigen Gesichtsform der Patientin (Abb.4).

### Klinischer Befund – Dentalstatus

Die Zahnform empfindet die Patientin insbesondere im Bereich der oberen Frontzähne sowie der altersbedingten Verfärbungen der Restbezaugung als störend.

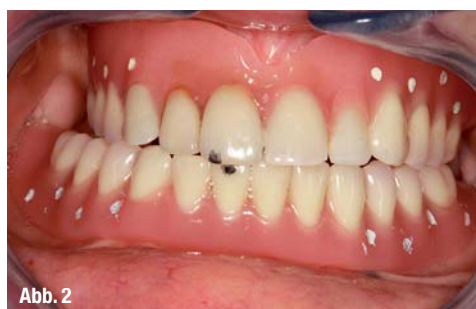

Abb. 2

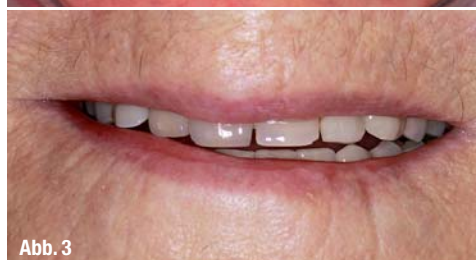

Abb. 3

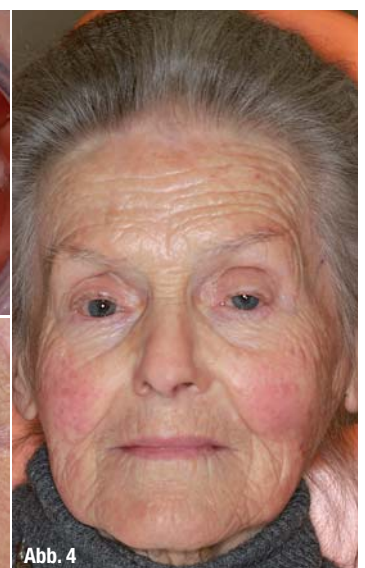
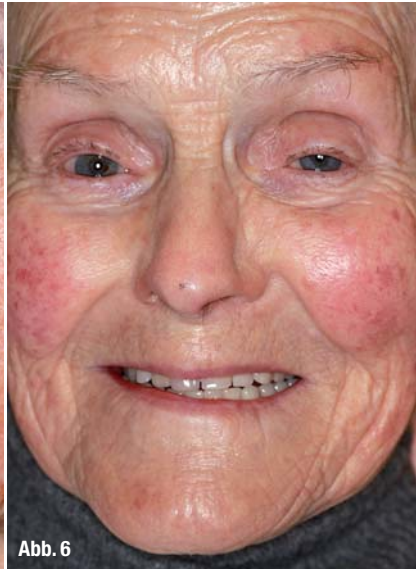
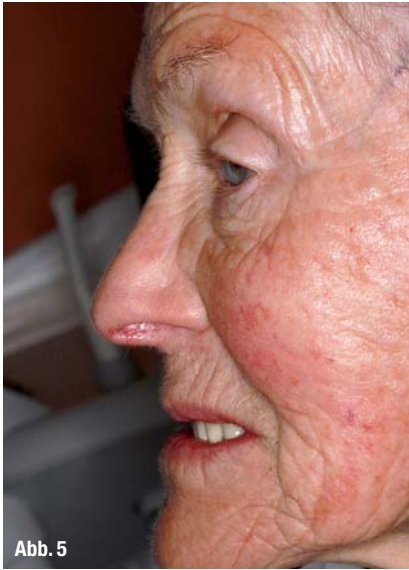Abb. 4



allein im mittleren Schneidezahnbereich zu gering. Die Kauebene hängt leicht nach rechts – Kreuzbissverzahnung rechts. Instabile Bissituation/Statik („Altersprogenie“).

Das Röntgenbild (Abb. 9) zeigt die Kieferhöhle links verschattet (Sinusitis?) und einen fortgeschrittenen generalisierten horizontalen und vertikalen Knochenabbau vor allem im Oberkieferseitenzahnbereich. Das Zungenbein ist beidseits dargestellt.

### Diagnosen

Protrudierte habituelle Okklusion, Kreuzbissverzahnung rechts. Instabile Bissituation/Statik („Altersprogenie“). Durch Atrophie stark verformte Kiefer, rudimentär keratinisierte Schleimhaut im Bereich des Unterkiefer-Prothesenlagers. Prothetisch insuffizient versorgtes Erwachsenenengebiss.

Der intraorale Fotostatus des Anfangsbefundes zeigen die Abbildungen 10 bis 16 (Hinweis: Aufnahmen der Lateral- und Okklusalsicht wurden gespiegelt, um eine seitenrichtige Darstellung wiederzugeben. Aufnahme datum: 3.11.11, Kamera: Canon EOS 500D, Objektiv: Canon Macro Lens EF 100 mm 1 : 2,8, Blitzsystem: Canon Macro Ring Lite MR-14EX)

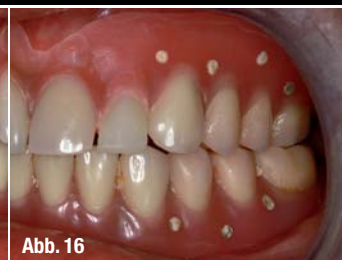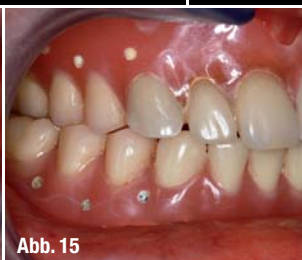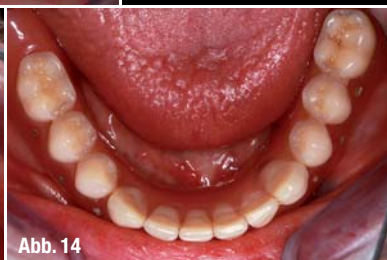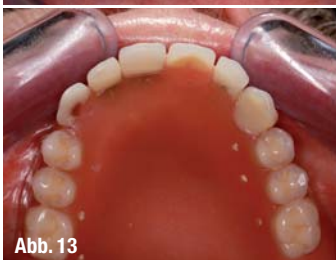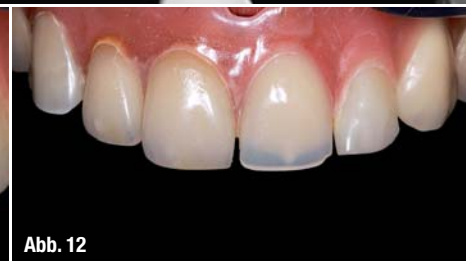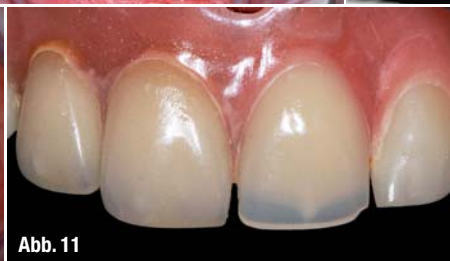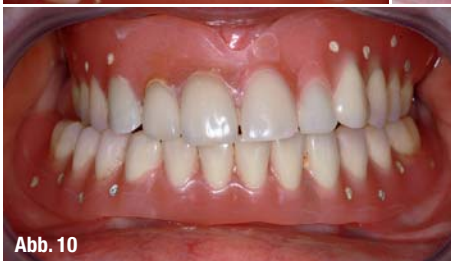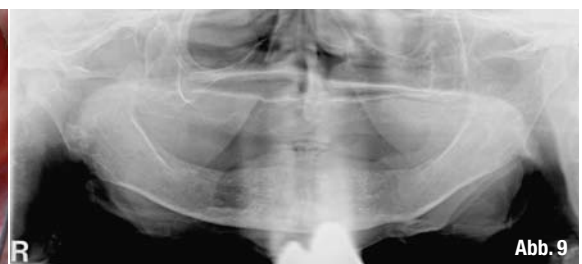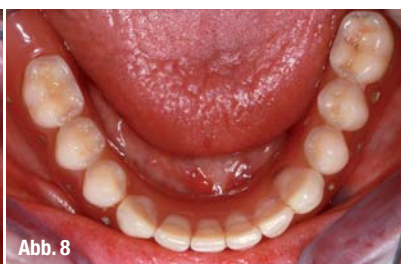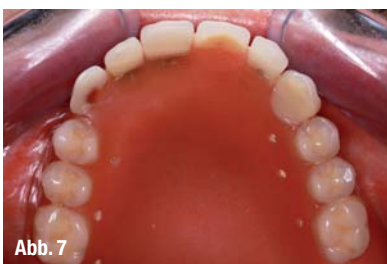### Behandlungsplan

Der Behandlungsplan sieht nach der Befundaufnahme (Fotostatus, Abdrucknahme) die Unterfütterung der bestehenden Vollprothesen im Ober- und Unterkiefer vor. Dann erfolgt die schablonenge-

Die ursprüngliche anatomische Kauflächenstruktur in den Seitenzahnbereichen ist noch vorhanden (Abb. 7 und 8). Neben den erwähnten Verfärbungen der Restbezzahnung und der damit verbundenen Farbdiskrepanz (Prothesenzähne 21, 22, 23) scheint die Zahnfarbe ansonsten als passend (Abb. 11). Die Patientin wünscht sich im Rahmen der Rehabilitation in dieser Frage dennoch eine merkliche Verbesserung.

### Klinischer Befund – Zusammenfassung

Im OK und UK imponieren ovale Zahnbögen (Abb. 7 und 8). Der OK-Front-Überbiss ist mit ca. 1 mm vor

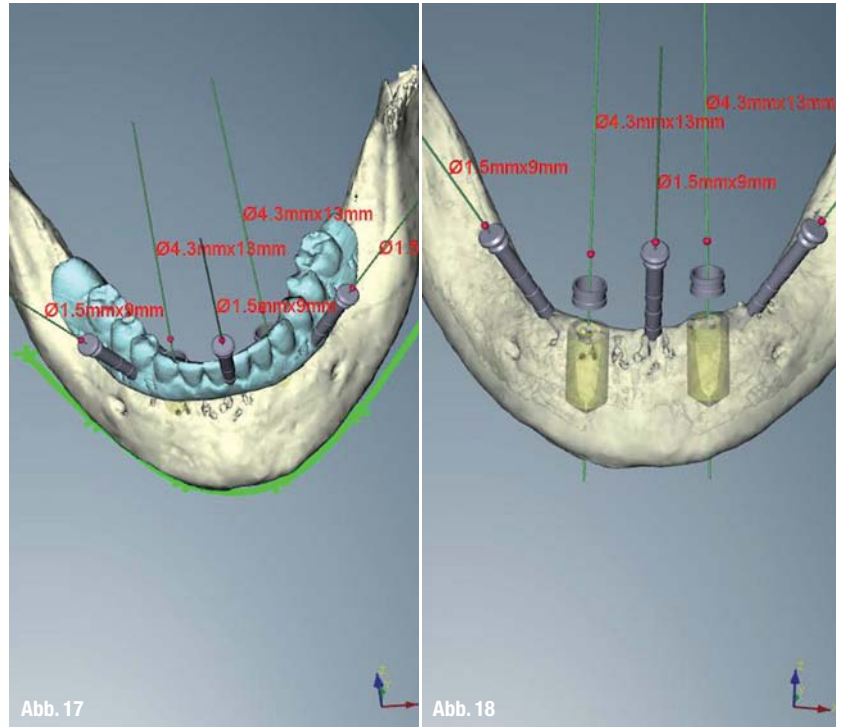


fürte Implantation für die definitive Versorgung im Unterkiefer O33 und O43 (nach erfolgter Einheilphase von zwei Monaten) mit Hybridprothese auf Druckknöpfen und Oberkiefer-Totalprothese, Frontzähne als keramische Einzelkronen gearbeitet. Abdrucknahme, Bissnahme mit Schablonen, Anproben und definitive Eingliederung in den Folgesitzungen. Abschließend die Nachkontrolle und Nachsorge.

### Behandlungsablauf

Unterfütterung der bestehenden Vollprothesen mittels Polyether-Abformmaterial (Impregum F, 3M ESPE) zur korrekten Wiedergabe des Prothesenlagers für die schablonengeführte Planungssoftware (NobelGuide, Procera, Nobel Biocare). Anfertigung Dental-CT im Unterkiefer zur computergestützten Implantation. Virtuelle Ausführung der Implantation mittels Planungssoftware (NobelGuide, Nobel Biocare), anschließender Datentransfer der ermittelten Implantatpositionen zur Herstellung einer individuellen Bohr- und Führungsschablone via Computerfrästechnik (Procera, Nobel Biocare) (Abb. 17 und 18).

Bissregistrierung mit Wachsschablonen. Schablonenbasis aus lichthärtendem Kunststoff (Profibase rosa, VOCO). Einzeichnen von Mittellinie, Eckzahnlinie, Lach- und Lippenschlusslinie, Ausrichtung Oberkieferwachswall nach Camper-Ebene und Bipupillarlinie, Verschlüsselung der Schablonen mit TempBond (Kerr). Bestimmung der Zahnform und



Farbe (Abb. 19), Abformung OK/UK mit Polyetherabformmaterial (Impregum, 3M ESPE) und individuellen Löffeln. Die erste Wachsprobe zeigen die Abbildungen 21 und 22.

Implantation Unterkiefer: Einzeitige Insertion von zwei Dentalimplantaten Replace Select Tapered (Nobel Biocare) nach erfolgter Leitungsanästhesie (Articain 1:100.000, Aventis) und Fixierung der

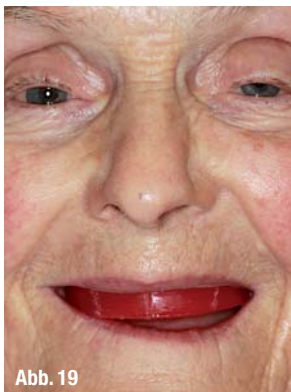

Abb. 19

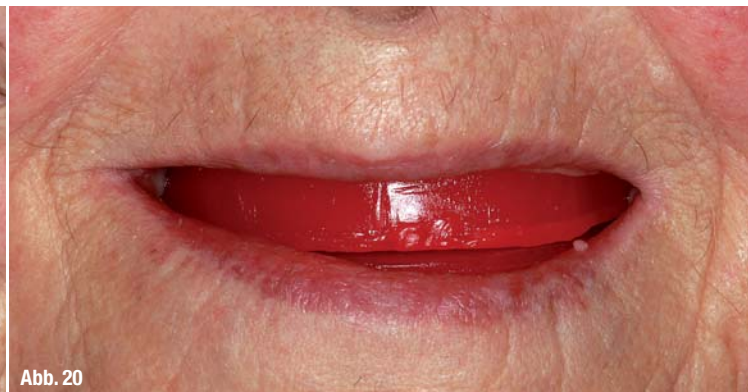

Abb. 20

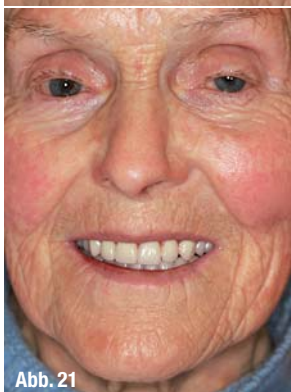

Abb. 21

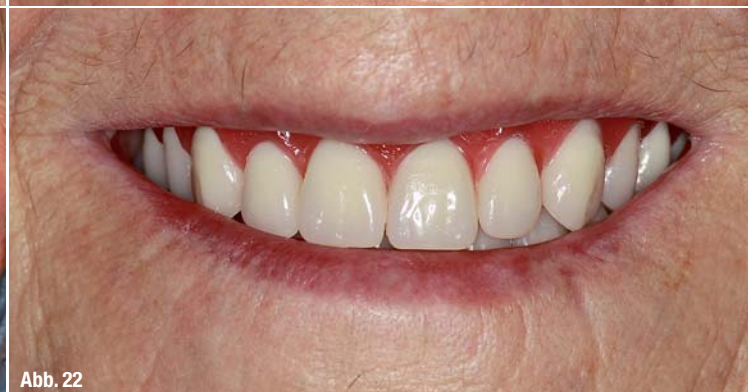
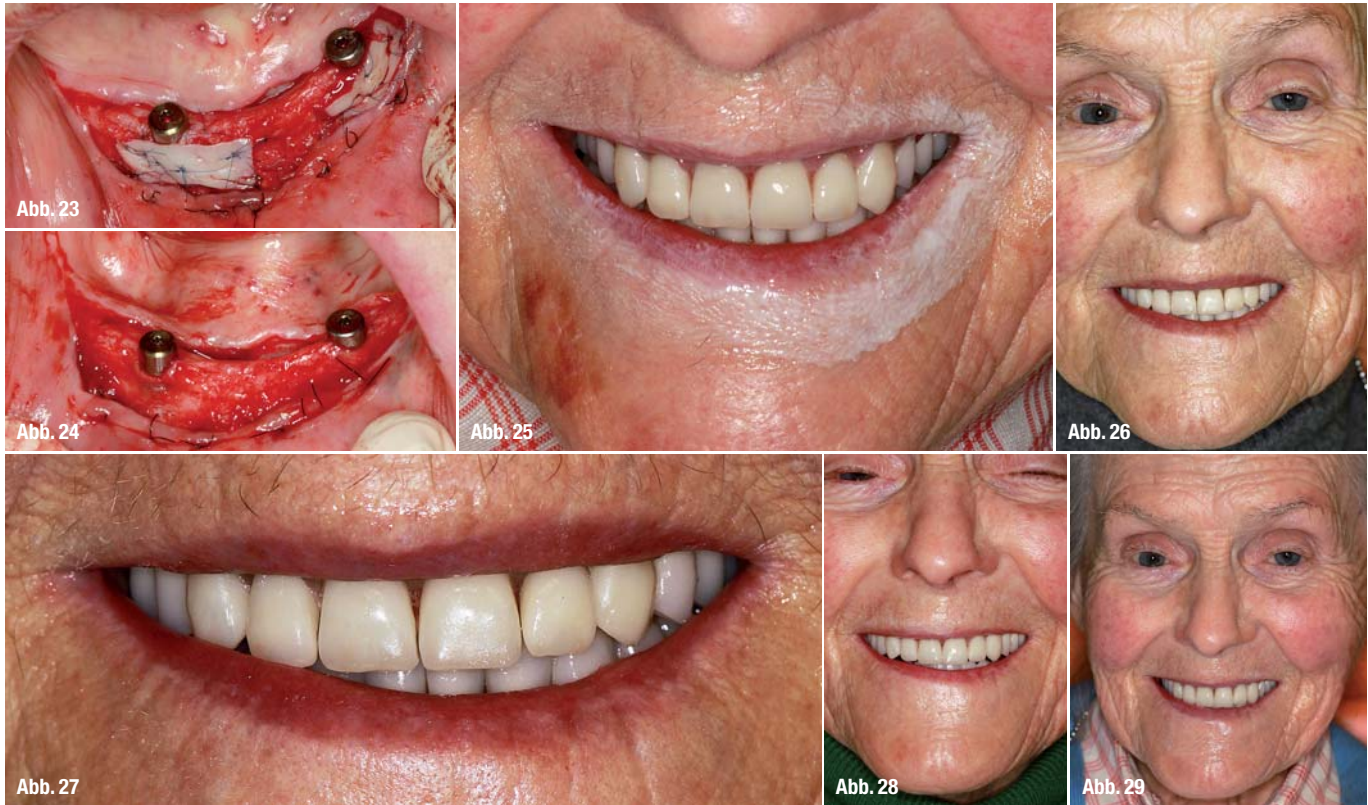
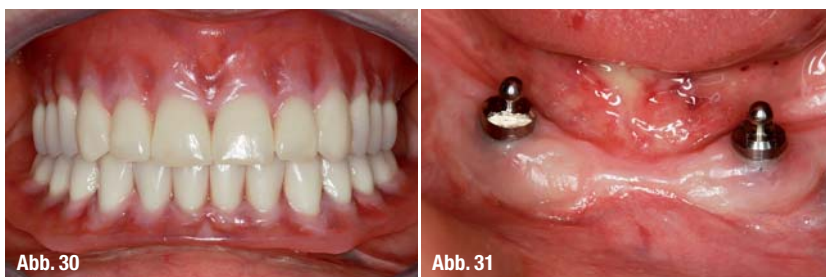Abb. 22



Bohrschablone (NobelGuide) nach vorheriger Kamminzision zur Schonung der keratinisierten Gingiva mit drei horizontalen Verankerungstiften (Ankor Pins, Nobel Biocare). Implantation wie folgt 033 RP13 mm und 043RP13 mm, Replace Select Tapered (Abb. 23). Implantatverschluss mit Healingabutments 3 mm. Entnahme von zwei freien Schleimhauttransplantaten aus dem Gaumen unter Lokalanästhesie (Articain 1 : 100.000, Aventis) zur Schaffung einer ausreichenden Breite an keratinisierter Schleimhaut um die Implantate 033 und 043. Fixierung mit 7.0 monofilamentem Polyvinyliden-Fluorid (SERALENE, SERAG WIESSNER). Vollprothese im Oberkiefer als Verbandsplatte (Abb. 24). Weichteilverschluss mit Supramid 5/0 (Polyamid monofil, nicht resorbierbar, Braun/Aesculap) prä- und postoperative Antibiose mit Augmentin 625 mg für zehn Tage, Prothesenkarenz Unterkiefer für zwölf Tage. Aufsetzen der verschraubten Implantatabdruckpfosten (Impression Coping Open Tray Bränemark-System, Nobel Biocare) auf die Implantate. Die Abdrucknahme erfolgt mittels eines Polyether-Ab-

formmaterials (Impregum F, 3M ESPE). Umspritzung der Abdruckpfosten (Elastomerspritze) und gleichzeitiges Einbringen des Materials, mit Aussparung der Implantatpositionen, in einen individuell hergestellten Abdrucklöffel (Profibase, VOCO) im offenen Abdruckmodus, um die verschraubten Implantatabdruckpfosten wieder von den Implantaten lösen zu können. Die Nachkontrolle und Nahtentfernung findet nach sieben Tagen statt. Weichbleibende Unterfütterung OK-/UK-VP. Zweite Wachsprobe mit den Presskeramikrestorationen 13-23 (Abb. 25). Die dritte Wachsprobe zeigen die Abbildungen 26 und 27. Vierte Anprobe: 4-7 beidseits etwas „reinehmen“ (mehr Bukkalkorridor). Fünfte Anprobe: Bukkalkorridor noch stärker ausformen und Seitenzähne „weiter“ reinehmen. Sechste Anprobe: 23. Achse noch etwas invertieren (Abb. 28 und 29). Eingliederung der definitiven Versorgung im OK und UK. Anprobe der fertiggestellten Arbeit. Abschließende Kontrolle auf Passgenauigkeit, exakten Sitz sowie statische und dynamische Okklusion. Eingliederung der Ball Abutments (Nobel Biocare) 033 und 043 mit Drehmomentschlüssel. Anfertigung OPT zur röntgenologischen Kontrolle auf passgenauen Sitz der Suprastruktur.

Ausführliche und detaillierte Besprechung des ästhetischen Ergebnisses mit dem Patienten. Erläuterung Ein- und Ausgliederung der Druckknopfprothese sowie Prothesenpflege und Implantatreinigung. Nachkontrolle und Erhebung der Abschlussbefunde. Aufnahme in das Nachsorgeprogramm (Abb. 31).

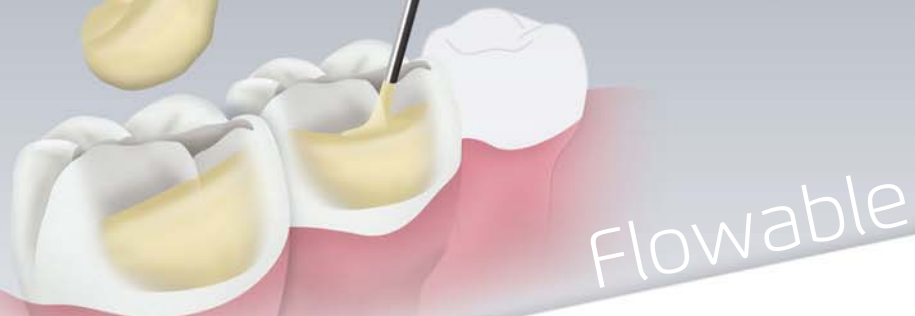

# BEAUTIFIL-Bulk

Ein Bulk – zwei Viskositäten



Restorative



Flowable



Official Partner



Minimally Invasive  
Cosmetic Dentistry

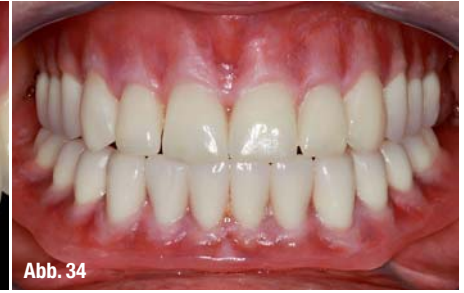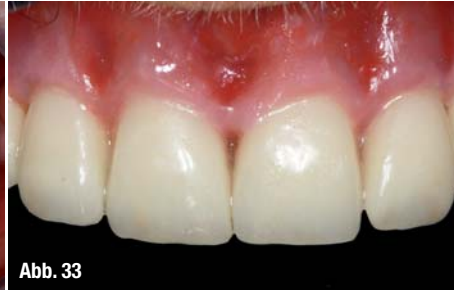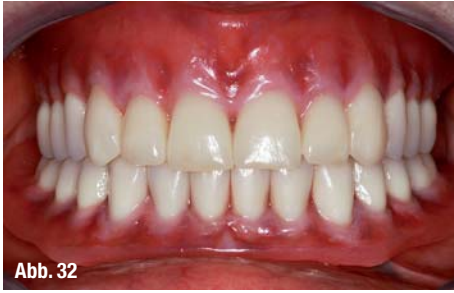Zwei Viskositätsstufen – stopfbar und fließfähig

Niedrige Polymerisationsschrumpfung und Schrumpfungsspannung

Für Inkrementstärken bis 4 mm



[www.shofu.de](http://www.shofu.de)

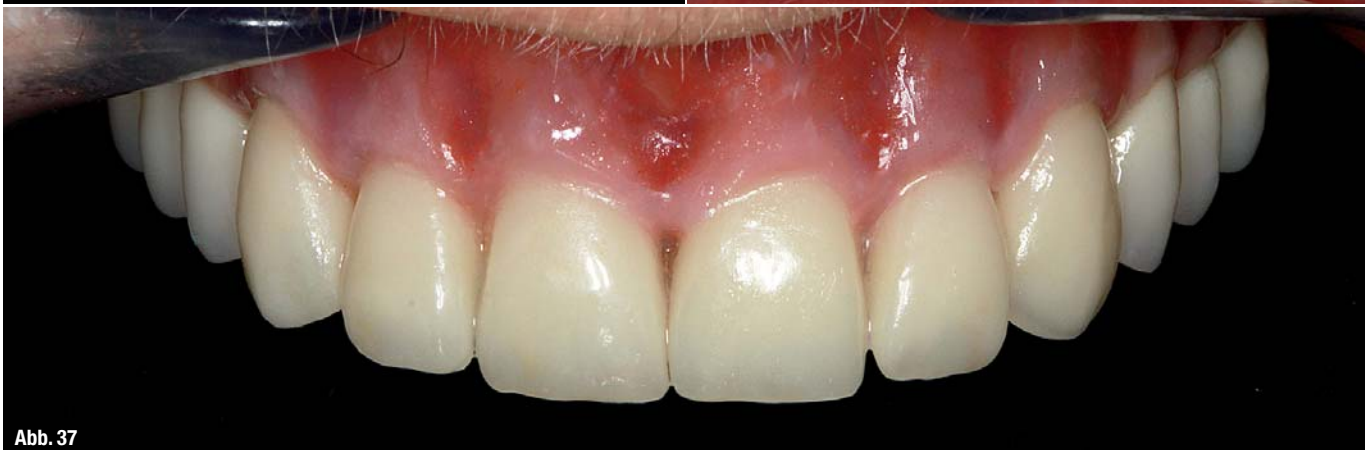
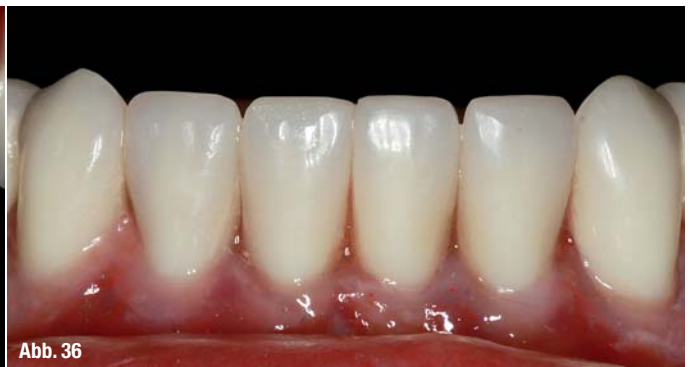
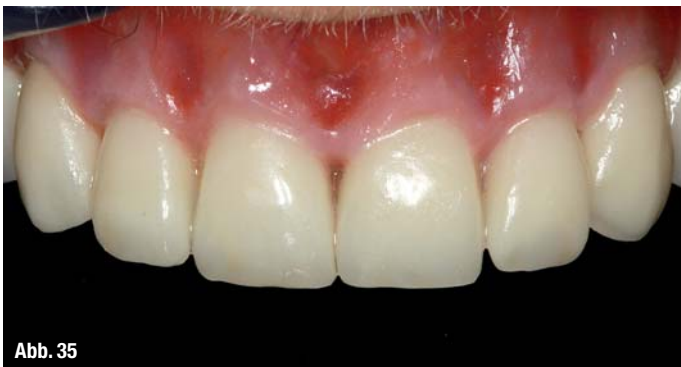### \_Diskussion

In dem vorliegenden Fall handelt es sich um eine aufwendige ästhetisch-rekonstruktive Rehabilitation, mit deren Ergebnis sich die Patientin vollumfänglich zufrieden zeigt. Seitens des Behandlers wurde eine neue vertikale und horizontale Lage des Unterkiefers in zentraler Kondylenposition gewählt. Die Oberkieferfrontzähne wurden als keramische Einzelrestaurationen angefertigt. Durch die altersbedingte Erschlaffung des Muskeltonus der Oberlippe sowie durch die natürlich bedingte Kieferatrophie zeigte sich der Frontzahnbereich erst beim leichten Lächeln.<sup>5,6</sup> Mittels Bisschablonen wurde nun eine adäquate Lippenstütze aufgebaut sowie die Diskrepanz in der Vertikaldimension mit einer Bisshebung um 2 mm ausgeglichen.<sup>7</sup>

Für die zukünftige horizontale Kieferrelation wurde eine geführte Bissnahme in ZR (zentrischer Relation) gewählt und die Schablonen anschließend

mit Superbite und Heftklammern verschlüsselt. Aufgrund der fehlenden Breite an keratinisierter Schleimhaut im Bereich der zukünftigen Implantatpositionen 033 und 043 wurde simultan mit der Implantation eine Verbreiterung des Bandes an Attached Gingiva mit zwei freien Schleimhauttransplantaten aus dem Gaumen durchgeführt. Alternativ hätte der chirurgische Eingriff im Hinblick auf das hohe Alter der Patientin auf die Implantation beschränkt bleiben können, dem Behandler schien jedoch die zukünftige periimplantäre Weichgewebssituation sowie ein ausreichend vertieftes Vestibulum (Prothesenlager) als Indikation zum Einbringen von freien Schleimhauttransplantaten angebracht.<sup>12</sup> Um den chirurgischen Aufwand so gering wie möglich zu halten, wurde der Eingriff, wie bereits erwähnt, simultan mit der Implantatinserterion durchgeführt. Alternativ wäre mit vier Implantaten auch eine Stegrekonstruktion realisierbar gewesen, jedoch stand dies nicht im Einklang mit dem finanziellen Rahmen, den sich die



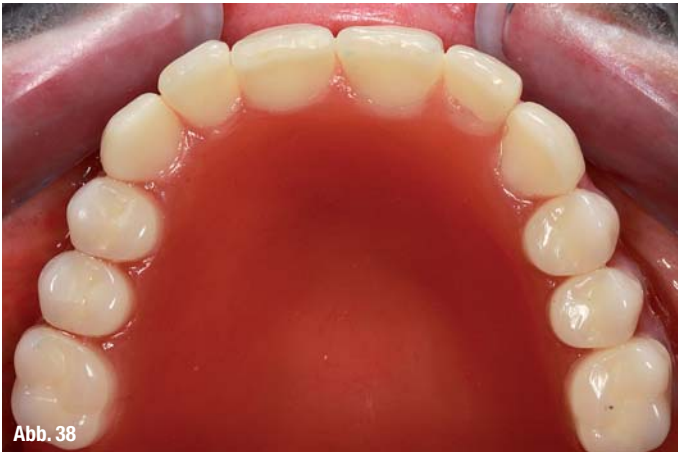

Abb. 38

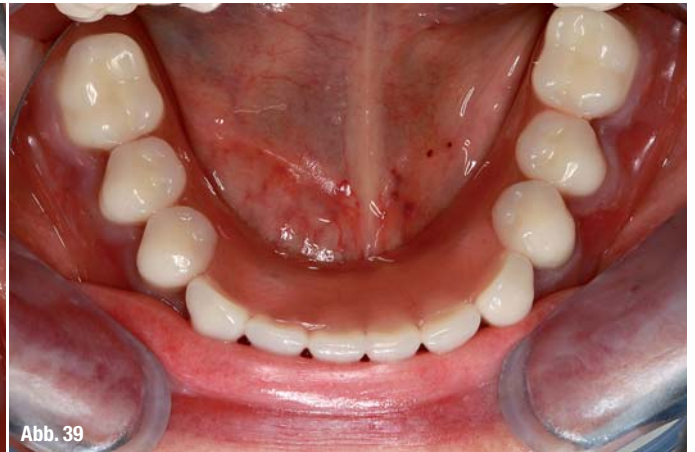

Abb. 39

Patientin gesetzt hatte. Zudem wäre eine Stegversorgung mit höheren Anforderungen an die häusliche Mundhygiene verbunden gewesen. Somit konnte dann mit der implantatgetragenen Druckknopfprothese eine ansprechende und einfach zu reinigende Versorgung mit einem für die Patientin verbundenen hohen Kaukomfort verwirklicht werden.<sup>3</sup>

Die Versorgung des Oberkiefers mit Implantaten wurde von der Patientin nicht gewünscht, da sie sich mit dem Halt der Oberkieferprothese sehr sicher und wohlfühle. Die Aufstellung der Seitenzähne erfolgte dann in Normalokklusion (lingualisierte Okklusion).<sup>4</sup> Alternativ hätte, durch die atrophiebedingt hohe Diskrepanz von Ober- zu Unterkieferalveolarfortsatz, eine Kreuzbissverzahnung im Molaren-

bereich den Ausgleich geschaffen. Als nachteilig wäre hierbei die Einengung des Zungenraums im Oberkiefer zu sehen. Zudem war eine Aufstellung bis in den Bereich der zweiten Molaren ohnehin nicht vorgesehen.<sup>5</sup>

Einem regelmäßigen Recall steht die Patientin sehr aufgeschlossen gegenüber. Abschließend betrachtet, stellt sich die durchgeführte Sanierung für den Behandler in ästhetischer als auch funktioneller/rekonstruktiver Sicht als Erfolg dar. Die Prognose für die Langzeitstabilität ist durch die neu etablierte Okklusion sowie die hinreichend aus der Literatur bekannte hohe Überlebensrate von Implantaten im interforaminalen Bereich des Unterkiefers als sehr gut einzustufen. Intraoraler Schlussbefund (Abb. 32–43).

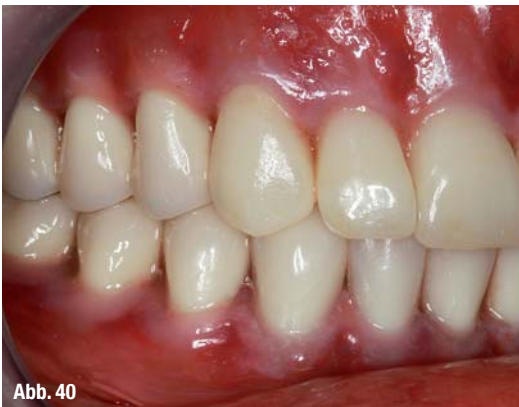

Abb. 40

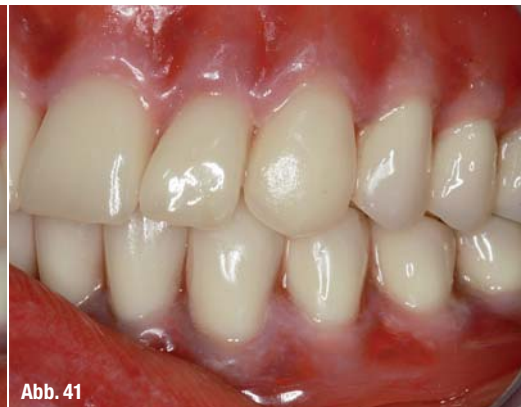

Abb. 41

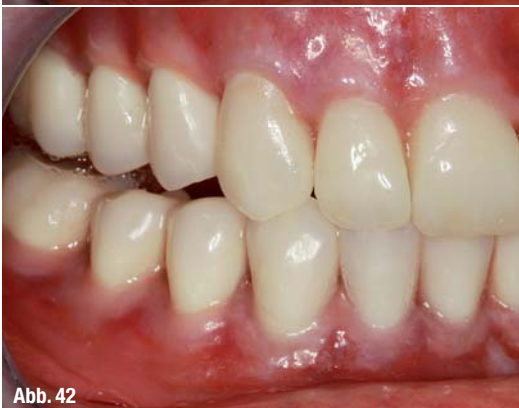

Abb. 42

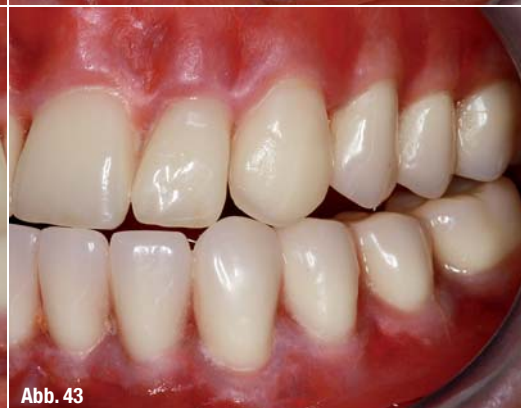
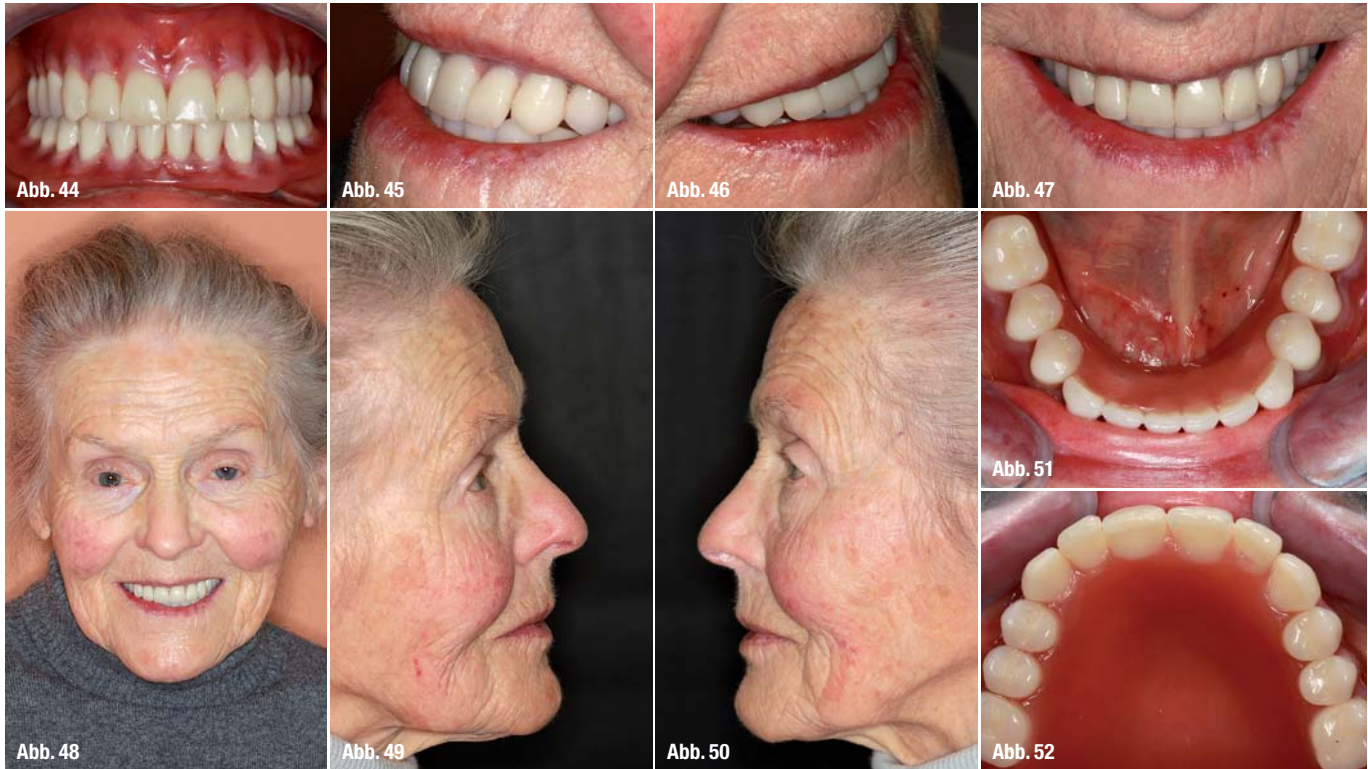
Abb. 43





## Schlussbefunde

### *Funktionsstatus*

Die manuelle und klinische Funktionsanalyse ergab keinen auffälligen Befund. Das Auffinden eines gesicherten Schlusssbisses bereitet keinerlei Schwierigkeiten. Für die dynamische Okklusion wurde eine leichte Eckzahnführung programmiert. Die manuelle Führung ergab keine Abweichung in maximaler Interkuspidation (ohne Führung) und zentra-

ler Kondylenposition (mit Führung). Keine Krepitationsgeräusche der Gelenke, unauffällige Öffnungs- und Schließbewegung, keine Druckdolenzen der Muskulatur bei Palpation.

### *Rote Ästhetik*

Die stark atrophierten Kieferbasen wurden mit den zweifarbig gearbeiteten Kunststoffprothesen entsprechend rekonstruiert. Die noch vorhandene schmale Zone an keratinisierter Gingiva im Unterkiefer konnte durch Kamminzision vor Einbringen der Chirurgieschablone geschont werden.

Zusätzlich erfolgte zeitgleich eine Verbreiterung mit zwei freien Schleimhauttransplantaten nach vestibulär. Die Disharmonie im Frontzahnbereich wurde bei der Neuaufstellung der Oberkieferprothese entsprechend korrigiert. Die Breite des bukkalen Korridors wurde in die neue Versorgung miteinbezogen. Die Lachlinie zeigt nun einen durchgehend hohen Verlauf (Abb. 45). Die Oberlippenstütze zeigt ausgeglichene Proportionen bei Lippenschluss und ausgeprägtem Lachen (Abb. 46).

### *Weiß Ästhetik*

Zahnlänge: Die OK-Front empfindet die Patientin als ausreichend lang. Das entspannte Lächeln zeigt jetzt ca. 8 mm der oberen mittleren Schneidezähne. Die Aufstellung im Seitenzahnbereich wurde in der Sagittalen nach der Camperschen Ebene ausgerichtet, um funktionell ästhetischen Ansprüchen gerecht zu werden (leichte Front-Eckzahn-Führung, positive Lachlinie) (Abb. 47). Zahnform: Die ovoide Zahnform der Oberkieferfrontzähne wurde bei der

## Produktliste

Indikation	Name	Hersteller/Vertrieb
Abformmaterial	Impregum (Penta Soft)	3M ESPE
Befestigungszement	Panavia 2.0 F	Kuraray Dental
Implantate	Replace Select Tapered RP 13 mm	Nobel Biocare
Implantataufbauten	Ball Abutments	Nobel Biocare
Modellgussgerüst UK	Remanium GM 800	Dentaurum
Nahtmaterial	Supramid 5/0	Braun/Aesculap
Prothesenzähne	Mondial 8	Heraeus Kulzer
Frontzähne 13–23	Procera Copings	Nobel Biocare
Verblendkeramik	Ciro XNR	Wieland
Prothesenkunststoff (rot)	PalaXpress	Heraeus Kulzer
Prothesenkunststoff (rosa)	Aesthetic Pink 34	Candulor
Komposit (Papillen)	Visio-Link (lichthärtend)	bredent

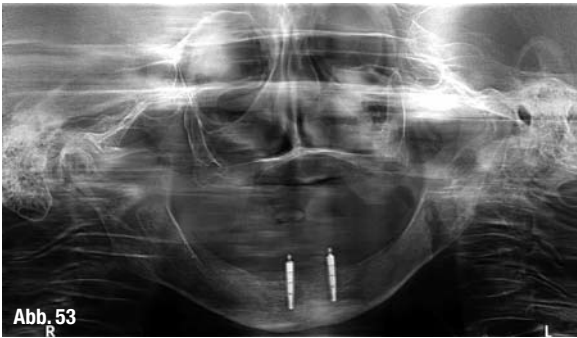


Abb. 53

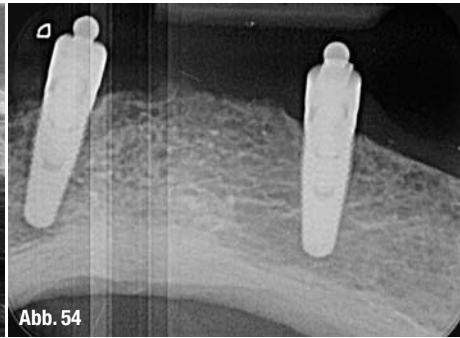


Abb. 54

prothetischen Rehabilitation zugunsten der rechteckigen Gesichtsform der Patientin entsprechend verändert. Proportionen, Kontur und Sichtbarkeit der Zähne zeigen nun ein ansprechendes Erscheinungsbild beim Lächeln (Inzisalkantenverlauf folgt der Unterlippenkurvatur) (Abb. 48).

**Dentalstatus**

Zahnform: Die abgenutzten und verschlissenen Prothesenzähne konnten durch die prothetische Sanierung insbesondere im Bereich der Frontzähne neu gestaltet werden (Abb. 49 und 50). Zahnfarbe: Durch die Sanierung beider Kiefer konnte die Zahn-

farbe entsprechend der vormals verbliebenen Restbezahnung um einen Ton heller gestaltet werden. Die Auswahl der Zahnfarbe (VITA Skala A2) erfolgte auf Wunsch der Patientin (Abb. 51).

**Ästhetikstatus**

Zahnstellung: Im Oberkiefer wurde der harmonische Zahnbogenverlauf beibehalten. Der OK-Front-Überbiss wurde auf 1,5 mm erhöht. Die Kreuzbissverzahnung im Seitenzahnbereich wurde zugunsten einer Normalokklusion beseitigt (Abb. 52). Schlussröntgen OPT und Rx-Status (Abb. 53 und 54). Vergleich Ausgang und Abschluss (Abb. 55–58).

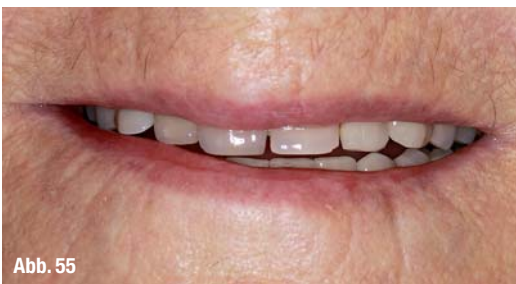

Abb. 55

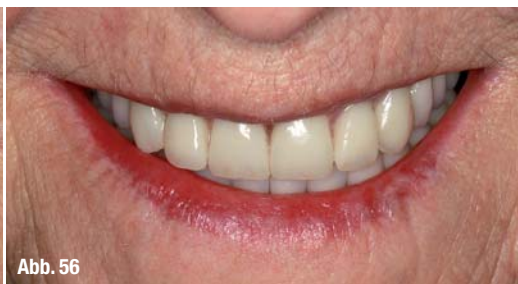

Abb. 56

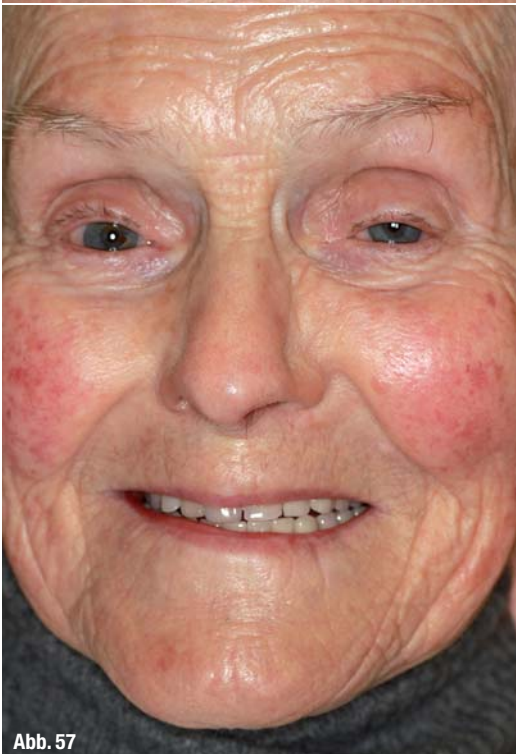

Abb. 57

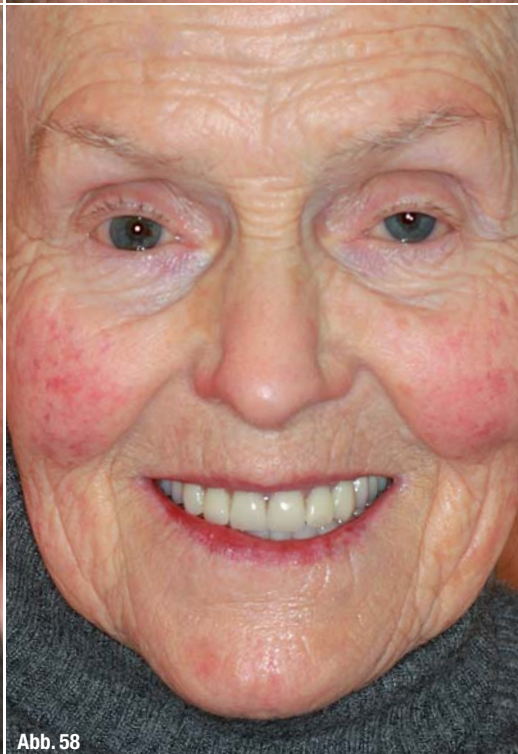

Abb. 58

**\_Kontakt cosmetic dentistry**



**Dr. Sven Egger, M.Sc., M.Sc.**  
 Grünpfahlgasse 8  
 4001 Basel, Schweiz  
 Tel.: +41 61 2618333  
 Fax: +41 61 2618351  
 DrSven-Egger@  
 aesthetikart.ch  
 www.aesthetikart.ch

Infos zum Autor



**ZT Jürg Wermuth**  
 Schönbeinstr. 21/23  
 4056 Basel, Schweiz  
 Tel.: +41 61 2610101  
 Fax: +41 61 2610466  
 juergwermuth@  
 wermuth-zahntechnik.ch  
 www.  
 wermuth-zahntechnik.ch

Infos zum Autor



Literatur

