

Kombiniert kieferorthopädisch-kieferchirurgische Therapie

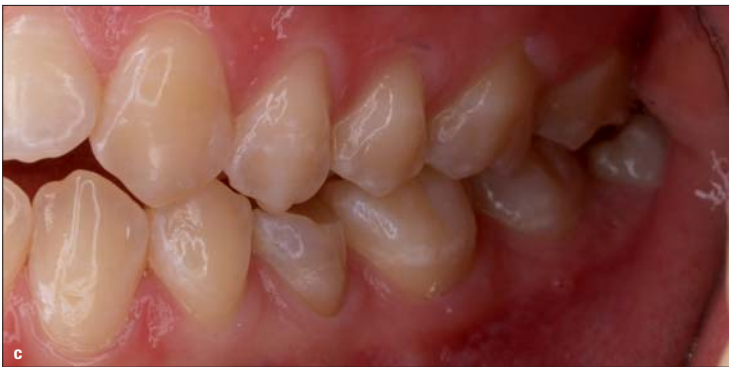
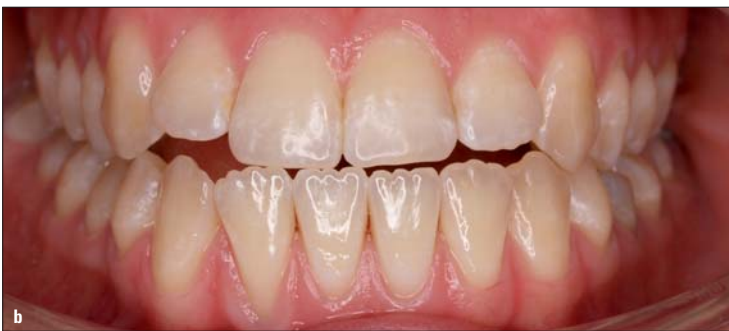
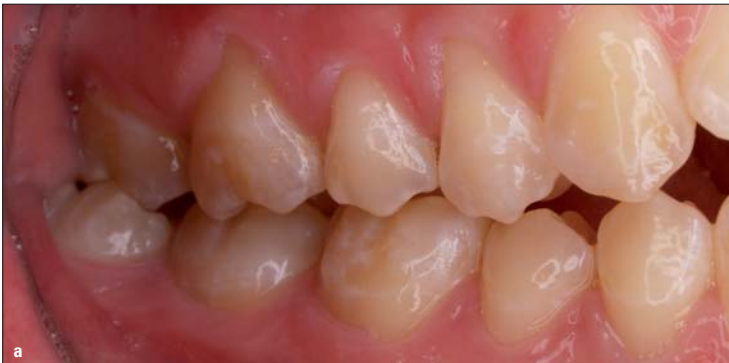Abb. 2a-c: Intraorale Ansicht vor Behandlungsbeginn mit beidseitigem ungleichem Mesialbiss infolge einer mandibulären Verschiebung um etwa 3,0 mm nach links bei kopfbissartiger Frontzahnstellung. Relativ gut ausgeformte Zahnbögen mit initialen Kariesläsionen (White-Spot-Läsionen) an den Molaren als Folge einer vorangegangenen, langen kieferorthopädischen Behandlung mit festsitzenden Apparaturen.

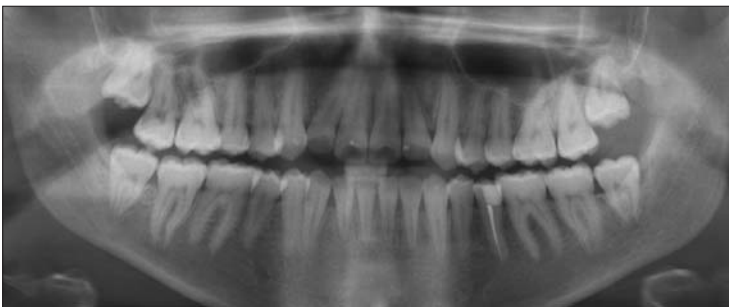


Abb. 3: OPG vor Behandlungsbeginn mit noch nicht durchgebrochenen Weisheitszähnen im Oberkiefer als Hinweis auf eine tendenzielle maxilläre Mikrognathie. Der Zahn 35 ist wurzelgefüllt und der Bereich der Kiefergelenkköpfe erscheint in Form und Größe asymmetrisch.

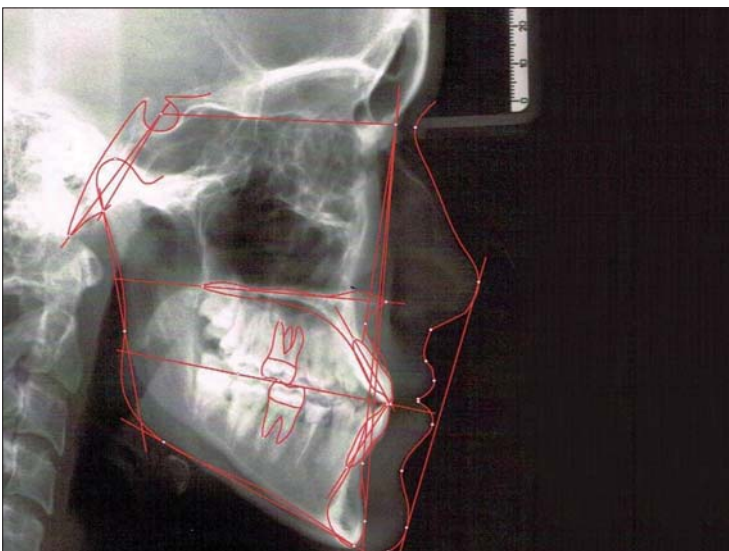


Abb. 4: Durchgezeichnete Fernröntgenseitenaufnahme vor Behandlungsbeginn mit vergrößertem negativen ANB-Winkel und WITS-Wert als Indiz für einen skelettalen Mesialbiss. Ausgeprägte Protrusion der oberen Schneidezähne bei praktischer Stellung der unteren. Erheblich verkleinerter Interinzisalwinkel infolge der oberen Protrusion und vergrößerter Grundebenen- und Kieferwinkel als Hinweise auf einen eher vertikalen Gesichtsschädelaufbau.

KN Fortsetzung von Seite 1

Klinischer Befund

Extraoral ließ die Patientin ein leicht konkaves Profil bedingt durch eine maxilläre Retro-, aber vor allem eine mandibuläre Prognathie erkennen (Abb. 1a). Hinzu kamen eine vergrößerte untere Gesichtshöhe und eine diskrete Gesichtssymmetrie mit Abweichung der Kinnmitte nach links (Abb. 1b).

Intraoral wies die Patientin (abgesehen von den oberen Weisheitszähnen) ein vollständiges Gebiss mit einem ungleichen beidseitigen Mesialbiss (rechts etwa 3/4, links etwa 1/4 Prämolarenbreiten) bei kopfbissartiger Frontzahnstellung auf. Ursache des seiteneingeleiten Mesialbisses war eine mandibuläre Verschiebung nach links um etwas weniger als 1/2 untere Schneidezahnbreite. Ansonsten waren beide Zahnbögen relativ gut ausgeformt, jedoch wiesen die Molaren initiale Kariesläsionen (White-Spot-Läsionen) als Folge der vorangegangenen, langen kieferorthopädischen Behandlung mit festsitzenden Apparaturen auf (Abb. 2a-c). Funktionell bestand keine IKP-RKP-Diskrepanz. Das heißt, die mandibuläre Verschiebung war gelenkadaptiert; somit lag eine Laterognathie vor.

Röntgenologischer Befund

Das **OPG** zeigte ein vollständiges Gebiss (die Weisheitszähne im Oberkiefer waren noch nicht durchgebrochen, was als Indiz für eine Tendenz zu einer maxillären Mikrognathie gewertet werden kann) mit einem wurzelgefüllten Zahn 35. Obwohl für derartige Zwecke diagnostisch nicht besonders geeignet, liegt scheinbar im Bereich der Kiefergelenk-

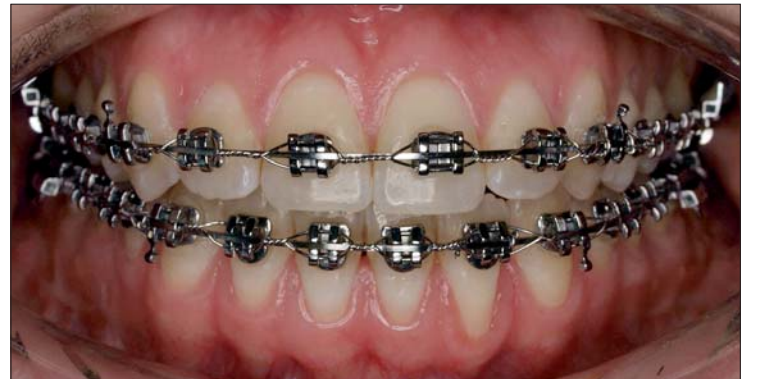

Abb. 5: Intraorale Ansicht der Patientin R. D. nach dem kieferchirurgischen Eingriff mit festsitzendem Apparat (Victory Series MBT, Slotgröße 0,022" x 0,028", 0,021" x 0,025" Stahlbögen, fortlaufende 8er Stahl Drahtligaturen, 3M Unitek) in situ.

köpfe eine Form- und Größenasymmetrie vor (Abb. 3).

Fernröntgenologisch standen ein ANB-Winkel von -3° (bei einem SNA-Winkel von 84°) und ein WITS-Wert von -7 mm im Vordergrund, die auf den skelettalen Charakter des Mesialbisses der Patientin verwiesen. Die oberen Schneidezähne waren (zur Oberkieferenebene) mit 125° (Norm = 110°) deutlich protrudiert; die Schneidezähne des Unterkiefers standen dagegen (in Relation zur Unterkieferenebene) mit 94° (Norm = 95°) praktisch korrekt. Infolge der oberen Protrusion war der Interinzisalwinkel mit 118° (Norm = 135°) erheblich verkleinert (Abb. 4).

Der Grundebenen- und Kieferwinkel mit 24° respektive 129° (Norm 20° respektive 123°) wiesen auf einen eher vertikalen Gesichtsschädelaufbau der betroffenen Patientin hin.

Ätiologie

Es liegen eine geringe maxilläre Mikrognathie kombiniert mit einer betonteren mandibulären Prognathie vor, wobei gleichzeitig eine deutliche dentoalveoläre Kompensation der oberen Front-

zähne zu verzeichnen ist. Für die Angle III der betroffenen Patientin sollte – wie bei jeder relativen mandibulären Prognathie – ein multifaktorielles genetisches System mit additiver Polygenie und exogenem Schwelleneffekt in Betracht gezogen werden.

Für die Gesichtssymmetrie könnte eine Wachstumsdiskrepanz der Kiefergelenke in Betracht gezogen werden. Ob ein nicht oder zu spät korrigierter Kreuzbiss hierzu einen Beitrag leistete, ließ sich zum jetzigen Zeitpunkt nicht mehr eruieren.

Der relativ knappe vertikale Schneidezahnüberbiss dürfte sowohl skelettal als auch dentoalveolär (Schneidezahnprotrusion im Oberkiefer), und somit ebenfalls polygen bedingt, sein.

Diagnose

Gut gepflegtes, vollständiges bleibendes Gebiss; Angle III mit kopfbissartiger Schneidezahnstellung bei Gesichtssymmetrie infolge einer Laterognathie mit Unterkieferschwenkung nach links.

Fortsetzung auf Seite 6 **KN**

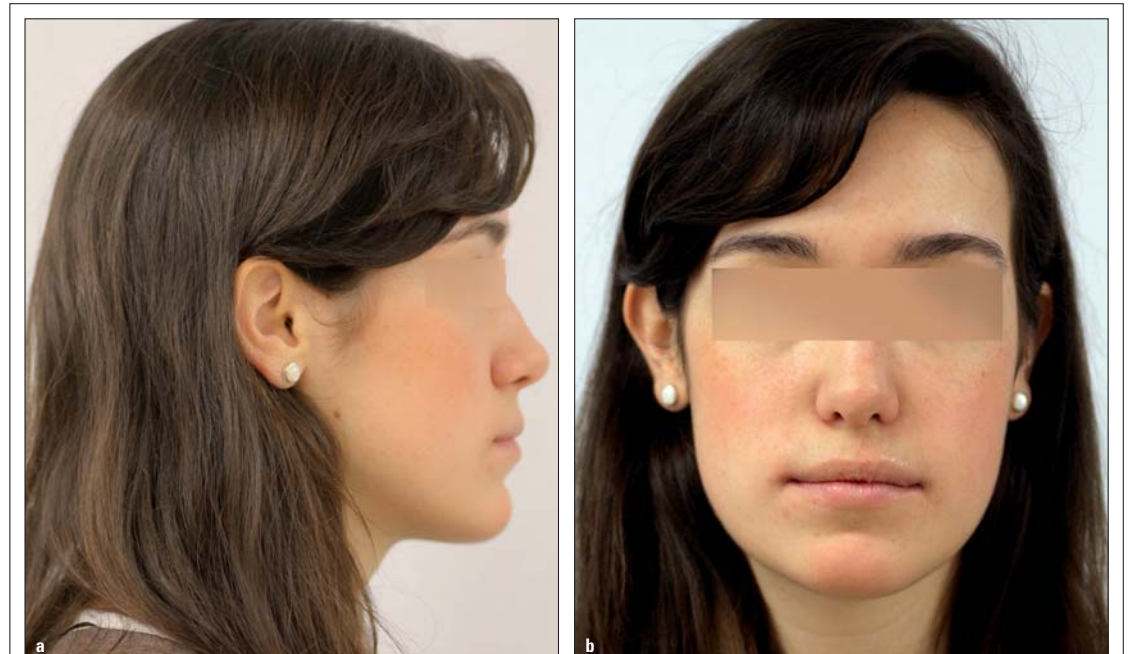

Abb. 6a, b: Extraorale Ansicht der Patientin R. D. nach Therapie mit deutlich begradigtem Profil. Immer noch relativ große untere Gesichtshöhe, jedoch praktisch ohne erkennbare Gesichtssymmetrie.

Ideal Smile[®] ALIGNER, für ein perfektes Lächeln!



Erweitern Sie das Behandlungsspektrum Ihrer Praxis – NEU von DENTSPLY GAC

Ideal Smile[®] ALIGNER ist die perfekte Lösung für erwachsene Patienten mit dem Wunsch nach einer schnellen und ästhetischen Behandlung geringfügiger Zahnfehlstellungen. Mit **Ideal Smile[®] ALIGNER** verbleibt die Kontrolle des Behandlungsverlaufs in Ihren Händen, während Sie und Ihr Patient von neuester Behandlungstechnik profitieren – inklusive dem allumfassenden Service durch ein Labor sowie innovativer 3-D Modellierung.

Ideal Smile[®] ALIGNER – Ihr Praxistool für ein schönes Lächeln Ihrer Patienten:

- | | |
|--|---|
| <input checked="" type="checkbox"/> bewährte Technik | <input checked="" type="checkbox"/> allumfassender Laborservice |
| <input checked="" type="checkbox"/> präzise Behandlung | <input checked="" type="checkbox"/> Festpreis pro Behandlung |

Für weitere Informationen über **Ideal Smile[®] ALIGNER**, wenden Sie sich bitte an Ihren DENTSPLY GAC Außendienstmitarbeiter oder besuchen Sie unsere Webseite unter www.idealsmilealigner.com.

www.idealsmilealigner.com

DENTSPLY
GAC

Ideal Smile[®]
– EXPERTS IN TOOTH MOVEMENT –

Ideal Smile[®] ist ein eingetragenes Warenzeichen von DENTSPLY Intl.
©2013 DENTSPLY GAC Intl. Alle Rechte vorbehalten.

Deutschland:
+49 (0)89 540 269 - 0, gacde.info@dentsply.com
Österreich:
+43 (0)1 406 81 34, planer.office@dentsply.com
Schweiz:
+41 (0)22 342 48 10, gacch.info@dentsply.com

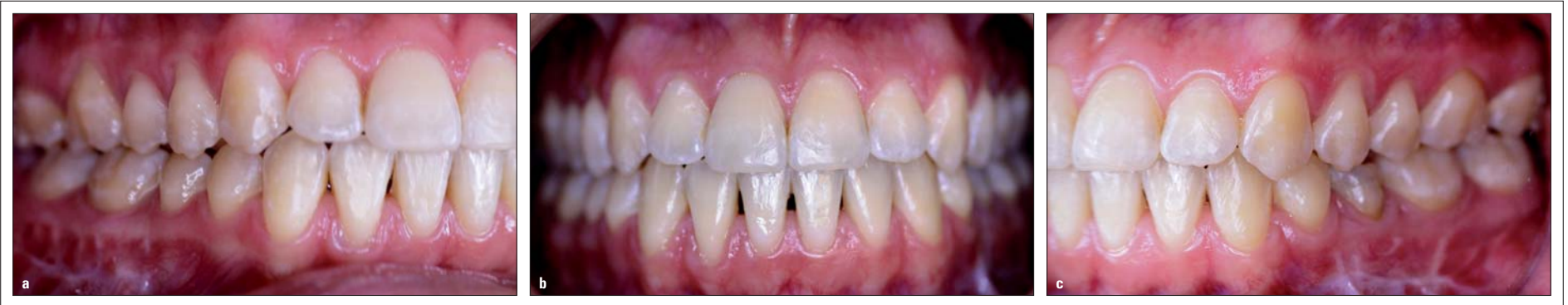

Abb. 7a–c: Intraorale Ansicht nach Therapie mit wohlausgeformten Zahnbögen, beidseits neutraler Verzahnung, physiologischem horizontalen und (abgestützten) vertikalen Überbiss bei fast vollständiger Koinkidenz beider Schneidezähnmitten zueinander und zur Gesichtsmitte.

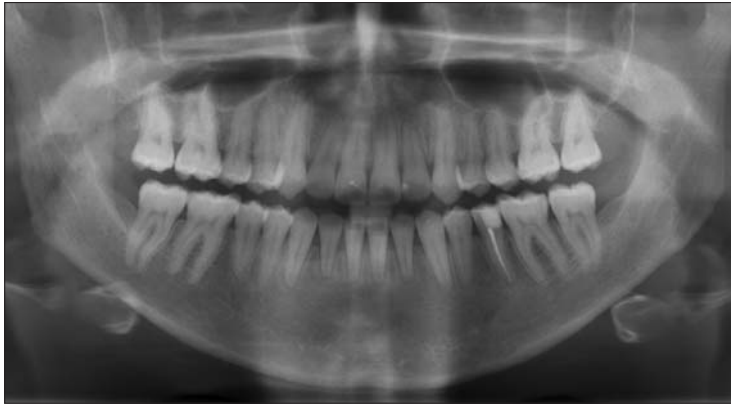


Abb. 8: OPG nach Therapie und Entfernung aller Weisheitszähne mit fortbestehender geringer Gelenkasymmetrie sowie geringen Wurzelabrundungen an den Schneidezähnen.

Fortsetzung von Seite 4

Behandlungsplan

Die Therapie sah ein Ausformen und Koordinieren der Zahnbögen mit festsitzenden Apparaturen zur dentoalveolären Dekompensation in allen drei Raumebenen vor. Nach der Einzelkieferkorrektur sollte die Kieferlage operativ mit einer sagittalen Spaltung des Unterkiefers und Rückverlagerung des distalen Anteiles nach Obwegeser–Dal Pont beseitigt werden. Anschließend war eine Idealisierung geplant,

während die abschließende permanente Retention das erreichte Ergebnis sichern sollte.

Therapieverlauf

Nach (im Oberkiefer operativer) Entfernung aller Weisheitszähne begann die Behandlung der Patientin R. D. mit dem Eingliedern einer festsitzenden Apparatur (Brackets und Bänder des MBT-Systems, Slotgröße 0,022" x 0,028", Firma 3M Unitek) und einer aufsteigenden Sequenz von Nitinolbögen beziehungsweise wärmeaktivierten Nitinolbögen.

Ihnen folgten nach sechs beziehungsweise sieben Monaten 0,017" x 0,025" bzw. 0,019" x 0,025" Stahlbögen. Der geplante kieferchirurgische Eingriff erfolgte neun Monate nach Therapiebeginn. Die nachfolgende kieferorthopädische Feinjustierung erstreckte sich über knapp neun Monate (Abb. 5). Während dieser Zeit wurden bereits die Osteosyntheseplatten entfernt. Nach Behandlungsende bekam die Patientin zunächst einen bimaxillären Positioner, der wiederum neun Monate später durch

ANZEIGE

Frohe Weihnachten und ein schönes neues Jahr!



Vielen Dank für die gute Zusammenarbeit.

SCHEU
Dental Technology

SCHEU-DENTAL GmbH
www.scheu-dental.com
02374 9288-0

CA DIGITAL

CA DIGITAL GmbH
www.ca-digit.com
02104 833 712-0

smile dental
Mit uns haben Sie gut lachen!

smile dental GmbH
www.smile-dental.de
0211 238 09-0

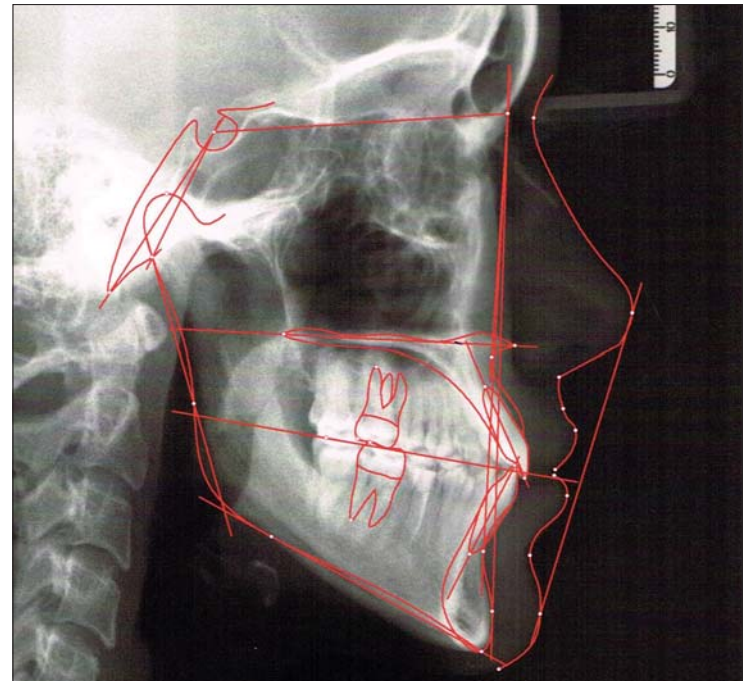


Abb. 9: Durchgezeichnete Fernröntgenaufnahme nach Therapie mit deutlicher Reduktion des ANB-Winkels, des WITS-Wertes und der Protrusion der oberen Schneidezähne; etwa regelrechte Stellung der unteren Schneidezähne in einer extrem dünnen Symphyse und praktisch unveränderter vertikaler Gesichtsschädelaufbau.




Abb. 10: Die extraorale Ansicht der lächelnden Patientin R. D. nach Abschluss aller Therapiemaßnahmen zeigt das ästhetisch sehr ansprechende Erscheinungsbild, das durch die kombinierte kieferorthopädisch-kieferchirurgische Behandlung erreicht werden konnte.

zwei Einzelkieferretainer ersetzt wurde. Gesamtdauer der aktiven Therapie = 18 Monate.

Behandlungsergebnis

Extraoral ist das Profil der Patientin R. D. deutlich begradigt, während die untere Gesichtshöhe immer noch gering vergrößert ist (Abb. 6a). Die Gesichtssymmetrie ist praktisch nicht mehr nachweisbar (Abb. 6b).

Die **intraoralen** Ansichten zeigen wohlausgeformte Zahnbögen mit beidseits neutraler Verzahnung, einen physiologischen horizontalen und (abgestützten) vertikalen Überbiss bei fast vollständiger Koinzidenz beider Schneidezahnmitteln zueinander und zur Gesichtsmittellinie (Abb. 7a-c).

Das **OPG** belegt das Fehlen aller Weisheitszähne und ist weiterhin durch eine gewisse Gelenkasymmetrie gekennzeichnet. Darüber hinaus zeigen vor allem die Schneidezähne eine geringe Wurzelabrundung, die klinisch kaum eine Bedeutung haben dürfte (Abb. 8).

Die **Fernröntgenseitenaufnahme** weist eine deutlich verbesserte skeletale und dentoalveoläre Konstellation auf. Der ANB-Winkel wurde auf -1° und der WITS-Wert auf -5mm reduziert, die Protrusion der oberen Schneidezähne zur Oberkieferenebene auf 116° . Die Schneidezähne des Unterkiefers stehen mit 88° fast korrekt zur Unterkieferenebene. Folge der verbesserten Schneidezahnstellung in beiden Kiefern ist ein fast idealer Interinzisalwinkel von 130° (Abb. 9). Alle vertikalen Parameter veränderten sich kaum.

Zusammenfassend kann die Behandlung als erfolgreich angesehen werden, denn Patientin und Behandler waren mit dem erzielten Ergebnis sehr zufrieden (Abb. 10). Natürlich stellt sich

hier wie bei jeder kieferorthopädischen(-kieferchirurgischen) (Kombinations-)Therapie die Frage nach der Stabilität des Behandlungsergebnisses. Um das zu prüfen, wurde die Patientin R. D. mehr als 2,5 Jahre später zu einer Nachuntersuchung einbestellt. Die bei dieser Vorstellung angefertigten intra- (Abb. 11a-c) und extraoralen (Abb. 12a, b) Aufnahmen zeigen keine nennenswerten Veränderungen. Zwar ist immer noch eine dezente Gesichtssymmetrie diagnostizierbar, die sich jedoch weniger als Kinn(spitzen-)abweichung bemerkbar macht, sondern vielmehr in einer unterschiedlichen Weichteilfülle beider Gesichtshälften. Diese Tatsache wirkt sich weder auf das attraktive Erscheinungsbild aus, noch stört es die Patientin selbst. **KN**

* Alle kieferchirurgischen Maßnahmen erfolgten durch Christian

Marks, Facharzt für Mund-, Kiefer-, Gesichtschirurgie, Berlin

KN Kurzvita



Dr. Michael K. Thomas
[Autoreninfo]



Prof. em. Dr. Rainer-Reginald Miethke
[Autoreninfo]



KN Adresse

Dr. Michael K. Thomas
Prof. em. Dr. Rainer-Reginald Miethke
MUNDWERK Die Kieferorthopäden
Clayallee 330
(Zehlendorfer Welle)
14169 Berlin
Tel.: 030 801995-0
Fax: 030 801995-59
info@mundwerk.de
www.mundwerk.de

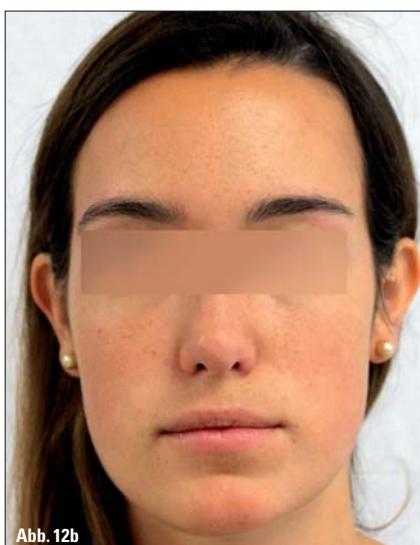
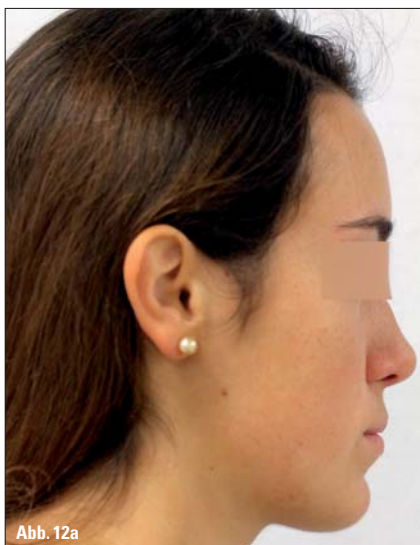
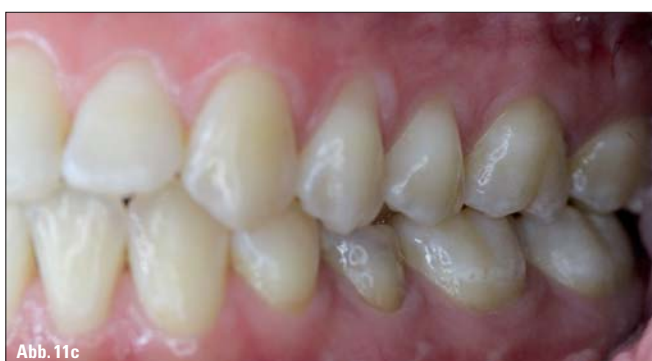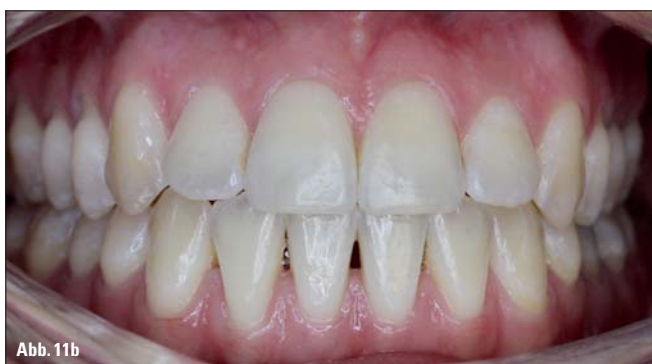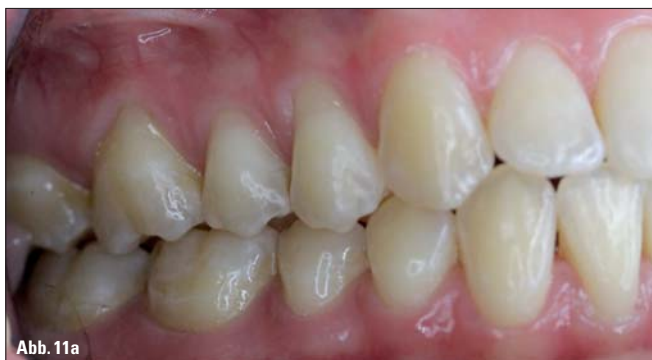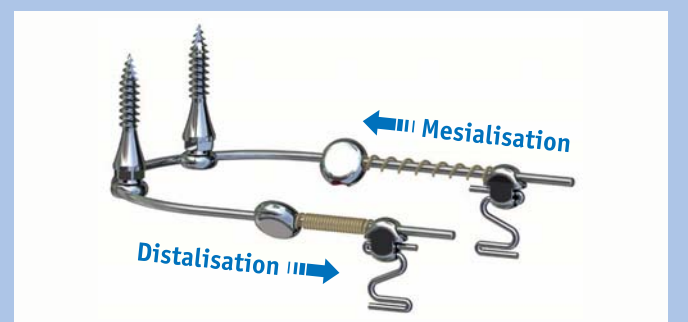
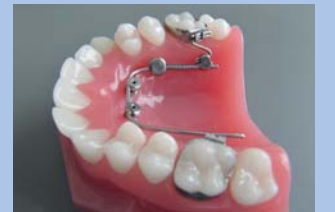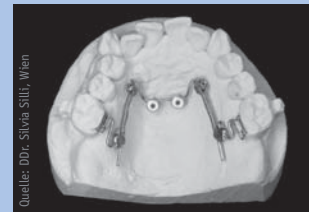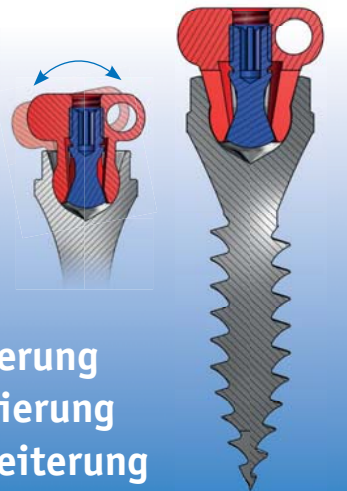Abb. 11a-c: Intraorale Ansicht der Patientin R. D. bei einer Kontrolluntersuchung 2,5 Jahre nach Abschluss aller Therapiemaßnahmen mit praktisch unveränderter Zahnstellung und Okklusion. – **Abb. 12a, b:** Extraorale Ansicht bei einer Kontrolluntersuchung 2,5 Jahre nach Abschluss aller Therapiemaßnahmen mit immer noch vorhandener dezenter Gesichtssymmetrie, die sich jedoch primär in einer unterschiedlichen Weichteilfülle der beiden Gesichtshälften bemerkbar macht.

ANZEIGE



OrthoLox Snap-in Kopplung für

- ▶ Molarendistalisierung
- ▶ Molarenmesialisierung
- ▶ Gaumennahterweiterung
- ▶ Ex-/intrusion
- ▶ Retention



SmartJet, die smarte Lösung für Mesialisation und Distalisation mit dem gleichen Gerät.

- ▶ Laborleistung im Eigenlabor
- ▶ Kurze Stuhlzeiten
- ▶ Compliance unabhängig

OrthoLox und **SmartJet** bieten neue Optionen für viele Aufgabenstellungen in der skelettalen kieferorthopädischen Verankerung.

PROMEDIA
MEDIZINTECHNIK

A. Ahnfeldt GmbH
Marienhütte 15 · 57080 Siegen
Telefon: 0271 - 31 460-0
info@promedia-med.de
www.promedia-med.de