

Erfolgreich versorgt mit neuen Werkstoffen und moderner CAD/CAM-Technologie

Im folgenden Fallbeispiel soll gezeigt werden, welche hervorragenden Möglichkeiten für die prothetische Rehabilitation unserer Patienten mithilfe der Implantologie sowie moderner CAD/CAM-Technologie und dem keramischen Werkstoff Zirkonoxid heute in der Praxis zur Verfügung stehen. Die prothetische Versorgung erfolgte auf einem implantatgetragenen individuell gefrästen Zirkonoxidsteg. Die Ankkoppelung der Suprastruktur ist über einen Galvanoreiter realisiert worden.

Dr. med. dent. Hansjörg Heidrich/Gera

■ Eine 68-jährige Patientin stellte sich mit einer insuffizienten implantatgestützten prothetischen Versorgung ihres Oberkiefers mit dem Wunsch nach Neuversorgung in unserer Praxis vor. Der Unterkiefer zeigte keine pathologischen Befunde und war voll funktionstüchtig. Die Vorstellung der Patientin von ihren neuen Zähnen bestand darin, eine möglichst festsitzende und gaumenfreie Gestaltung des neuen Zahnersatzes zu bekommen.

Diagnostik

Die Röntgendiagnostik ergab eine geringe Restknochenhöhe des Alveolarkammes im Bereich des Sinus maxillaris rechts und links. Zur genaueren Darstellung der räumlichen Ausdehnung des Sinus maxillaris setzten wir die digitale Volumentomografie mit dem NewTom 3G ein. Der klinische Befund zeigte eine stark fortgeschrittene Kieferkammatrophy im Oberkiefer, insbesondere auch in der Frontzahnregion. Hier mussten nicht nur die Zähne, sondern auch fehlendes Knochen- und Weichteil-

webe zur Stützung der Oberlippe für eine ästhetisch ansprechende Versorgung ersetzt werden. Von den ursprünglich sechs Implantaten im Oberkiefer waren noch drei, diese jedoch mit einer diagnostizierten Periimplantitis, vorhanden (Abb. 1).

Therapieplanung

Nach eingehender Beratung und ausführlicher Diagnostik haben wir uns, den Wünschen und Vorstellungen der Patientin entsprechend, gemeinsam mit ihr für eine bedingt abnehmbare Brücke auf einer implantatgestützten Stegkonstruktion aus Zirkonoxid und galvanotragener Suprakonstruktion entschieden. Hierzu war es erforderlich, sieben Implantate in den zahnlosen Oberkiefer zu inserieren. Die zum Zeitpunkt der chirurgischen Behandlungsphase noch in situ befindlichen, aber nicht erhaltungswürdigen Implantate sollten zur Übergangsversorgung mit der vorhandenen prothetischen Konstruktion genutzt werden und waren somit

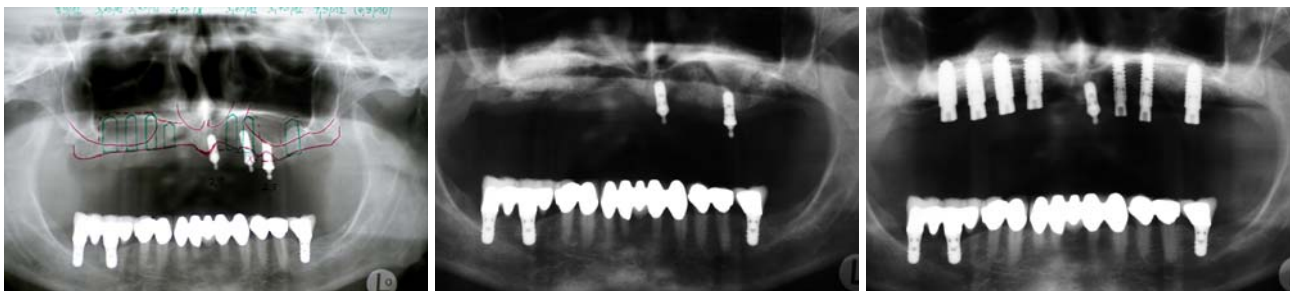

Abb. 1: OPG-Behandlungsplanung. – **Abb. 2:** OPG nach Augmentation des Sinus maxillaris rechts und links. – **Abb. 3:** OPG nach Eröffnung der Implantate und eingesetzten Sulkusformern.

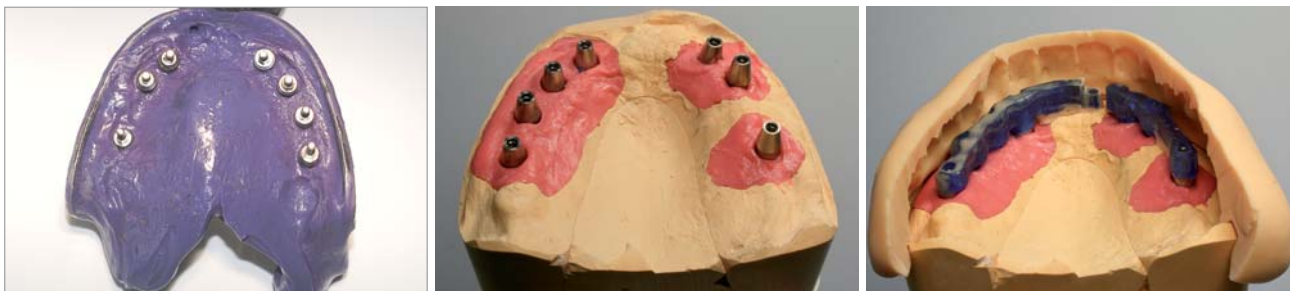

Abb. 4: Abdruck mit reponierten Abdruckpfosten. – **Abb. 5:** Modell mit Zahnfleischmaske und mit herausnehmbaren Sägestümpfen. – **Abb. 6:** Stegmodellation in Kunststoff und Wachs mit Vorwällen der Ästhetikaufstellung.



Abb. 7: Fertiggefräster Zirkonoxidsteg mit anmodelliertem zweiten Stegteil. – **Abb. 8:** Beide Stegelemente mit Galvanopuffer des Steggeschiebes. – **Abb. 9:** Die fertiggefräste Stegkonstruktion mit Teilungsgeschiebe.

in die Planung der Implantatpositionen mit einzubeziehen.

Operatives Vorgehen

Augmentation

Aufgrund der Diagnostik und der Anamnese wurde für die implantatchirurgische Behandlung ein zweizeitiges Vorgehen gewählt. In diesem speziellen Fall waren Sicherheit und voraussehbare Ergebnisse oberstes Gebot bei der Festlegung des Operationsprotokolls. Für den erforderlichen Sinuslift kam die laterale Fenstertechnik nach Tatum als Routine-Eingriff zum Einsatz. Zur Augmentation wurde Bio-Oss verwendet, welches zuvor mit Eigenblut aus dem Operationsgebiet angemischt war. Die Defektabdeckung

erfolgte mit einer Bio-Gide Membran. Das postoperative Röntgenbild zeigt deutlich die augmentierten Bereiche des rechten und linken Sinus maxillaris. Das Implantat in Regio 23 musste wegen der vorhandenen Periimplantitis und aus Sicht der geplanten Neuversorgung bereits in dieser Behandlungsphase entfernt werden (Abb. 2).

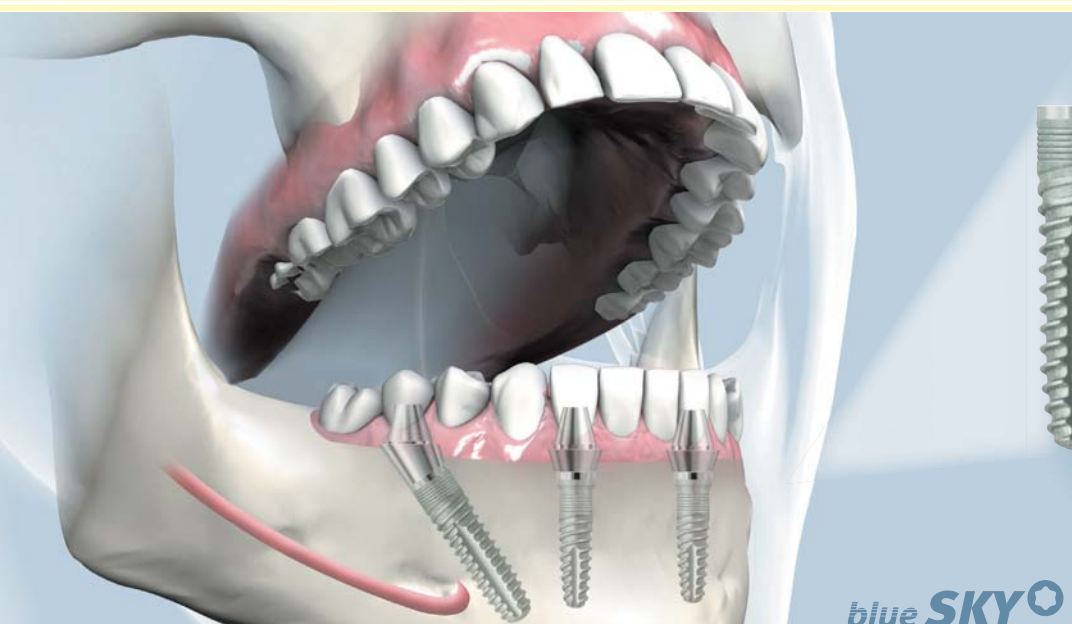
Implantation

Nach sechsmonatiger Einheilzeit des Augmentats erfolgte die Implantation entsprechend dem Standardprotokoll des PITT-EASY Implantat-Systems. Die Implantation basierte auf dem Prinzip des Backward Plannings, d. h., an den vorher gemeinsam mit dem Zahntechniker abgesprochenen und geplanten Positionen zur Erzielung einer in Funktion und Ästhetik optimalen prothetischen Versorgung.

ANZEIGE

LABOR
bredentPRAXIS
bredent medicalIMPLANTOLOGIE
bredent medical

Feste Zähne – sofort!



Patienten wünschen heute feste Zähne, im Idealfall mit sofortiger Versorgung nach einem chirurgischen Eingriff.

Mit SKY fast & fixed, dem kompletten System für die Sofortversorgung im zahnlosen Kiefer, wird dieser Traum vieler Patienten in vielen Fällen möglich. Durch das Inserieren von angulierten Implantaten werden anatomische Problem-bereiche beim Patienten umgangen und umfangreiche Kieferaufbauten vermieden.

blue SKY

Sofortversorgung für zahnlose Kiefer

bredent medical GmbH & Co.KG | Weissenhorner Str. 2
89250 Senden | Germany
Tel. (+49) 0 73 09 / 8 72 - 6 00 | Fax (+49) 0 73 09 / 8 72 - 6 35
www.bredent-medical.com | e-mail info-medical@bredent.com

bredent
medical

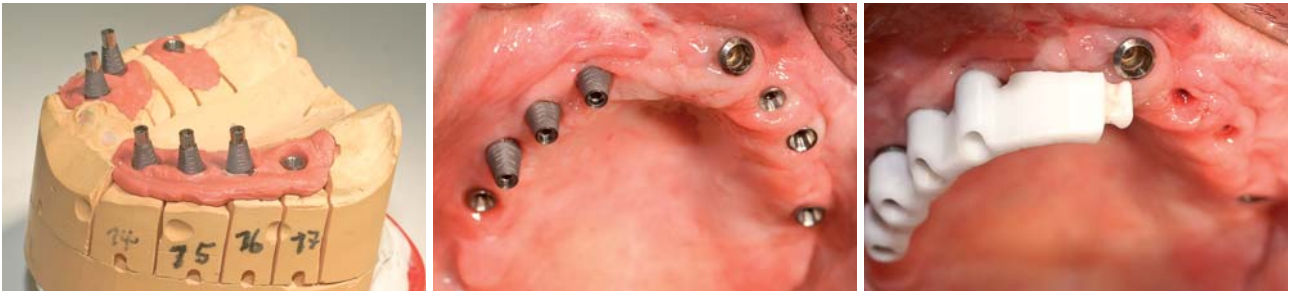

Abb. 10: Die Titanklebebasen mit zusätzlichen Retentionsrillen. – **Abb. 11:** Intraoral in die Implantate eingeschraubte Titanklebebasen. – **Abb. 12:** Aufgesetzte Stegkonstruktion vor Explantation des aus der alten Versorgung stammenden Implantates. Für die prothetische Versorgung ungünstige Implantatposition.

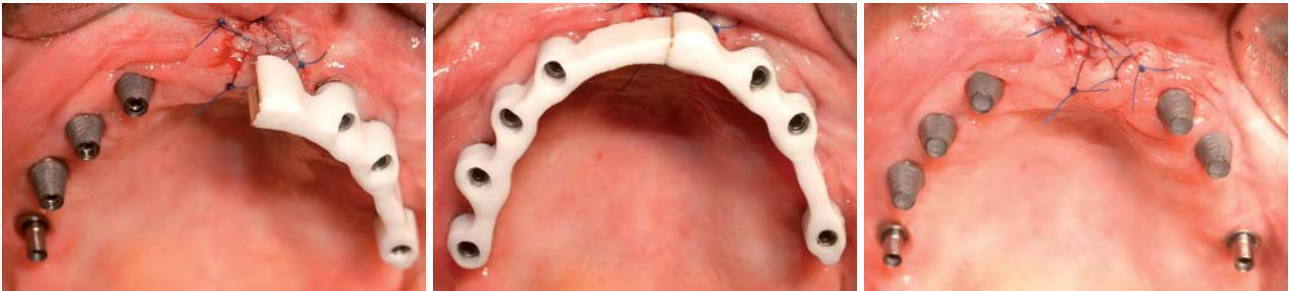

Abb. 13: Nach Explantation und Einprobe der Stegkonstruktion im zweiten Quadranten. – **Abb. 14:** Der Sheffield-Test bestätigte das spannungs- und spaltfreie Aufsitzen der Stegstruktur. – **Abb. 15:** Die zum Verkleben eingeschraubten und vorbereiteten Titanklebebasen.

Prothetische Versorgung

Die Eröffnung der Implantate nach einer Einheilzeit von sechs Monaten war aufgrund der guten Weichgewebssituation unproblematisch. Die mit dem Periotestgerät gemessenen Festigkeitswerte der Implantate im Oberkiefer lagen zwischen -4 und -6. Das nach der minimalinvasiven Eröffnung der Implantate angefertigte OPG zeigt die gute Osseointegration aller sieben Implantate (Abb. 3). Die Abdrucknahme erfolgte drei Wochen nach Freilegung der Implantate mit Impregum und der geschlossenen Abformmethode. In derselben Sitzung machten wir eine Bissregistrierung, um vor der Stegherstellung eine nach ästhetischen Gesichtspunkten angefertigte Wachsprobe durchführen zu können. Der Stegverlauf konnte dann nach den Vorgaben der Zahnstellung vom Zahn-techniker optimal gestaltet werden (Abb. 4).

Zahntechnik

Modellherstellung

Im Labor wird das Meistermodell mit einer abnehmbaren Zahnfleischmaske hergestellt. An diesem Modell besteht

die Möglichkeit, jedes Implantatanalog als einzelnes Segment aus dem Modell herauszunehmen. Für die CAD/CAM-Technologie ist es ein ganz wichtiger Aspekt, da die einzelnen Abutments jeweils separat eingescannt werden müssen. Zuerst wird das komplette Modell eingescannt und danach die einzelnen Segmente mit den darauf montierten Titanabutments (Paracentric Line). Das Abschrauben der Titanabutments vom Implantatanalog könnte zu Ungenauigkeiten führen. Einen präzisen Scanvorgang kann man somit nicht mehr gewährleisten (Abb. 5).

Steggestaltung

Bei der Gestaltung des Zirkonsteges berücksichtigen wir immer die Ästhetikaufstellung. Diese wurde im Vorfeld bei der Patientin überprüft und mit ihr besprochen. Die Form und Ausdehnung des Steges wird entsprechend der Ästhetikaufstellung ausgerichtet. Da wir in diesem Fall mit dem Doppelscanverfahren arbeiten, wird der Steg zuerst aus Kunststoff gefertigt und einige kleinere Teile in Wachs ergänzt. Mit moderner CAD/CAM-Technologie (Imes/ZENO Verfahren) wird diese Stegmodellation eingescannt und mit der ebenfalls eingescannten Modellsituation über Image Matching zusammengeführt. Die fertig konstruierten Daten werden an die CAM-Fräsanlage gesendet und



Abb. 16: Auf den Innenflächen der Stegkonstruktion aufgebrachter Kleber. – **Abb. 17:** Der im Mund mit den Titanklebebasen verklebte Steg. – **Abb. 18:** Die in das Modell zurückgesetzte Stegkonstruktion mit Bissregistrierung und am Patienten überprüfter Frontzahnästhetik.

aus dem Zirkonrohling herausgefräst. Beide herausgefrästen Stegteile müssen danach bei ca. 1.450 Grad über acht Stunden sintern, damit das Zirkonoxid die notwendige Festigkeit erhält. Um mögliche Bewegungen oder Spannungen im Oberkiefer auszugleichen, wurde ein Trennungsgeschiebe eingebaut. Beide Stegteile werden mit einem parallel gefrästen Schröderzapfen verbunden, wobei eine dünne Galvanolasche als Puffer dient. Diese Galvanolasche wird als Matrize in das Sekundärteil mit Panavia F2.0 Kleber eingeklebt. Die Klebeflächen müssen genügend Retention für den Kleber bieten, sauber und fettfrei sein. Die Bearbeitung der Stegoberfläche erfolgt zwingend mit wassergekühlter Turbine, um Überhitzung zu vermeiden. Bei Überhitzung kann es zu Minirissen im Material kommen, die die Stabilität des Zirkonoxides langfristig negativ beeinflussen, was letztendlich zum Bruch führen könnte. Der parallelwandige Steg wird fertiggestellt, bevor er intraoral spannungsfrei verklebt wird (Abb. 6–8).

Klinik

Bei der nächsten Sitzung in unserer Praxis erfolgte die Einprobe der Titanabutments (Paracentric Line), die als Klebebasis für den mithilfe der CAD/CAM-Technologie gefrästen Zirkonoxidsteg dienen. Das Konstruktionsprinzip des „Platform Switching“ wurde bei der Auswahl der Abutments konsequent mit dem PITT-EASY Implantat-System umgesetzt. Die Explantation in Regio 21, das Verkleben der Stegkonstruktion sowie die Einprobe einer Frontzahaufstellung, versehen mit distalen Bisswällen, waren die weiteren Arbeitsschritte in dieser Sitzung (Abb. 9 und 10). Zuerst musste durch einfaches Aufsetzen der Stegkonstruktion auf die vorher intraoral in die Implantate eingeschraubten Titanklebebasen die berührungsfreie Passung der Stegkonstruktion geprüft werden. Bei guter Passung ist eine gleichmäßige Klebefuge garantiert (Abb. 11–14). Zur Überprüfung des spannungsfreien Sitzes müssen die Kriterien des „Sheffield-Tests“ erfüllt sein. Bereits im Labor wurden die beiden distalen Titanklebebasen mit dem zweigeteilten Zirkonoxidsteg auf dem Modell verklebt. Intraoral haben wir den Steg eingesetzt und die beiden äußeren (distalen) Schrauben angezogen und so den spannungsfreien Sitz der Struktur auf den Implantaten und im Bereich des Teilungsgeschiebes überprüft. Der absolut spannungsfreie Sitz des Steges ermöglichte das anschließende Verkleben der gefrästen Stegkonstruktion mit den Titanklebebasen im Mund. Als Kleber kam Panavia F2.0 zum Einsatz. Die distalen Abutments wurden beim Verkleben wieder mit verschraubt und dienten so als Führungsbasis für den Klebevorgang. Nach dem Abbinden des Klebers konnte der Steg durch Lösen aller sieben Abutmentschrauben spannungsfrei entfernt werden (Abb. 15–17). Zum Abschluss dieser umfangreichen Sitzung wurde jetzt auf dem im Mund verschraubten Steg die Frontzahaufstellung mit den distalen Bisswällen aufgesetzt. So konnte die Ästhetik überprüft und wenn erforderlich auch korrigiert werden. Danach erfolgte die exakte Registrierung der Bisslage (Abb. 18).

MAKE EVERY CASE COUNT



SICAT Implant

Jeder Fall zählt – nutzen Sie jetzt die einfache und sichere Art der Implantatplanung und -umsetzung:

- SICAT Implant 3D Software
- SICAT Bohrschablonen
- Workflow Integration

Aus der Praxis für die Praxis – SICAT entwickelt Lösungen gemeinsam mit Klinikern weltweit. Machen Sie sich selbst ein Bild! www.sicat.com

SICAT.

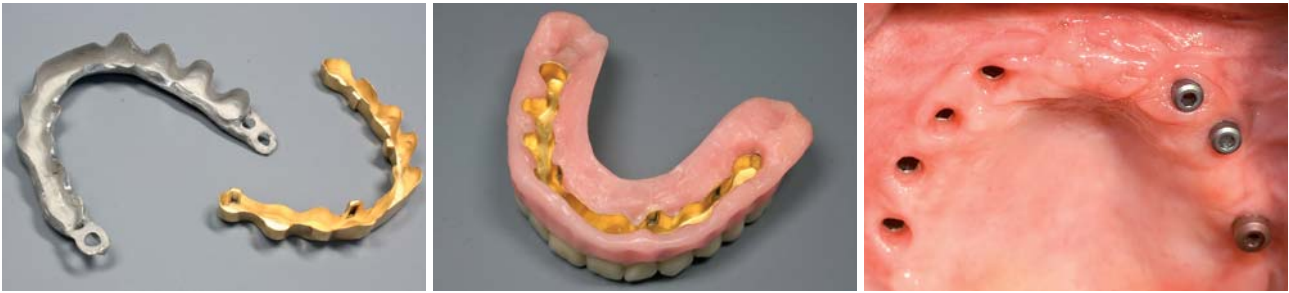

Abb. 19: Sekundär- und Tertiärgerüst. – **Abb. 20:** Beide Gerüste verklebt und mit der fertigen Aufstellung. – **Abb. 21:** Freigelegte Implantate und entzündungsfrei ausgeheilte Weichgewebe.

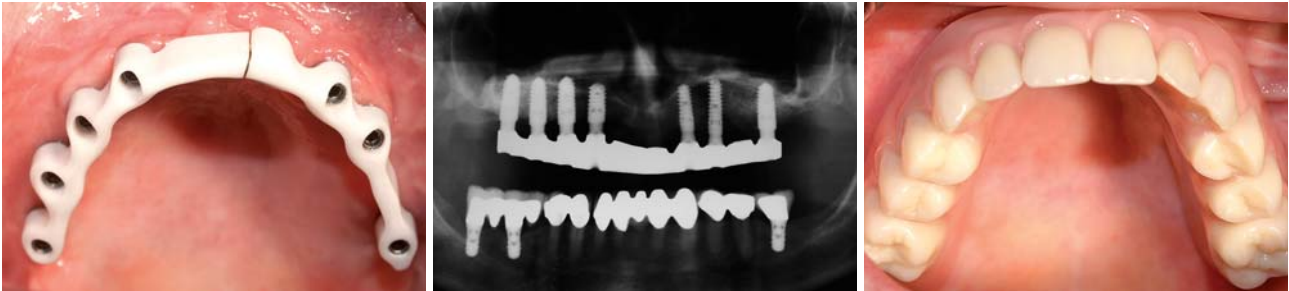


Abb. 22: Eingeschraubter Zirkonoxidsteg. – **Abb. 23:** OPG nach definitiver Stegeingliederung und Fertigstellung. – **Abb. 24:** Die bedingt abnehmbare Brücke in situ.

Zahntechnik

Abnehmbare Galvano-Brücke

Das Galvano-Verfahren ermöglicht eine optimale Kopplung der Prothese mit dem Zirkonsteg. Die Sekundärkonstruktion aus Galvano-Gold wird durch eine Tertiärkonstruktion aus Co-Cr-Mo unterstützt und garantiert eine stabile Gestaltung (Abb. 19 und 20). Die Adhäsionskraft der Galvanoverbindung bietet einen sicheren Halt der Prothese und macht das Ein- und Ausgliedern der Implantatversorgung sehr angenehm. Als zusätzliche Sicherheit wurden vier Friktionselemente (Sitecs) in die Konstruktion eingearbeitet. Diese Elemente bleiben aber zunächst inaktiv und können später bei Bedarf, einfach durch Austausch der inaktiven durch aktive Elemente, mobilisiert werden. Hierdurch kann die Abzugskraft durch Austausch einzelner Friktionselemente nachträglich individuell eingestellt und wenn notwendig noch zusätzlich erhöht werden. Nach einer erfolgreichen Gesamtanprobe, unter Berücksichtigung aller ästhetischen, phonetischen und funktionellen Aspekte, erfolgt die Fertigstellung.

Klinik

Die definitive Eingliederung gestaltete sich nach Fertigstellung der Arbeit im Labor unkompliziert. Der gefräste Zirkonoxidsteg konnte absolut spannungsfrei eingeschraubt werden. Bei Nachkontrollen kann der Steg für Hygienemaßnahmen jederzeit problemlos entfernt und wieder eingesetzt werden. Die Retention der Suprastruktur ist über ein Galvanosekundärgerüst, welches in eine stabilisierende Tertiärstruktur eingeklebt wurde, komplikationslos vom zahntechnischen Labor realisiert worden (Abb. 21 bis 24). Die Erwartungen der Patientin an ihre neuen Zähne konnten in vollem Umfang erfüllt werden. Der Ein-

satz des biokompatiblen Materials Zirkonoxid führt langfristig aufgrund einer stark reduzierten Plaque- und Bakterienakkumulation zu einer stabilen Weichgewebssituation. Die Anwendung moderner Herstellungsverfahren wie die CAD/CAM-Technik in der Zahnheilkunde ermöglichte die Anfertigung von hochwertigem Zahnersatz mit großer Präzision und Qualitätsgarantie.

Die enge Zusammenarbeit mit dem zahntechnischen Labor bereits ab der Behandlungsplanung bildete die Grundlage für einen optimalen Behandlungserfolg. Eine zufriedene Patientin, die seit dem Abschluss der Behandlung vor 20 Monaten über mehr Lebensqualität verfügt, ist das Ergebnis der konsequenten Nutzung neuer Technologien und der Arbeit im Team. Deshalb gilt an dieser Stelle auch dem Marburger Dental-Labor Jacob unser herzlicher Dank für die sehr engagierte und gute Zusammenarbeit.

Weiterhin danke ich Herrn ZTM Volker Wagner und Herrn ZTM Anatoli Faber vom Marburger Dental-Labor Jacob, die freundlicherweise den zahntechnischen Teil dieses Beitrages verfassten. ■

■ KONTAKT

Dr. med. dent. Hansjörg Heidrich

IZ Gera

Implantologie und Zahnheilkunde

Schoßbachstraße 24, 07552 Gera

Tel.: 03 65/43 76 40, Fax: 03 65/43 76 40

E-Mail: info@iz-gera.de

Web: www.iz-gera.de

Marburger Dental-Labor Jacob GmbH

Industriestraße 15, 35041 Marburg

Tel.: 0 64 21/8 72 10, Fax: 0 64 21/87 00 70

E-Mail: labor@jacob.de



RESORBA®

- ▶ GENTA-COLL *resorb*® Dentalkegel MKG
- ▶ PARASORB® Dentalkegel

Socket Preservation mit dem Plus an Sicherheit

RESORBA® Dentalkegel – Bewährt in mehreren hunderttausend Anwendungen

- ▶ Kontrollierte Hämostase
- ▶ Stabilisierung der vestibulären Knochenlamelle
- ▶ Definierte Regenerationsmatrix
- ▶ Zuverlässige Gefäß- und Knochenregeneration durch angio- und osteokonduktive Eigenschaften
- ▶ Unkomplizierte Handhabung
- ▶ Hoher Patientenkomfort
- ▶ Optional mit antibiotischem Schutz für Risikopatienten (Diabetiker, immunsupprimierte Patienten, Raucher)

Literatur auf Anfrage

Weitere Informationen zu RESORBA® Dentalkegeln erhalten Sie direkt von uns oder finden Sie auf unserer Internetseite:

Resorba Wundversorgung GmbH + Co. KG
Am Flachmoor 16
D-90475 Nürnberg / Germany

Fon: +49 (0) 91 28 - 91 15 - 0
Fax: +49 (0) 91 28 - 91 15 - 91
E-Mail: infomail@resorba.com
www.resorba.com

CE 1275

 **RESORBA®**
REPARIEREN UND REGENERIEREN