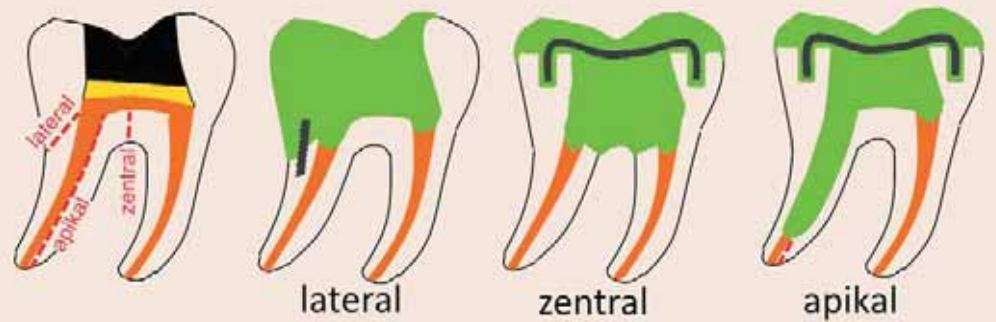
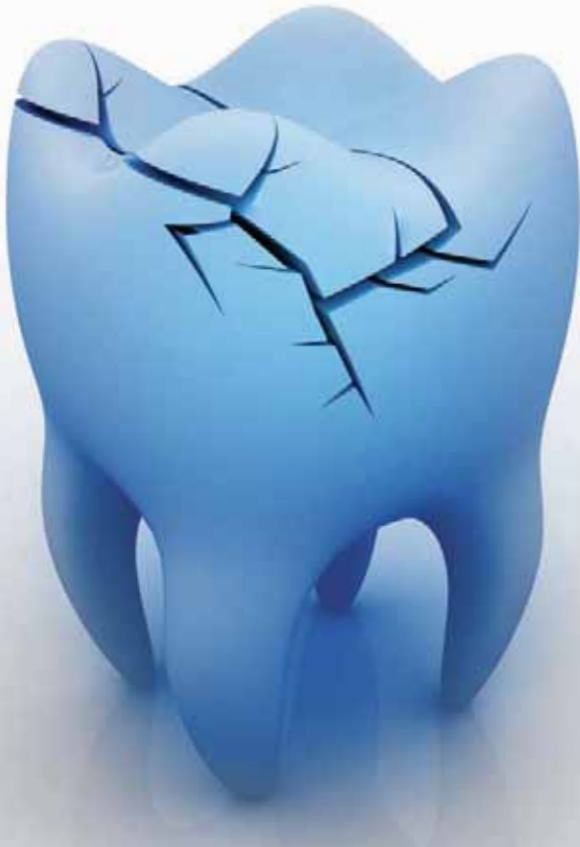

Vertikale Zahnfrakturen bedeuten keinesfalls das Ende eines Zahnlebens

Vertikal frakturierte Zähne kann man überraschend gut restaurieren. Von Dr. med. dent. Walter Weilenmann, Wetzikon, Schweiz.



1

Abb. 1: Drei Frakturtypen: Lateraler, zentraler und apikaler Frakturverlauf und ihre Aufbauten.

Zähne mit vertikalen Frakturen gelten gemeinhin als verloren. Meistens sind es devitale Seitenzähne, und oft sind die Patienten an deren Erhaltung hoch interessiert. Der Autor machte vor zwölf Jahren erste Versuche der Restauration. Daraus ergab sich allmählich die folgende Einteilung der vertikalen Frakturen mit ihren jeweiligen Aufbauten (Abb. 1) und Prognosen:

Laterale Frakturen verlaufen schräg zur Seite. Der Bruch endet meist nahe über oder unter dem bukkalen Alveolarrand. Das kleinere Fragment ist beweglich und schmerzt bei Belastung. Prognose gut.

Zentrale Frakturen spalten den Zahn genau zwischen den Wurzeln.

Beide Zahnhälften sind fest. Prognose bedingt gut.

Apikale Frakturen teilen eine Wurzel längs des Wurzelkanals von mesial nach distal bis zum Apex. Beide Zahnhälften sind fest. Prognose noch unsicher.

Erfolge ergeben sich nur, wenn beim Präparieren keine Blutung entsteht, wenn die verbleibenden Fragmente fest sind und wenn sie genug Platz für Retentionen haben. Die fertigen Aufbauten sind jeweils sofort wieder schmerzfrei belastbar.

Bei spiralförmig oder transversal verlaufenden Wurzelfrakturen gelang bisher noch keine Restauration.

Material und Methode

Die verwendeten Materialien sind:

- Ultradent, Deutschland: Ultra-Etch (Schmelzätzung).
- Verdankung Ivoclar Vivadent, Liechtenstein: Mikro-Applikatoren mit Schaumstoffpellet, Syntac® (Primer und Adhäsiv), Heliobond® (Versiegler), Tetric EvoFlow® (fliessfähiges Komposit), Tetric® (klebriges Komposit) und Tetric EvoCeram® (modellierbares Komposit).
- Filhol Dental, USA: Filpin® 0,6 mm (Parapulpärschraubchen).
- Dentaforum, Deutschland: NiTi-Vierkantdraht 016 x 022 (interne Schiene).

Vorausgeschickt seien einige allgemeine Fragen:

„Soll ein infektionsfreier Bruchspalt möglichst rasch versorgt werden?“

Nein. Laterale und zentrale Frakturen verlaufen nicht tief subgingival und gefährden das Parodont nicht. Sie können noch nach Wochen erfolgreich restauriert werden. Auch bei apikalen Frakturen entstehen die Taschen entlang der Frakturlinie nur langsam. Diese Taschen sind auffällig schmal und tief und führen zur Lockerung beider Fragmente und zu Belastungsschmerzen.

„Soll die Präparation angeraut werden?“

Nein. Hartes, kratzfestes Dentin erzielt bereits die beste Adhäsion. Statt Anrauen sind Rillen, Stufen, Parapulpärschraubchen und allenfalls eine interne Schiene nötig.

„Sollen Kanten gebrochen werden?“

Ja und Nein. Kanten des Frakturspaltes sollen abgetragen werden, weil sie aus zerrissenem Schmelz und Dentin bestehen. Kanten bei Rillen und Stufen sind

beabsichtigt und nur zu runden, wenn sonst das Komposit zu dünn wird.

„Soll man die Bruchstücke nur koronal verkleben, wenn sie per Matrize perfekt aneinandergedrückt werden können?“

Nein. Das Aneinanderdrücken verbessert die Histologie im Spalt nicht. Der Spalt wird erweitert, damit er besser adhäsiv gefüllt werden kann. Je weniger Hohlstellen im Spalt verbleiben, desto harmloser sind die darin verbleibenden Reste des Biofilms und desto länger kann das Desmodont der Taschenbildung widerstehen.

„Wie sieht ein Randspalt histologisch aus?“

Auf einem vergrösserten Foto eines reparierten und dann extrahierten gespaltenen Molaren ist der Frakturspalt nicht erkennbar. Er enthält aber Biofilme, abgerissenes Dentin, Korrosionsprodukte der Wurzelfüllung, desmodontale Zellen und unregelmässig verteiltes Komposit. Für das Parodont

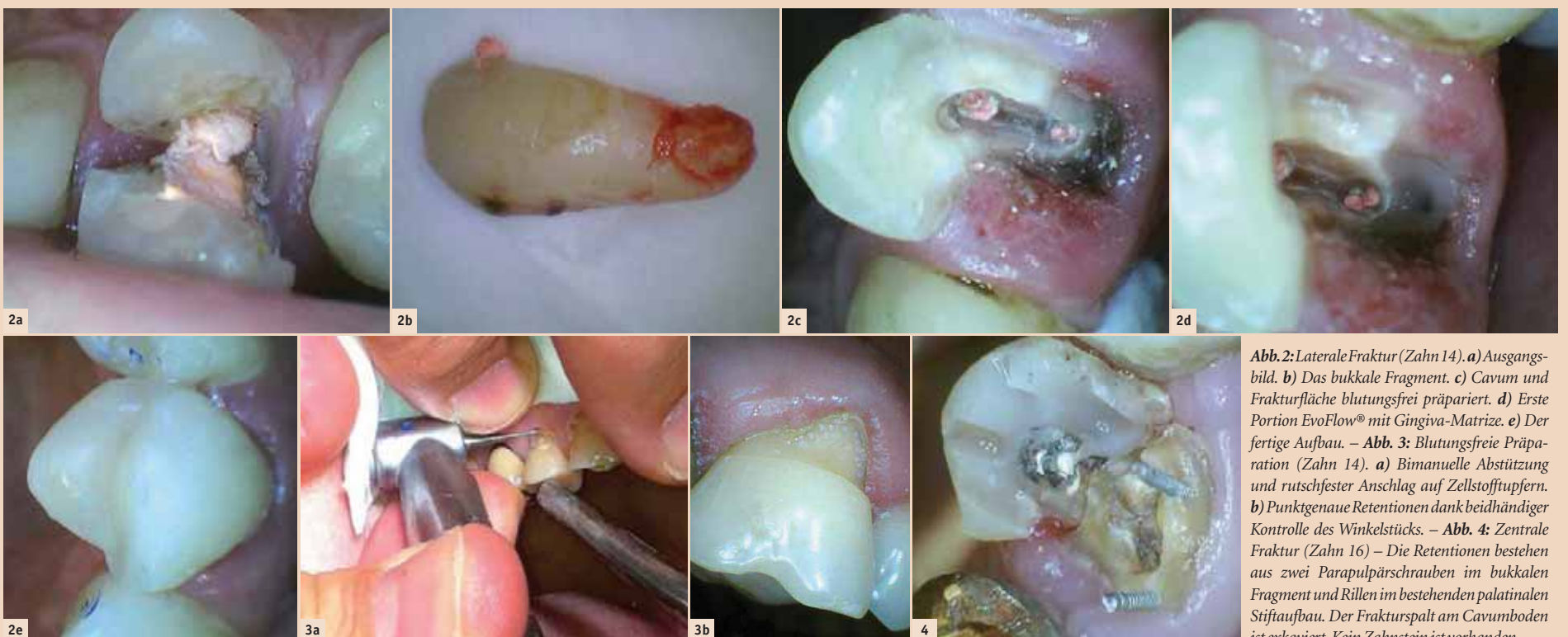


Abb. 2: Laterale Fraktur (Zahn 14). a) Ausgangsbild. b) Das bukkale Fragment. c) Cavum und Frakturfläche blutungsfrei präpariert. d) Erste Portion EvoFlow® mit Gingiva-Matrize. e) Der fertige Aufbau. – Abb. 3: Blutungsfreie Präparation (Zahn 14). a) Bimanuelle Abstützung und rutschfester Anschlag auf Zellstoffputfern. b) Punktgenaue Retentionen dank beidhändiger Kontrolle des Winkelstücks. – Abb. 4: Zentrale Fraktur (Zahn 16) – Die Retentionen bestehen aus zwei Parapulpärschrauben im bukkalen Fragment und Rillen im bestehenden palatinalen Stiftaufbau. Der Frakturspalt am Cavumboden ist exkaviert. Kein Zahnstein ist vorhanden.

1ST ANNUAL MEETING OF

ISMI

INT. SOCIETY
OF METAL FREE
IMPLANTOLOGY



12. UND 13. JUNI 2015 IN KONSTANZ
HEDICKE'S TERRACOTTA &
KLINIKUM KONSTANZ

Keramikimplantate – Biologische und technologische Grundlagen, aktuelle Standards und Visionen

Hauptsponsor:

SDS
Swiss Dental Solutions

Programmpunkte

Freitag, 12. Juni 2015 > Pre-Congress

- **Pre-Congress Symposium Swiss Dental Solutions (SDS)**
Informationen folgen

– Pre-Congress Seminare

Seminar ① **Grundlagenseminar – Biologische Zahnheilkunde**
Referent: Dr. Dominik Nischwitz/Tübingen (DE)

Seminar ② **Implantologische Chirurgie von A–Z**
Referent: Prof. Dr. Dr. Frank Palm/Konstanz (DE)

– Live-Operationen

Live-OP ① **Swiss Dental Solutions, Dr. Ulrich Volz/Konstanz (DE)**
Das SCC Short Cut Concept: Sofortimplantation und Sofortversorgung – möglich durch die Synthese aus speziellen Gewindedesigns auf Keramikimplantaten unter Berücksichtigung biologischer und immunologischer Prinzipien

Live-OP ② **Prof. Dr. Dr. Frank Palm/Konstanz (DE)**
Implantatchirurgie (Arbeitstitel)

Samstag, 13. Juni 2015 > Hauptkongress

- wissenschaftliche Vorträge
- separates Helferinnenprogramm „Seminar zur Hygienebeauftragten“

Referenten u.a.

- Prof. Dr. John Ionesco/Bukarest (RO)
- Prof. Dr. Jose Mendonça-Caridad/Santiago di Compostela (ES)
- Prof. Dr. Dr. Frank Palm/Konstanz (DE)
- Prof. Dr. Vera Stejskal/Stockholm (SE)
- Prof. Dr. Marcel Wainwright/Düsseldorf (DE)
- Dr. Ernst Fuchs-Schaller/Thalwil, Zürich (CH)
- Dr. Joachim Mutter/Konstanz (DE)
- Dr. Dominik Nischwitz/Tübingen (DE)
- Dr. Sammy Noubissi/Silver Spring, MD (US)
- Dr. Ulrich Volz/Konstanz (DE)


Themen u.a.

- Einführungsvortrag: Material und biologische Grundlagen
- Das SCC Short Cut Concept: Sofortimplantation und Sofortversorgung – möglich durch die Synthese aus speziellen Gewindedesigns auf Keramikimplantaten unter Berücksichtigung biologischer und immunologischer Prinzipien
- Chronische Schwermetallbelastung bei Haut- und Umwelt-erkrankungen. Diagnose und Therapie
- Gefahren durch Metalle/Allergologie
- Stammzellen und Keramikimplantate
- Keramikimplantate und PRGF
- Gefahren durch wurzelbehandelte Zähne und Immunologie

Änderungen vorbehalten!

Organisation/Anmeldung

OEMUS MEDIA AG
Holbeinstraße 29
04229 Leipzig, Deutschland
Tel.: +49 341 48474-308
Fax: +49 341 48474-290
event@oemus-media.de
www.oemus.com



Hinweis:

Nähere Informationen zu den Seminaren und den Allgemeinen Geschäftsbedingungen finden Sie unter www.oemus.com

Kongressgebühren

Freitag, 12. Juni 2015 > Pre-Congress

Pre-Congress Symposium (SDS) 150,00 € zzgl. MwSt.
Live-OP (Preis pro Live-OP) 50,00 € zzgl. MwSt.
Tagungspauschale* 49,00 € zzgl. MwSt.

Seminar ① Biologische Zahnheilkunde 50,00 € zzgl. MwSt.

Seminar ② Implantologische Chirurgie 195,00 € zzgl. MwSt.
Tagungspauschale* 35,00 € zzgl. MwSt.

Bei der Teilnahme am Seminar ② reduziert sich die Kongressgebühr für den Hauptkongress (Vorträge) am Samstag um 100,00 € netto.

Samstag, 13. Juni 2015 > Hauptkongress

Zahnarzt (Frühbucherrabatt bis 30. März 2015) 225,00 € zzgl. MwSt.
Zahnarzt 250,00 € zzgl. MwSt.
Assistenten 125,00 € zzgl. MwSt.
Helferinnen 99,00 € zzgl. MwSt.
Tagungspauschale* 49,00 € zzgl. MwSt.

* Die Tagungspauschale beinhaltet Kaffeepausen, Tagungsgetränke und Imbissversorgung und ist für jeden Teilnehmer verbindlich zu entrichten.

Abendveranstaltung (limitierte Personenzahl)

Freitag, 12. Juni 2015

Nähere Informationen folgen

Veranstaltungsort

hedicke's Terracotta (ehem. Quartierszentrum Konstanz)
Luisenstraße 9, 78464 Konstanz, Deutschland
Tel.: +49 7531 94234-0, www.terracotta-konstanz.de

Live-Operationen in der Praxis Prof. Dr. Dr. Frank Palm
Klinikum Konstanz, Abt. Plastische Kiefer- und Gesichtschirurgie

Wissenschaftliche Leitung: Dr. Ulrich Volz/Konstanz (DE)

Veranstalter

ISMI – International Society of Metal Free Implantology
Lohnerhofstraße 2, 78467 Konstanz, Deutschland
Tel.: 0800 4764-000, Fax: 0800 4764-100
office@ismi.me, www.ismi.me

Zimmerbuchungen in unterschiedlichen Kategorien

PRIMECON Tel.: +49 211 49767-20, Fax: +49 211 49767-29
info@prime-con.eu, www.prime-con.eu

Fortbildungspunkte

Die Veranstaltung entspricht den Leitsätzen und Empfehlungen der KZBV vom 23.09.05 einschließlich der Punktebewertungsempfehlung des Beirates Fortbildung der BZÄK vom 14.09.05 und der DGZMK vom 24.10.05, gültig ab 01.01.06. **Bis zu 12 Fortbildungspunkte.**

Anmeldeformular per Fax an

+49 341 48474-290

oder per Post an

OEMUS MEDIA AG
Holbeinstraße 29
04229 Leipzig
Deutschland

Für das **1st Annual Meeting of ISMI** am 12./13. Juni 2015 in Konstanz melde ich folgende Personen verbindlich an (Zutreffendes bitte ausfüllen bzw. ankreuzen):

Kongressteilnahme

Freitag

Symposium SDS

Seminare: ① ②

Live-OP: ① ②

(Bitte ankreuzen)

Samstag

Vorträge (Zahnärzte)

Hygieneseminar (ZAH)

Titel, Name, Vorname, Tätigkeit

Abendveranstaltung am Freitag, 12. Juni 2015 _____ (Bitte Personenzahl eintragen)

Praxisstempel

Die Allgemeinen Geschäftsbedingungen zum **1st Annual Meeting of ISMI** erkenne ich an.

Datum/Unterschrift

E-Mail

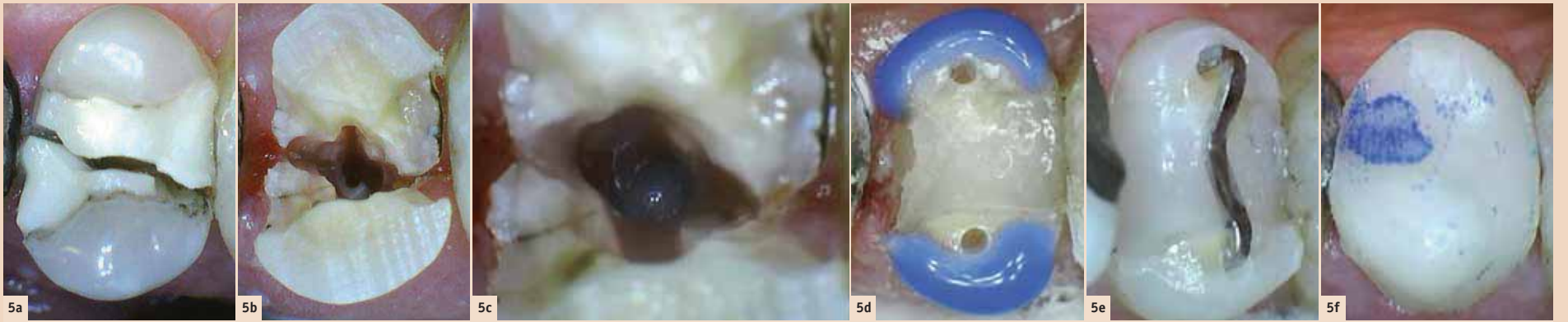


Abb. 5: Apikale Fraktur (Zahn 15). **a)** Gespaltenes Provisorium. **b)** Sauberes Cavum. Keine Tasche entlang des Frakturspaltes! **c)** Erweiterter Wurzelkanal mit EvoFlow® am Apex. **d)** Retentionen für die interne Schiene. **e)** Vierkantdraht. **f)** Fertiger Aufbau mit abgeflachten Höckern.

ist er eine Belastung wie ein subgingivaler Kronenrand oder ein Spalt zwischen Implantat und Sekundärteil.

Bei den Restaurationstechniken werden allgemein bekannte Arbeitsschritte wie Schmelzanschrägung, Ätzung, Politur, Herstellung interdentaler Kontakte, Einwirkungszeiten usw. nicht erwähnt. Lupenbrille mit Stirnlampe ist Voraussetzung. Bei den Restaurationen geht es nicht darum, Substanz zu schonen, sondern Stabilität zu erreichen.

Vorbereitung

Die Höcker der verbleibenden Fragmente werden 2–3 mm gekürzt. Im Pulpacavum wird alles Fremdmaterial entfernt. Auch dunkles Dentin wird entfernt, weil es oft nur halbhart ist. Die Eingänge der Wurzelkanäle werden mindestens 2–3 mm tief ausgebohrt, bis hartes oder wenigstens trockenes Wurzelfüllmaterial erscheint. Das erhöht die Retention nur wenig, dichtet aber die Wurzelkanäle besser ab (**Abb. 2c, 4 und 5b**).

Laterale Frakturen (Abb. 2a)

Ausschlaggebend für das Gelingen ist die blutungsfreie Präparation. Das lose Fragment wird deshalb schon zu Beginn der Sitzung mit dem Desmotom entfernt (**Abb. 2b**). Die Blutung stoppt dann von selbst während der Behandlung.

Blutungsfrei präparieren

Die Bruchfläche muss bis zum Defektrand von Biofilm und zerissenem Dentin befreit werden. Man verwendet neue Rosenbohrer, eine minimale Anpresskraft (0–5 g) und Drehzahl (400–1'000 rpm) und exkaviert trocken, sodass beste Sicht entsteht. Der Bohrer wird bimanuell geführt, sodass er nicht oder nur minimal ausschlägt und die Gingiva nicht oder nur ganz kurz blutet, wenn sie vom Bohrer gestreift wird. Der Autor zieht zudem die Handschuhe aus und benutzt Zellstofftupfer, sodass ein rutschfester Anschlag entsteht (**Abb. 3a**).

Retentionen

Auf der schiefen Bruchfläche sind zusätzlich zur Adhäsion Retentionen notwendig. Zunächst legt man am Defektrand entlang eine Rille. Sie wird nicht mit Wischbewegungen angefertigt. Vielmehr setzt man den Bohrer schrittweise auf und präpariert jeweils nur eine 1 mm tiefe Delle (**Abb. 3b**). Mehrere solche Dellen können dann relativ gefahrlos zu einer Rille verbunden

werden. Die schiefe Fläche benötigt auch einige Stufen, in denen der Aufbau horizontal aufliegen kann. Parapulpärschraubchen werden verwendet, wenn ein Fragment wenig Höhe hat. Wegen der Verjüngung der Wurzel sollen sie in Richtung Wurzelmitte eingebohrt werden.

Zentrale Frakturen (Abb. 4)

Ausschlaggebend ist der Zustand des Furkationsraums. Er kann sehr viel Zahnstein enthalten.

so werden Parapulpärschraubchen verwendet.

Apikale Frakturen (Abb. 5a)

Ausschlaggebend ist die Säuberung des Bruchspaltes im Wurzelkanal.

Spalt im Wurzelkanal

Die Wurzelfüllung wird mit einem grossen Rosenbohrer bis in eine Tiefe von etwa 15 mm entfernt. Die apikalen 2–3 mm werden mit Wurzelkanalfeilen gesäubert.

mit klebrigem, transparentem Komposit bedeckt. Die Verklebung wird mit dem Luftbläser den Rand entlang geprüft und verbessert, wo der Luftstrahl das Komposit vom Dentin abhebt. Nach der Härtung kann der Aufbau mit wenigen grossen Portionen fertiggestellt werden. Er besitzt so viel freie Oberfläche, dass die Polymerisationschumpfung keine Gefahr ist (**Abb. 2e**). Die letzte Schicht besteht aus modellierbarem Kompo-

benen Technik scheinen laterale Frakturen ausnahmslos zu gelingen, zentrale Brüche nur, wenn der Furkationsraum keinen oder wenig Zahnstein enthält, und bei den apikalen Frakturen muss das langfristige Resultat erst noch abgewartet werden.

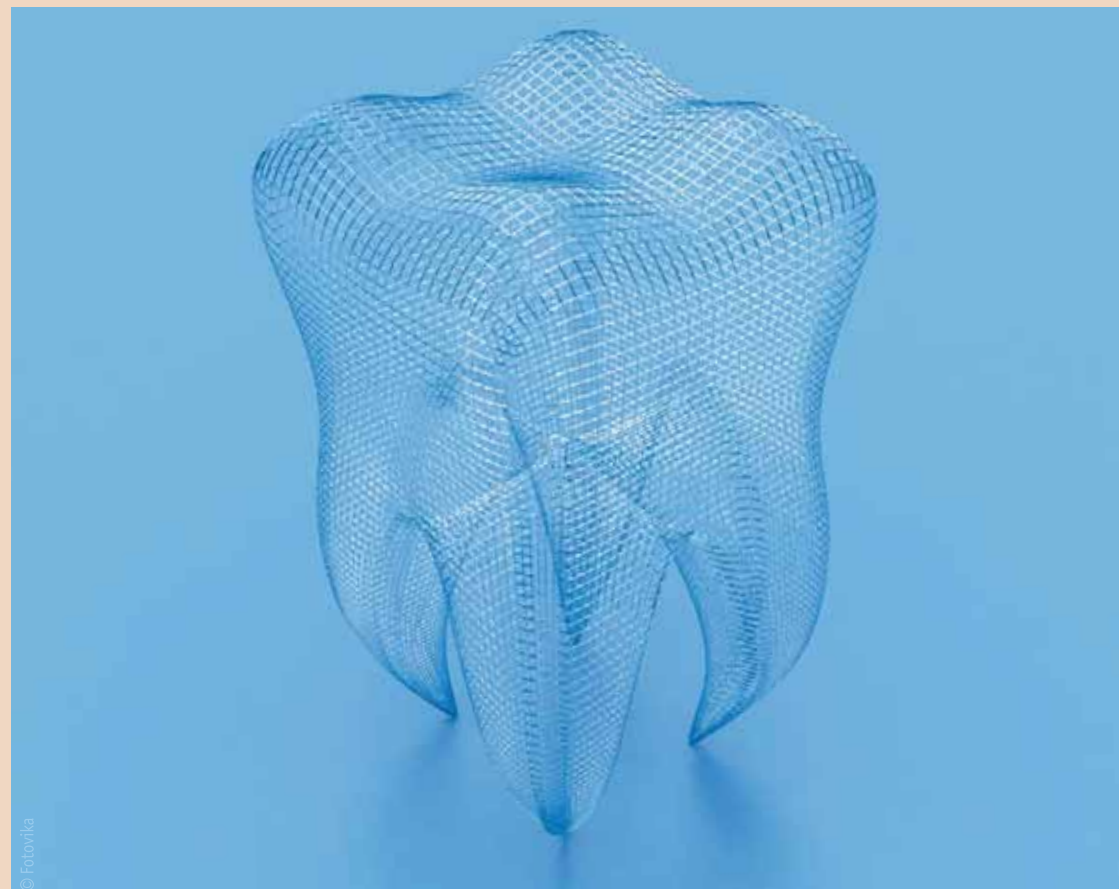Diskussion und weitere Beobachtungen

Die Misserfolge wiesen den Weg zu den beschriebenen Techniken. Und zwar führten zunächst unvorsichtige Manipulationen und Ausschläge beim Bohren zu Blutungen, die jede Weiterarbeit verunmöglichten. Daraus entwickelte sich die blutungsfreie, bimanuelle Präparation (**Abb. 3a**). Dann gab es Haftverluste bei schiefen Frakturflächen. Deswegen muss die Adhäsion durch mechanische Retentionen verstärkt werden (**Abb. 4**). Und es wiederholten sich zentrale Ermüdungsfrakturen bei frisch gelegten Restaurationen (analog **Abb. 5a**). Sie führten zur Idee der internen Schiene (**Abb. 5e**).

Wie gross ist das Herdrisiko der restaurierten Frakturen? Laterale und zentrale Spalten liegen nur wenig subgingival, sodass etwaige Exsudate gut abfliessen können. Apikale Spalten liegen dagegen tief subgingival. Da führt eine Entzündung zur Zahnlockerung und zu einem Belastungsschmerz, sodass der Patient bald zur Extraktion erscheint. Das Herdrisiko erscheint deshalb kleiner als jenes der Perimplantitis mit spontanen Blutungen, die vom Patienten wegen der Schmerzlosigkeit oft jahrelang geduldet werden. **DT**

Danksagung

Ich danke Frau Dr. med. dent. Stefanie Hirt, Schwarzenburg, dass sie die obigen allgemeinen Fragen formuliert hat, welche zum Anstoss für diesen Artikel wurden.



Spalt in der Zahnkrone

Im Bereich der approximalen Wände wird der Frakturspalt nur wenig exkaviert, sodass die Krone allenfalls unter dem Druck der Matrize nicht kollabiert. Der Spalt im Cavumboden wird tiefer exkaviert und eventuell an einer Stelle etwas erweitert, um den Furkationsraum zu diagnostizieren. Ist er infiziert, so blutet es lange oder es erscheint ein Hohlraum. Dann muss der Cavumboden zwecks Zahnsteinentfernung breit eröffnet werden. Zuletzt erfolgt der Verschluss mit fließfähigem Komposit.

Interne Schiene

Um die beiden Fragmente zu stabilisieren, braucht es eine interne Schienung. Sind beide Höcker vorhanden, so bringt man je ein 3 mm tiefes Bohrloch an (**Abb. 5d**), worin die u-förmige Schiene Platz findet (**Abb. 5e**). Sie wird im Komposit einpolymerisiert. Ist nur ein Höcker vorhanden,

Darauf wird mit einem kleinen Rosenbohrer der Frakturspalt so gut als möglich exkaviert. Nun kann der Mikro-Applikator den erweiterten Kanal mit Primer, Adhäsiv und Versiegler erreichen. Zur Füllung wird zunächst fließfähiges Komposit tropfenweise einleitet und gehärtet (**Abb. 5c**). Danach wird transparentes Komposit in kleinen Portionen und mit langen Härtezeiten in den Kanal eingebracht.

Aufbau

Desmodont und Gingiva dienen als Matrize und dürfen nicht bluten. Deshalb wird das Adhäsiv mit einem Mikro-Applikator aufgetragen. Pinsel provozieren eine Blutung. Nach dem Trocknen wird zunächst etwas fließfähiges Komposit in den Spalt resp. an die Gingiva gestreift (**Abb. 2d**). Darauf wird die gesamte Frakturfläche durch viele kleine Stopf- und Reibbewegungen etwa 1–2 mm dick

sit, das der Patient mit Zusammenbeissen und Reibbewegungen vorformen kann. Es wird anschliessend trockengeblasen und ausmodelliert (**Abb. 5f**). Die Modellation geschieht meist frei und ohne Formhilfen mit einem angeschliffenen scharfen Spatel.

Umgestaltung der Okklusion

Breitflächige Kontakte und Nahkontakte werden durch Abflussrillen, bukkale und orale Reduktionen sowie durch die Entfernung von Hyperbalancen reduziert. Tief eingesunkene Kontakte werden höher gestellt mit Höckerkürzung beim Antagonisten. Lange steile Höcker werden gekürzt und eventuell die Kontakte beim Antagonisten erhöht.

Resultate

Folgende gesplattene Zähne wurden restauriert und sind noch schmerzfrei intakt: 1 (2010), 2 (2013), 7 (2014). Mit der beschrie-



Dr. med. dent.
Walter Weilenmann
Zentralstr. 4
8623 Wetzikon
Schweiz
Tel.: +41 44 9303303
w.weilenmann@hispeed.ch
www.zahnarztweilenmann.ch