

Fallbericht

Wurzelkanal- aufbereitung mit reziproker Technik

Die Ziele der endodontischen Behandlung bestehen in der Elimination des bakteriell infizierten Inhaltes des gesamten Kanalsystems und der anschließenden hermetischen Versiegelung/Obturation des erschlossenen Kanalsystems. Die Darstellung eines klinischen Falls wird exemplarisch die Durchführung dieser Therapiemöglichkeit unter Anwendung moderner Hilfsmittel darstellen.

Dr. Peter Kiefner/Stuttgart

■ **Die irreversible Schädigung** des pulpalen Gewebes und die Infektion der periapikalen Strukturen durch bakterielle Kontamination des endodontischen Systems stellen die Hauptindikation zur endodontischen Behandlung des betroffenen Zahns als letzter Versuch der Zahnerhaltung dar.¹ Die primäre endodontische Behandlung eines Zahns mit oder ohne Beteiligung periapikaler Strukturen ist eine anerkannte Behandlungsmethode und kann bei einer lege-artis-Durchführung eine hohe Erfolgsquote erreichen.²

Folgende Faktoren stellen eine hohe Anforderung an das Können und die Geschicklichkeit der endodontisch tätigen Kolleginnen und Kollegen dar: der erschwerte Zugang und die mangelnde Sicht der zu behandelnden Bereiche, die komplizierte Kanal-anatomie – wie z. B. Einengungen, Obliterationen und Kanalkrümmungen, die eingeschränkte Erreichbarkeit aller Kanalwandbereiche durch die Wurzelkanalinstrumente, mit daraus resultierender

insuffizienter Reduktion der bakteriellen Kontamination sowie die oft mangelnde Effizienz in der Formgebung durch die mechanische Kanalaufbereitung, welche auch eine erschwerte Wurzelkanalfüllung mit nicht ausreichender bakterien-dichter Versiegelung des desinfizierten Kanalsystems nach sich zieht.

Das Auffinden allervorhandenen Wurzelkanäle der endodontisch zu versorgenden Zähne stellt eine der ersten Voraussetzungen für den langfristigen Erfolg der endodontischen Behandlung dar,³ die

Anwendung eines Dentalmikroskops bietet eine exzellente Sicht und Beleuchtung der gesamten Pulpakammer und im Bereich aller Kanaleingänge.⁴ Seit der Einführung hochflexibler NiTi-Instrumente, manuell oder maschinell-rotierend betrieben, erfolgt die Aufbereitung gekrümmter Wurzelkanäle in vielen Fällen unproblematisch.⁵ Allerdings stellt die Frakturgefahr der Instrumente eine nicht zu unterschätzende Komplikation während der Aufbereitungsphase dar und kann den Erfolg der gesamten Behandlung infrage stellen.

Moderne Instrumente, hergestellt aus physikalisch oder

elektrochemisch modifizierten NiTi-Legierungen mit optimiertem Frakturverhalten oder neuartige Bewegungsmuster der Instrumente, wie z. B. die reziproke Bewegung, sollen das Frakturrisiko der Instrumente extrem reduzieren.⁶

Die ultraschallaktivierte Spülung unterstützt die Reduktion der bakteriellen Kontamination im Wurzelkanal.⁷ Die anschließende dreidimensional stabile und bakterien-dichte Obturation mit thermoplastisch erweichter Guttapercha, meistens in vertikaler Kondensationstechnik, seltener als carrierbasierte Obturationstechnik, verhindert eine Rekontamination des desinfizierten endodontischen Systems und sichert die Erfolgsquote der durchgeführten endodontischen Maßnahmen.⁸

Das RECIPROC®-System

Der Begriff RECIPROC®-System umfasst die Instrumente selber, die darauf abgestimmten Papierspitzen und Guttapercha-Stifte sowie die geeignete Antriebseinheit (VDW.SILVER® RECIPROC® Motor, VDW.GOLD® RECIPROC® Motor).

Das RECIPROC®-Instrumentensystem (Abb. 1) besteht aus drei Instrumenten mit unterschiedlichen geometrischen Merkmalen:



Abb. 1

▲ Abb. 1: RECIPROC®-Instrumentenset.

- ▶ R25 – das Instrument hat einen apikalen Durchmesser von 0,25 mm (ISO 25) und eine Konizität (Taper) von 8 % in den ersten 3 mm apikal, nach koronal beträgt die Konizität wie bei den zwei anderen RECIPROC®-Instrumenten 4%.
- ▶ R40 – das Instrument hat einen apikalen Durchmesser von 0,40 mm (ISO 40) und eine Konizität (Taper) von 6 % in den ersten 3 mm apikal.
- ▶ R50 – das Instrument hat einen apikalen Durchmesser von 0,50 mm (ISO 50) und eine Konizität (Taper) von 5 % in den ersten 3 mm apikal.

Alle RECIPROC®-Instrumente wurden aus der hochflexiblen M-Wire™-NiTi-Legierung hergestellt und haben eine „Doppel-S“-Querschnittsform. Die neue Legierung zeigt optimierte elastische Eigenschaften und ein besseres zyklisches Ermüdungsverhalten verglichen mit der herkömmlichen NiTiNOL-Legierung, wahrscheinlich dadurch zu erklären, dass die Vickershärte der M-Wire™-Legierung viel höher als im Vergleich zur NiTi-Legierung ist.⁹

Die RECIPROC®-Instrumente werden in Längen von 21, 25 und 31 mm hergestellt, um allen möglichen Wurzellängen zu entsprechen. Sie sind ISO-konform am Schaft farblich kennzeichnet, Markierungen am Instrumentenschaft erleichtern die Arbeitslängenkontrolle während der Aufbereitungsphase und entsprechen Längen von 18, 19 und 20 mm (Instrumente mit 21 mm Länge), 18, 19, 20 und 22 mm (Instrumente mit 25 mm Länge) und 18, 19, 20, 22 und 24 mm (Instrumente mit 31 mm Länge).

Papierspitzen und Guttapercha-Stifte wurden auf die Instrumentengeometrie abgestimmt (Länge und Konizität), um einerseits die effektive Trocknung der während der Aufbereitungsphase gespülten Kanäle und andererseits die dreidimensional stabile bakteriendichte Füllung der aufbereiteten Wurzelkanäle bis zum apikalen Terminus ermöglichen sollen (Abb. 2a und b).

Die VDW.SILVER® RECIPROC® oder VDW.GOLD® RECIPROC® Motoren (Abb. 3a und b) sind sowohl für die reziproke als auch für die klassische rotierende Aufbereitung vorprogrammiert, wobei die GOLD-Ausführung eine integrierte elektrometrische Längenbestimmung aufweist. Die Instrumentendatenbank umfasst das RECIPROC®- und das WaveOne®-



Abb. 2a

▲ Abb. 2a: RECIPROC®-Set: Instrument, Papier- und Guttaperchaspitze, hier Spitzen-durchmesser 025.

System, auch rotierende Systeme wie Mtwo®, FlexMaster®, ProTaper® oder K3® sind vorprogrammiert. Für die Anwendung von Gates-Bohrern sind ebenfalls fest gespeicherte Werte vorhanden, der Anwender kann auch über die Option „Dr's Choice“ für die Rotationsgeschwindigkeit und Drehmoment (Torque) eigene Werte eingeben und somit die Aufbereitung mittels einer individuell ausgesuchten Hybridtechnik durchführen.

Das reziproke Bewegungsmuster besteht aus einer für jedes Instrument spezifischen linksgerichteten und einer etwas kleineren rechtsorientierten Teilrotation. Dadurch ergibt sich eine intermittierende linksgerichtete Drehung der Instrumente im Wurzelkanal. Dieses Bewegungsmuster erfolgt mit einer Frequenz von 10 Zyklen/Sekunde, was einer Rotationsgeschwindigkeit von etwa 300/min entspricht. In der linksgerichteten Rotationsphase ist das RECIPROC®-Instrument aktiv und schneidet Dentin. Durch die darauffolgende rechtsorientierte Teildrehung werden die Dentinspäne nach koronal befördert, das Instrument befreit und durch einen leichten apikalwärts orientierten Druck weiter in den Kanal geschoben, bis die elektrometrisch ermittelte und röntgenologisch bestätigte Arbeitslänge erreicht wird.

Die Wurzelkanalaufbereitung stellt den Hauptanteil der Behandlungszeit dar, die Wahl der geeigneten Instrumente und Aufbereitungstechnik haben einen großen Einfluss auf die Erfolgsaussichten der gesamten endodontischen Behandlung.

Das präoperative Röntgenbild, eventuell eine dreidimensionale digitale volumetomografische Aufnahme (DVT), liefern die notwendigen Informationen bezüglich des anatomisch bedingten Schwierigkeitsgrades und ermöglichen die Einteilung der zu behandelnden Fälle in folgende Kategorien. Diese Einteilung soll bei der Wahl des geeigneten Aufbereitungsinstrumentes helfen:

1. Zähne mit offenen, gängigen Wurzelkanälen bis zum apikalen Terminus

Nach Anlegen des Kofferdams und der Präparation einer adäquaten Trepanationsöffnung wird das gesamte Pulpa-kammerdach entfernt, die Kanaleingänge lokalisiert und mithilfe eines Gates-Glidden-Bohrers um ca. 1,5 bis 2,0 mm apikalwärts erweitert. Die geschätzte Arbeitslänge wird vom präoperativen Röntgenbild abgelesen und der Silikon-Stopp an einem Stahl-Handinstrument ISO #10 fixiert.

Wenn das Instrument passiv bis auf Arbeitslänge eingesetzt werden kann, wird diese noch einmal elektrometrisch be-

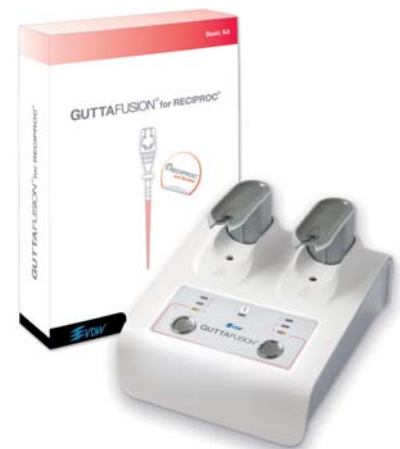

Abb. 2b

▲ Abb. 2b: Trägerbasiertes Obturationssystem abgestimmt für RECIPROC®-Instrumente.

stimmt und registriert. Wenn das Instrument sehr leicht die Arbeitslänge erreicht, wird diese Etappe mit einem Handinstrument ISO #20 und ISO #30 wiederholt. Somit entscheidet sich, ob die Anwendung der R25-, R40- oder R50-Feile infrage kommt. Wenn die Arbeitslänge mit der Handfeile ISO #30 erreicht werden konnte, kann man die maschinelle reziproke Aufbereitung direkt mit der R50-Feile durchführen. Wenn das Handinstrument ISO #30 die Arbeitslänge nicht erreichen kann, wird das R40-

ENAMEL^{plus} HRI[®] Function

Instrument verwendet, um die Aufbereitung durchzuführen. Wenn auch das Instrument ISO #20 die Arbeitslänge nicht erreichen kann, wird die maschinelle Aufbereitung mit dem Instrument R25 durchgeführt.

► **Handinstrument ISO #30 erreicht die Arbeitslänge**

Die Aufbereitung kann mit der R50 durchgeführt werden. Der koronal leicht erweiterte Wurzelkanal wird mit Spüllösung (z. B. NaOCl 1%–5,25 %) gespült und gefüllt. Auf dem Display des VDW.SILVER[®] RECIPROC[®] Motors wird „Reciprocation all“ gewählt und das Instrument in der Kanalachse mit leichten Auf- und Abbewegungen eingeführt. Dabei wird auf dem Instrument ein leichter axialer Druck ausgeübt. Die Amplitude dieses Bewegungsmusters beträgt ca. 2 mm, durch den leichten Druck wird das Instrument weiter apikalwärts in den Kanal eindringen. Nach etwa drei solcher Bewegungszyklen mit einer Gesamtdauer von ca. sechs Sekunden wird das Instrument aus dem Kanal entfernt und der Kanal intensiv gespült. Hier eignet sich am besten die ultraschallaktivierte Spülung mit NaOCl, um Debris und Dentinspäne aus dem aufbereiteten Kanalanteil zu eliminieren und eine apikale Verblockung des Wurzelkanals zu vermeiden.

Mit einem Handinstrument – z.B. einer C-Pilot[®]-Feile ISO #10 wird die Gängigkeit des Kanals bis zur ermittelten Arbeitslänge überprüft. Auf gleicher Weise wird weiter verfahren, bis etwa 2/3 der Arbeitslänge erreicht worden sind. Jetzt wird die erneute elektrometrische Arbeitslängenbestimmung durchgeführt, um die definitive Arbeitslänge zu fixieren und röntgenologisch die ermittelten Werte darzustellen. Daraufhin wird in dieser „Spechtbewegung“ das R50-Instrument im apikalen 1/3 des Wurzelkanals eingesetzt, bis die Arbeitslänge erreicht werden kann. Damit ist die Aufbereitung dieses Wurzelkanals bis zu einem apikalen Durchmesser von ISO #50 vollständig. Es bietet sich hier an, den apikalen Durchmesser des Wurzelkanals im Bereich der Konstriktion erneut zu überprüfen („apical gauging“). In seltenen Fällen ist der Durchmesser des apikalen Foramens größer als ISO #50, hier muss mit geeigneten Instrumenten dieser anatomischen Spezialkonfiguration Rechnung getragen werden. In den allermeisten Fällen aber wird die Aufbereitung bis zu diesem Durchmesser von ISO 50 reichen, um eine effektive Bakterienreduktion zu erreichen und den Kanal anschließend hermetisch füllen zu können.

► **Handinstrument ISO #20 erreicht die Arbeitslänge**

Wenn die Arbeitslänge vor dem Einsatz der RECIPROC[®]-Instrumente nur mit einem Handinstrument ISO #20 erreicht werden kann, reicht in den meisten Fällen die maschinelle Aufbereitung mit



ÄSTHETIK
FUNKTION
HALTUNG

Enamel plus HRI Function – Das neue Schmelz-Komposit zur mikro-invasiven Restauration der Funktion mit exzellenter ästhetischer Integration und unter Berücksichtigung des neuromuskulären Systems. Schmelzmassen mit geringer Abrasion, vergleichbar mit natürlichem Schmelz. Hervorragend für die direkte oder indirekte Technik im Seitenzahnbereich oder für prothetische Sanierungen geeignet.

IDS
2015

Besuchen Sie uns:

Halle 10.1
Stand J/K 50-59

M GRUPPO
MICERIUM

LOSER & CO
offer mal was Gutes...



KENNZIFFER 0211 ►



Abb. 3a

▲ Abb. 3a: VDW.SILVER® RECIPROC® Motor. ▲ Abb. 3b: VDW.GOLD® RECIPROC® Motor – mehr Bedienungsoptionen und integrierte elektrometrische Längenbestimmungsmöglichkeit.

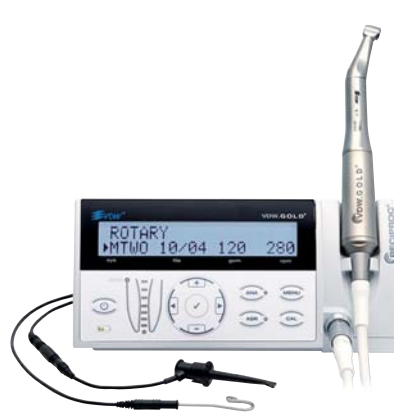

Abb. 3b

dem R40-Instrument völlig aus. Dabei entspricht die Vorgehensweise dem bereits geschilderten Fall.

2. Zähne mit teilweise obliterierten, aber geraden Wurzelkanälen

In solchen Fällen ist es unmöglich, das Handinstrument ISO #20 auf Arbeitslänge einzuführen. Eine C-Pilot®-Feile ISO #10 wird auf Arbeitslänge eingeführt, ohne das Instrument vorzubiegen. Wenn so die Arbeitslänge erreicht wurde, kann die maschinelle Aufbereitung mit der R25-Feile erfolgen, in 2-mm-Schritten wird das Instrument passiv die Arbeitslänge erreichen. Eine besondere Aufmerksamkeit soll man der Wurzelkanalspülung widmen. Diese soll nach etwa drei Auf- und Ab-Zyklen wiederholt werden, um eine sichere Aufbereitung garantieren zu können.

3. Zähne mit Kanalobliterationen, Krümmungen und röntgenologisch nicht erkennbarer Wurzelkanalkontur

Diese seltene morphologische Kanal-konfiguration erfordert ausnahmsweise die vorherige Erschaffung eines Gleitpfads. Dies wird dadurch ersichtlich, dass die Vorwärtsbewegung der RECIPROC®-

Instrumente ausbleibt oder extrem langsam erfolgt. Dabei muss der Operateur darauf besonders achten, den axialen Druck auf das Aufbereitungsinstrument nicht zu erhöhen. Als häufigste Ursache für dieses Instrumentenverhalten sind Hindernisse im Kanalverlauf oder extreme – röntgenologisch nicht erfassbare – Krümmungen zu nennen. Durch Anwendung eines vorgebogenen Stahl-Handinstruments ISO #10, kombiniert mit einer intensiven Wurzelkanalspülung, kann das Hindernis beseitigt werden. Nach Herstellen der Kanalgängigkeit bis auf Arbeitslänge kann mit der maschinellen Aufbereitung mit der R25-Feile weiterverfahren werden. Apikale Hindernisse oder eine starke apikale Krümmung stellen Kontraindikationen für eine reziproke Aufbereitung dar. In diesen extrem seltenen Fällen ist u.U. eine manuelle Aufbereitung notwendig, um die apikale Formgebung zu erreichen.

Fallbeschreibung

Ausgangssituation

Die 70-jährige Patientin wurde zur Durchführung einer endodontischen Be-

handlung des Zahnes 36 überwiesen. Die allgemeinmedizinische Anamnese ist, bis auf eine medikamentös kontrollierte Hypertonie, unauffällig. Zahnmedizinisch zeigt sich bei der Inspektion ein konservierend und prothetisch insuffizient versorgtes Lückengebiss bei guter Mundhygiene und Patientencompliance. Die Schmerzsymptomatik ist im unteren linken Unterkieferbereich beschränkt, die Inspektion dieses Areals zeigt große koronale Kunststoffrestaurationen an den Zähnen 35 und 36, die thermische Sensibilitätsprobe mit CO₂-Schnee verläuft an Zahn 35 positiv, Zahn 36 reagiert nicht auf den Kältetest. Die Lockerungsgrade und Sulkussondierungstiefen der Zähne 35 und 36 sind unauffällig, Zahn 36 reagiert stark empfindlich auf den vertikalen Perkussionstest. Die anschließende orthoradiale Röntgenaufnahme (Abb. 4) in Rechtwinkeltechnik zeigt eine periapikale Transluzenz im Bereich der mesialen Wurzelspitzen sowie extrem schlecht erkennbare Kanalkonturen, die eine Kalzifikation der Wurzelkanäle vermuten lassen.

Nach eingehender Beratung der Patientin zu der geplanten endodontischen Behandlung und den möglichen Therapiealternativen entscheidet sich die Patientin zur Durchführung der mikroskopunterstützten endodontischen Behandlung als letzten Versuch der Zahnerhaltung.

Behandlungsverlauf

Die akute Symptomatik machte eine Leitungsanästhesie des N. mandibularis zur Ausschaltung der Schmerzen während der Behandlung notwendig. Nach Anlegen des Kofferdams und Trepanation konnte das gesamte Pulpakammerdach entfernt und die Kanaleingänge dargestellt werden. Die Entfernung der Zahnhartsubstanz kann entweder mit einem diamantbelegten FG-Bohrer oder noch sicherer mit diamantbelegten Ultraschallansätzen erfolgen. Im vorliegenden Fall wurde aufgrund der massiven Kalzifikation der Pulpakammerboden im Bereich der Kanaleingangöffnungen vorsichtig mit einem ultraschallaktivierten diamantbelegten Kugelansatz bearbeitet, um die Kanaleingangsbereiche optimal darzustellen (Abb. 5).

Bei Betrachtung des Pulpakammerbodens mithilfe eines Dentalmikroskops

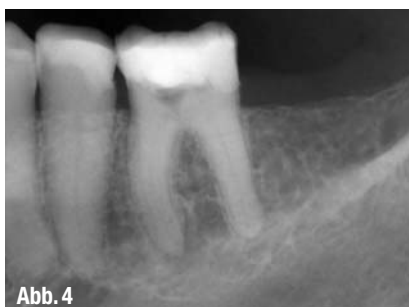

Abb. 4

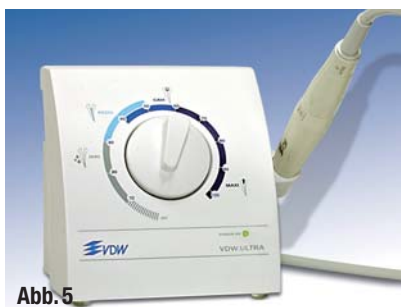

Abb. 5

▲ Abb. 4: Zahn 36 Übersichtsaufnahme, orthoradial. ▲ Abb. 5: Ultraschallgerät VDW.ULTRA®.

(PROergo, Zeiss, Oberkochen) fallen sowohl im mesialen als auch im distalen Pulpakammerbereich Vertiefungen auf, welche nach Sondierung als Kanaleingangöffnungen dargestellt werden können. Die initiale koronale Sondierung erfolgte mit MC-Feilen, welche eine Instrumentengeometrie ähnlich der klassischen Handinstrumente aufweisen (K-Feilen oder Hedströmfeilen), allerdings einen sondenähnlichen Griff besitzen und somit die Sicht unter dem Mikroskop nicht beeinträchtigen.

Nach Lokalisation der Kanaleingänge wurde die Kanalgängigkeit mit C-Pilot®-Feilen in den ISO Größen 006–008 und 010 kontrolliert. Die Länge der einzelnen Kanäle wurde zunächst aufgrund der Übersichtsaufnahme geschätzt, die initiale Arbeitslängenbestimmung erfolgte mithilfe einer elektrometrischen Messung mit dem RAYPEX®6-Elektrometrie-gerät. Die Werte wurden für jeden einzelnen Kanal notiert. Die Messungen wurden nach jedem Instrumentenwechsel wiederholt, die Werte zeigten eine hohe Reproduzierbarkeit und wurden somit als definitiv einzuhaltende Arbeitslänge festgelegt. Die elektrometrisch ermittelten und kontrollierten Werte der zu errei-

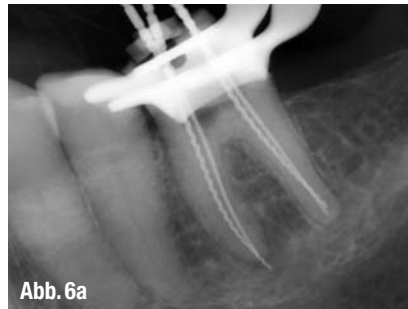


Abb. 6a

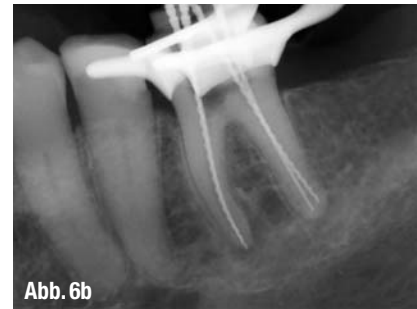


Abb. 6b

▲ Abb. 6a: Orthoradiale Messaufnahme – leichte Überinstrumentierung mesial. ▲ Abb. 6b: Exzentrische Messaufnahme – Korrektur der mesialen Arbeitslänge.

chenden Arbeitslänge wurden mithilfe von Stahl-Handinstrumenten röntgenologisch durch eine orthoradiale und eine exzentrische Messaufnahme zur interferenzfreien Darstellung aller Wurzelkanäle bestätigt (Abb. 6a und b).

Wie bereits beschrieben, führte die Kontrolle der Kanalgängigkeit mithilfe von Handinstrumenten zur Entscheidung der Anwendung der RECIPROC®-Instrumente zur sicheren Aufbereitung der Wurzelkanäle des Zahnes 36. Da im DB- und DL-Kanal eine ISO 20-Handfeile die Arbeitslänge erreichen konnte, wurde hier direkt mit der RECIPROC®-Feile R40 weitergearbeitet. In den mesialen Kanälen kam die RECIPROC®-Feile R25 zur Anwendung.

Die Wurzelkanalfüllung erfolgte im vorliegenden Fall mit thermoplastifizierter Guttapercha in vertikaler Kompaktion. Nach Abschluss der Aufbereitung wird ein mit dem letzten Aufbereitungsinstrument kongruenter Guttaperchastift (Mastercone) ausgesucht und auf Passgenauigkeit und Klemmwirkung im apikalen Kanalbereich („tug back“-Effekt) geprüft. Dabei wird darauf geachtet, dass der Stift mit Erreichen der Arbeitslänge einen adäquaten Sitz und einen festen Halt im Kanal erreicht.

Die Behandlungsassistentin bereitet eine kleine Portion eines Wurzelkanalsealers – im vorliegenden Fall 2Seal® (VDW, München). Der Guttapercha-Masterstift wird mit etwas Sealer benetzt, in den Wurzelkanal eingeführt und leicht apikalwärts geschoben, bis die Arbeitslänge erreicht wird. Zum Erweichen und Vertikalkondensation der Guttapercha wird das BeeFill®2in1-Gerät angewendet. Nach dichtem Abfüllen der apikalen Kanalregion wird mithilfe des BeeFill®2in1-Geräts der restliche Kanalanteil mit thermoplastifizierter Guttapercha gefüllt. Die noch weiche Masse

wird im Kanal mit geeigneten Pluggern (Machtou Plugger Größe 1–4) kompaktiert. Die koronalen 1,5-mm-Kanalanteil sowie die gesamte Trepanationsöffnung wurden mit Feinhybridkomposit gefüllt, welcher im SÄT-Verfahren in einem Mehrschichtverfahren lichtpolymerisiert wurde.

Behandlungsabschluss

Eine Okklusionskontrolle sowie die abschließende Röntgenkontrollaufnahme werden vor Beenden der Behandlungssitzung durchgeführt, nach Erläutern der Verhaltensmaßregeln wird die Patientin entlassen und zur Nachkontrolle in sechs Monaten einbestellt (Abb. 7a und b).

Fazit

Durch Anwendung moderner Hilfsmittel – von der diagnostischen Phase bis zur Obturation – kann die endodontische Therapie eine gute Vorhersagbarkeit und Erfolgsquote erreichen. Der Zahnerhalt stellt somit eine solide Behandlungsalternative dar. ◀◀

Die Literaturliste finden Sie unter www.dentalzeitung.info

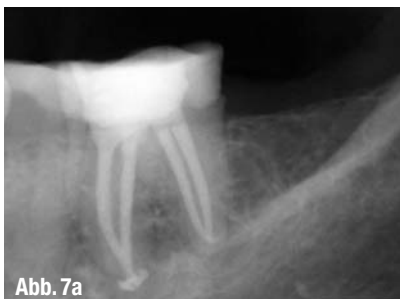

Abb. 7a

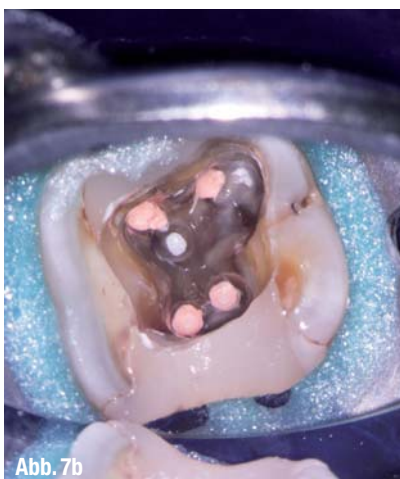

Abb. 7b

▲ Abb. 7a: Kontrollaufnahme nach Wurzelkanalfüllung. ▲ Abb. 7b: Klinisches Bild der Pulpakammer nach Füllung aller Wurzelkanäle.



KONTAKT

Dr. Peter Kiefner, M.Sc.

Überweiserpraxis für Endodontie STEP
– Stuttgarter Endodontie
Praxisfortbildungen
Reinsburgstr.9
70178 Stuttgart
Tel.: 0711 613337
Fax: 0711 6151334
E-Mail: info@dr-kiefner.de
www.dr-kiefner.de