

Wertvolles Instrument präziser Diagnostik und Therapieplanung (2)

Zunächst meist im Bereich der MKG-Chirurgie und Implantologie angewandt, ist die digitale Volumentomografie längst auch innerhalb der Kieferorthopädie weit verbreitet. So bietet die DVT-basierte dreidimensionale Diagnostik zahlreiche Vorteile hinsichtlich der röntgenologischen Differenzialdiagnostik komplexer kraniofazialer Fehlentwicklungen sowie spezieller therapeutisch relevanter Fragestellungen. Von Dr. Constanze Stubbe und Dr. Heiko Goldbecher.

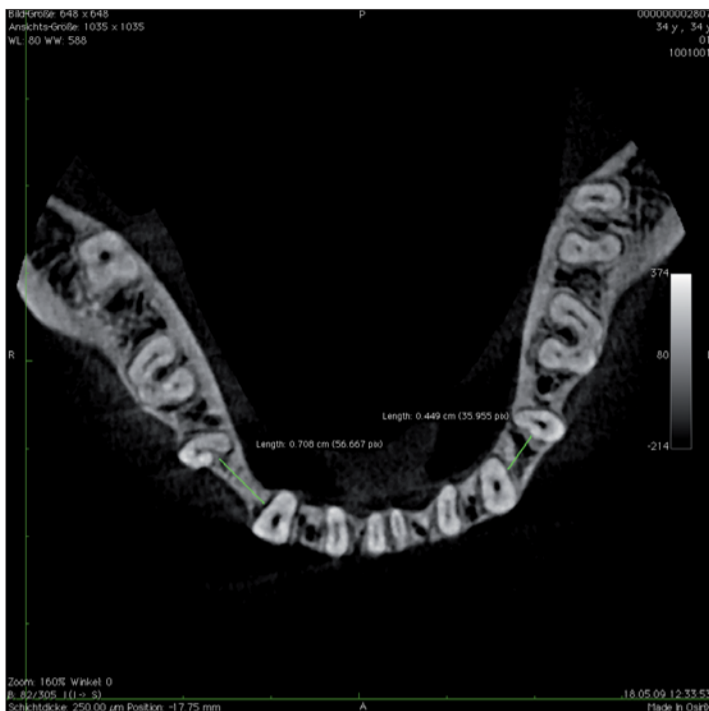

Abb. 1: Schnitt durch den Unterkiefer während kieferorthopädischer Lückenöffnung für 44 und 34; in der UK-Front fällt besonders das minimale Knochenangebot auf, das die kieferorthopädische Therapie limitiert.

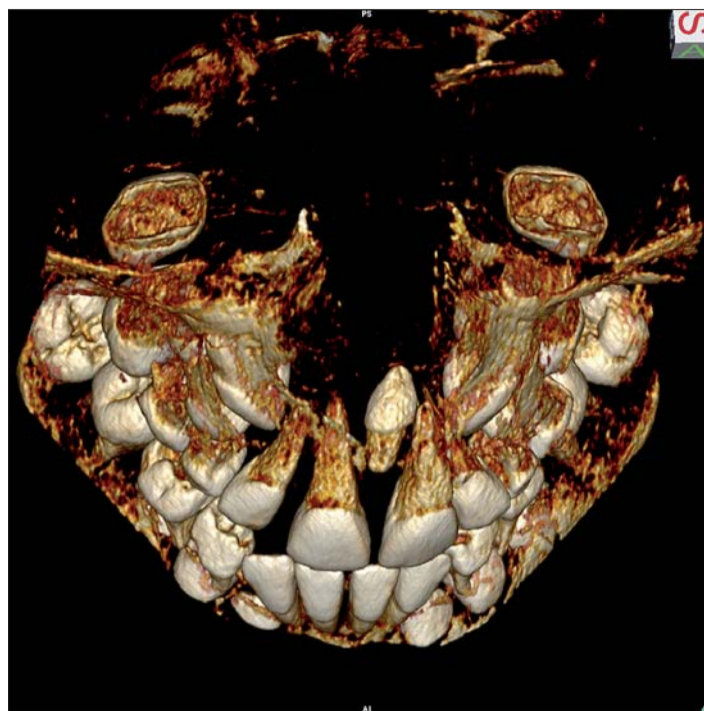

Abb. 2: Mesiodens – Blick aus der Nasenhöhle auf einen Mesiodens, der im Nasenboden liegt.

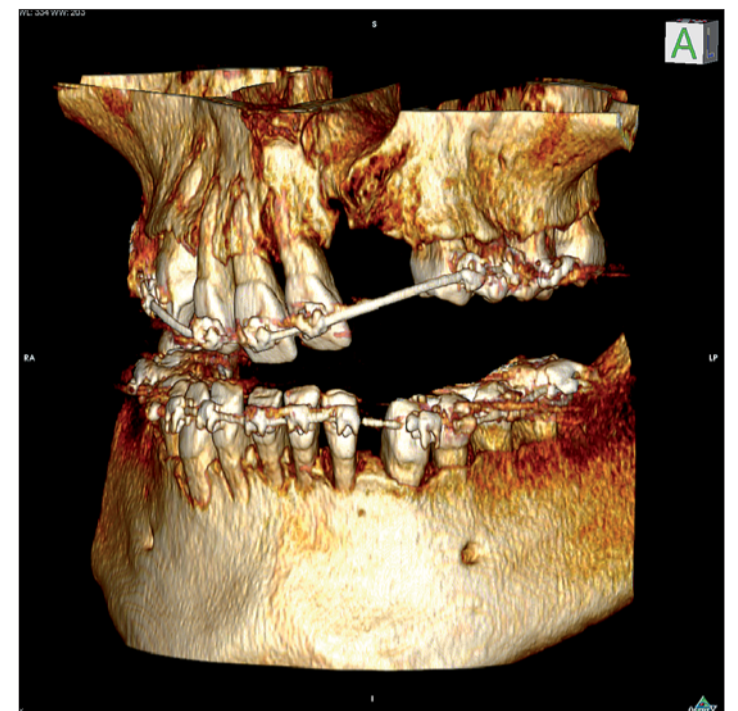


Abb. 3: Lippen-Kieferspalte – Zustand während kieferorthopädischer Behandlung. Die Kieferspalte wurde vor der KFO-Behandlung mit autologen Knochentransplantat und Knochensatzmaterial für eine spätere Implantatversorgung vorbereitet.

Einleitung

Die schnelle technologische Weiterentwicklung der digitalen Röntgentechnik hin zur dreidimensionalen Bildgebung hat die zahnmedizinische und kieferorthopädische Röntgendiagnostik massiv beeinflusst und ist aus der modernen Diagnostik nicht mehr wegzudenken. Die Vorteile für die moderne zahnärztliche/kieferorthopädische Praxis sind deutlich: Die DVT-Daten liegen in digitaler Form vor und können vom Behandler direkt am Computer weiterverarbeitet werden. Auch der Patient kann so in sein „Inneres“ blicken und die verschiedenen Befunde sind für ihn somit einfacher verständlich.

Aus diesen Gründen haben auch wir uns entschlossen, künftig mit einem digitalen Volumentomografen in unserer Praxis zu arbeiten. Das Gerät der Wahl ist hierbei das Gerät Veraviewepocs 3D (Fa. J. Morita). Dieses Gerät ermöglicht 3-D-Bilder bzw. echte Panorama- und Cephalostataufnahmen in hochauflösender Qualität – und das bei gleichzeitig minimaler Strahlenbelastung. Die Positionierung der Patienten ist dabei aufgrund

neuer Technologien besonders einfach und komfortabel.

Die scharfen und aussagekräftigen Bilder helfen uns Behandlern, eine präzise Diagnostik sowie Therapieplanung zu erstellen. Mittels leicht verständlicher Software können die Bilder sofort bearbeitet und einfach auf jeden Computer exportiert werden. Aber auch die plattformübergreifende Nutzung von „Fremdsoftware“, wie zum Beispiel dem in deutscher Sprache erhältlichen Dicom-Viewer OsiriX, ist problemlos möglich. Selbst mit der 80 x 80-Kassette für Röntgenaufnahmen im Großformat erhält man kontrastreiche und hochauflösende 3-D-Aufnahmen.

Parameter auf einen Blick

- Alles-in-einem-Gerät – Panoramaaufnahmen und echte 3-D-Bilder plus optionaler Cephalostat, der jetzt oder später ergänzt werden kann.
- nur eine Kassette für Panorama- und 3-D-Röntgenaufnahmen
- einfache Positionierung der Untersuchungsregion

Parameter	Dosis
Röntgenstrahl gepulst oder ungepulst	Durch Pulsen des Röntgenstrahles Reduktion der Patientendosis (Reduktion der Expositionszeit).
Anzahl und Länge der Pulse	Die Anzahl der Pulse und somit der Einzelaufnahmen haben einen linearen Einfluss auf die Patientendosis, genauso wie die Länge der Pulse (Anzahl der Pulse x Pulsdauer = Gesamtexpositionszeit).
Aufnahmevermögen	Aufnahmevermögen = $2 \text{pr}^2 \text{h}$, d. h. Reduktion der Dosis bei Reduktion des Aufnahmevermögens.
Röhrenstrom	Lineare Reduktion der Patientendosis durch Reduktion der Stromstärke (mA-Wert).
Röhrenspannung	Durch Erhöhen der Spannung Aufhärtung der Röntgenstrahlung, kein direkter Bezug zur Dosis.

Tabelle 1

für die 3-D-Aufnahme – ein Klick auf die gewünschte Region in der Panoramaubersicht oder Scoutaufnahme

- optionale 80 x 80-Kassette für größere Untersuchungsbereiche mit gleicher hoher Auflösung wie 40 x 40-Standardkassette
- vollständig digitales System
- intuitiv verständliche Bildverarbeitung mit intelligenter Volumen- und Schichtdarstellung in Echtzeit
- computerunabhängige Betrachtung und einfacher Export aller Bilddateien plattformübergreifend
- weniger Effektivdosis für den Patienten.

Aus dem Originalbildvolumen lassen sich Bilder in zwei- und dreidimensionaler Darstellung gewinnen. In den drei orthogonalen Hauptebenen (Orbitalebene, Frankfurter Horizontale, Raphe-Medianebene) wird das dreidimensionale Bildvolumen zunächst dargestellt (Abb. 1). Alle Befunde, die innerhalb des Volumens liegen, können überlagerungsfrei dargestellt werden, sodass anatomische Besonderheiten deutlicher erkennbar sind. Weiterhin ist es möglich, in der 3-D-Rekonstruktion bestimmte Strukturen für eine detaillierte Sichtung der Anatomie ein- oder auszublenden. Zudem ist jederzeit eine einfache Orientierung durch die dreidimensionale

Darstellung der Hauptebenen gewährleistet. Wichtig ist, dass die einzelnen Ansichten miteinander gekoppelt sind. Dadurch können die wesentlichen Informationen für die jeweilige Untersuchung bestmöglich hervorgehoben werden, was eine optimale Betrachtung der individuellen anatomischen Strukturen des Patienten ermöglicht. Eine interaktive Benutzerführung zur Bearbeitung des dreidimensionalen DVT-Volumendatensatzes ist ebenfalls enthalten (Abb. 2).

Indikationen zur DVT in der Kieferorthopädie

Wie für jede Röntgenaufnahme ist es wichtig, dass eine rechtfertigende Indikation besteht (Rechtfertigungsgrundsatz der Röntgenverordnung) und dass die „medizinische Strahlenexposition einen hinreichenden Nutzen erbringt“. Unabhängig von Aspekten der Dosis muss primär der Nutzen für den Patienten in Diagnostik, Therapieplanung und Therapiekontrolle abgewogen und jeweils das geeignete Verfahren für eine aussagekräftige diagnostische Bewertung gewählt werden. Aufgrund des höheren Strahlenrisikos bei Kindern sollte hier eine besondere Berücksichtigung erfolgen. Eine strenge Indikationsstellung zur Anwendung ionisieren-

der Strahlen und insbesondere beim Einsatz moderner 3-D-Technologien ist daher unerlässlich. In Tabelle 1 werden die verschiedenen Parameter mit Einfluss auf die Strahlendosis dargestellt. Dreidimensionale Aufnahmetechniken bieten bei komplexen kraniofazialen Fehlbildungen und speziellen therapeutisch relevanten Fragestellungen besondere Vorteile:

1. Diagnostik von Anomalien der Zahnzahl, insbesondere Beurteilung der anatomischen Form und der Topografie noch nicht durchgebrochener überzahliger Zahnanlagen (Mesiodentes).
2. Diagnostik von Anomalien und Dysplasien der Zahnwurzeln einschließlich von konventionell röntgenologisch nicht erkennbaren Wurzelresorptionen.
3. Differenzialdiagnostische Bewertung von Zahndurchbruchstörungen.
4. Ermittlung der Topografie retinierter und verlagelter Zahnkeime.

5. Beurteilung pathologischer Knochenstrukturen (z. B. Zysten, Odontome, entzündliche und tumorbedingte Läsionen).
6. 3-D-Differenzialdiagnostik von komplexen angeborenen oder erworbenen kraniofazialen Fehlbildungen sowie von Gesichtssymmetrien.
7. 3-D-Differenzialdiagnostik der Spaltmorphologie bei uni- und bilateralen LKG-Spalten einschließlich der Planung und Kontrolle der Kieferspaltooplastik.
8. Darstellung des peridentalen Knochenangebots zur prognostischen Bewertung geplanter Zahnbewegungen (z. B. im parodontal vorgeschädigtem Gebiss) (Abb. 3).

KN Adresse

Dr. Heiko Goldbecher
 Fachzahnarzt für Kieferorthopädie
 Mühlweg 20
 06114 Halle (Saale)
 Tel.: 03 45/2 02 16 04
 E-Mail: heikogoldbecher@web.de
 www.stolze-goldbecher.de


KN Kurzvita



Dr. Constanze Stubbe

- 1994–1999 Studium der Zahnheilkunde an der Martin-Luther-Universität Halle-Wittenberg
- Promotion 2004
- seit 2005 Fachzahnärztin für Kieferorthopädie
- 2004–2009 Wissenschaftliche Mitarbeiterin an der Poliklinik für Kieferorthopädie der Martin-Luther-Universität Halle-Wittenberg
- ab 2010 tätig in der Gemeinschaftspraxis Dr. A. Stolze und Dr. H. Goldbecher in Halle (Saale)

KN Kurzvita



Dr. Heiko Goldbecher

- Jahrgang 1969
- 1988–1993 Studium der Zahnmedizin in Greifswald
- 1994 Promotion
- seit 1997 Facharzt für Kieferorthopädie
- seit 1998 niedergelassen in Gemeinschaftspraxis mit Dr. A. Stolze in Halle (Saale)
- Zertifiziertes Mitglied des German Board of Orthodontics

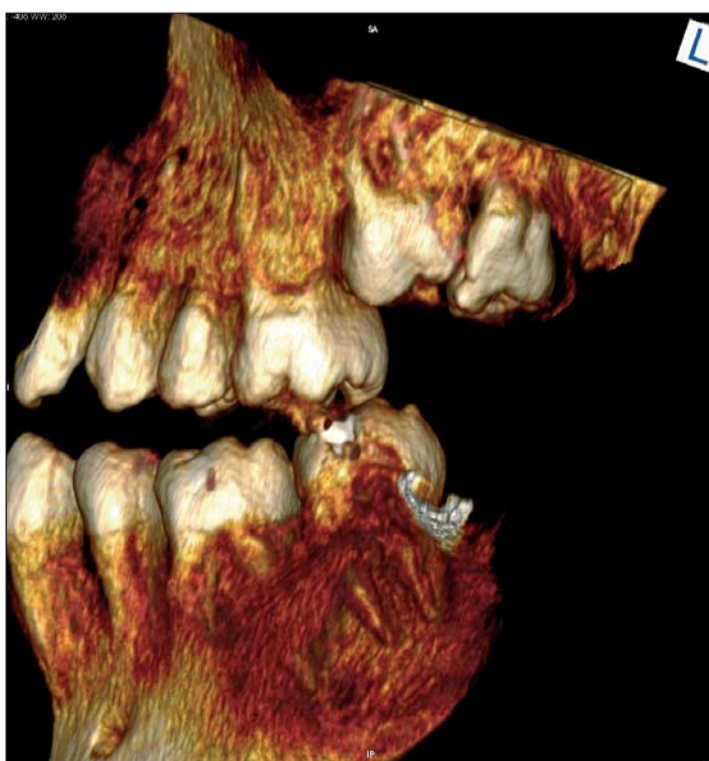
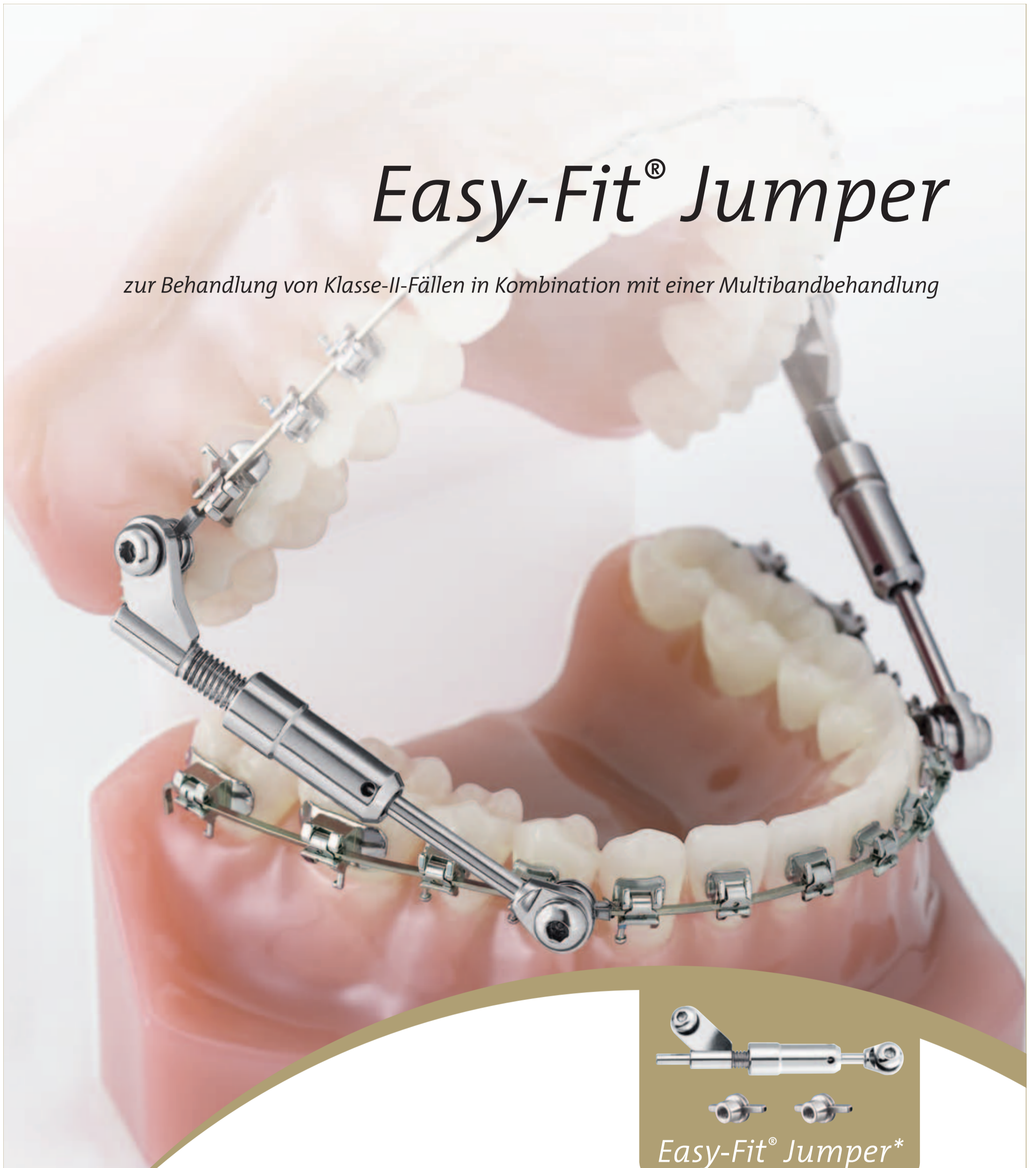

Abb. 4: Blick von lingual. Zahn 27 zwischen 26 und 28 retiniert und verlagert.

Easy-Fit® Jumper

zur Behandlung von Klasse-II-Fällen in Kombination mit einer Multibandbehandlung



Easy-Fit® Jumper*

*Nach Dr. Michael Williams, Gulfport, Mississippi. U.S. Patent No. 5,919,042 & 6,241,517.
Mexican Patent No. 1999527 & 224167 sowie andere internationale Patente.

Der Easy-Fit® Jumper ermöglicht die Behandlung von Klasse-II-Fällen in Kombination mit einer Multibandbehandlung. Die Montage erfolgt hierbei nicht mittels Bänder oder Schienen, sondern mithilfe von Spezialmuttern direkt am Drahtbogen der Multibandapparatur. Das einzigartige Design, der stufenlose Vorschub des Unterkiefers sowie der Verzicht auf Distanzringe versprechen eine einfache wie sichere Therapie von Klasse-II-Fehlstellungen.

Bernhard Förster GmbH
Westliche Karl-Friedrich-Straße 151 · 75172 Pforzheim
Telefon + 49 7231 459-0 · Fax + 49 7231 459-102
info@forestadent.com · www.forestadent.com

FORESTADENT®
GERMAN PRECISION IN ORTHODONTICS