

# Festsitzender Zahnersatz im stark reduzierten Restgebiss

| Priv.-Doz. Dr. Arne F. Boeckler, Dr. Tobias Bense

In der heutigen Zahnmedizin gehören implantatgetragene Restaurationen zu den gängigen und bewährten Versorgungsmöglichkeiten. Durch die hohe Stabilität und gute knöcherne Integration ermöglichen Implantate die Umsetzung festsitzender Therapiekonzepte, die meist eine höhere Lebensqualität für die Patienten darstellen. Implantate werden prothetisch-rekonstruktiv und auch präventiv eingesetzt. Dadurch werden häufig Behandlungsmaßnahmen an den Nachbarzähnen vermieden. Zusätzlich kann besonderer Wert auf die Erhaltung der Funktion und der Struktur des Restzahnbestandes und der Alveolarkämme gelegt werden.<sup>1,2</sup>

Die Indikationsbreite von Implantaten ist durch moderne augmentative Verfahren deutlich gestiegen. Bei Senioren hat sich der Anteil der implantatgetragenen Versorgungen von 1997 bis 2005 von 0,7% auf 2,6% fast vervierfacht.<sup>3</sup> Der einsetzende demografische Wandel und die stetige Nachfrage der Patienten nach hochwertigem, festsitzenden und ästhetisch anspruchsvollen Zahnersatz führt dazu, dass der Anteil an implantatgetragenen Restaurationen zunehmen wird.<sup>1,4</sup>

Besonders bei Freiendsituationen und großen Schatlücken ist die Verwendung von Implantaten indiziert. Dadurch kann eine festsitzende prothetische Rehabilitation bei einem ausrei-

chenden Knochenangebot mit implantatgetragener Zahnersatz versorgt werden. Falls durch ungünstige anatomische Verhältnisse die Insertion nur eines Implantates möglich sein sollte, kann die prothetische Versorgung auch durch eine zahn-implantatgetragene Restauration erfolgen.<sup>5</sup>

Es handelt sich bei dieser prothetischen Rehabilitation um eine Verbundbrücke, bei der ein natürlicher Zahn mit einem osseointegrierten Implantat durch eine gemeinsame prothetische Restauration verbunden wird.

## Die Verbundbrücke – Vor- und Nachteile

Die Verbundbrücke ist eine kombiniert zahn-implantatgetragene Res-

tauration und bietet Versorgungsalternativen bei Freiendsituationen oder großen Schatlücken an. Sie ist eine festsitzende oder bedingt abnehmbare Restauration, die mindestens einen Zahn und ein Implantat verbindet.<sup>6</sup> Bei Kieferabschnitten mit ungünstigen anatomischen Verhältnissen ist oftmals eine Indikation für zahn-implantatgetragene Verbundbrücken gegeben. Dann ist meist eine umfangreiche Implantation mit jeweiligen augmentativen Maßnahmen zu überdenken. Bei Freiendsituationen oder großen Schatlücken im Seitenzahnbereich bieten Verbundbrücken gewisse Vorteile.<sup>5</sup>

Einerseits wird der Operationsaufwand für die Patienten verringert. Andererseits können durch Verbundbrücken größere Kieferabschnitte mit nicht ausreichendem Knochenangebot überbrückt werden. Auf die oftmals aufwendige und risikoreiche Augmentation kann somit verzichtet werden. Ein weiterer Vorteil besteht darin, dass die Anzahl der benötigten Implantate verringert wird, wodurch die Kosten für implantatgetragenen Zahnersatz enorm verringert werden. Die reduzierte physische Belastung der Patienten durch die reduzierte Implantatanzahl in Kombination mit den geringeren Kosten dürften für die Patienten von großem Interesse sein.<sup>5</sup>

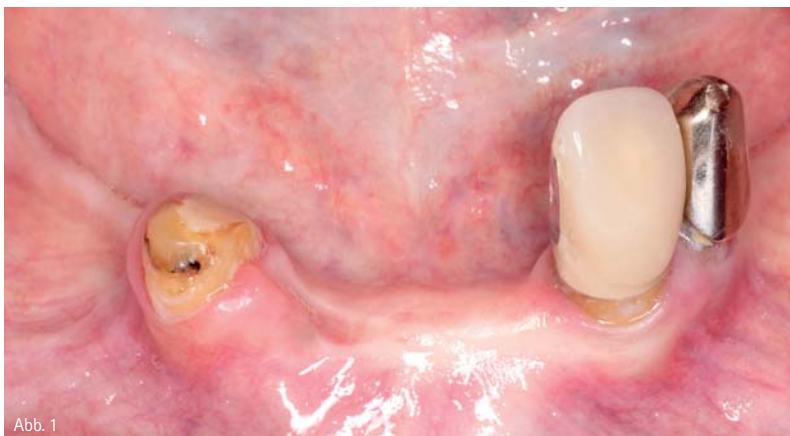

Abb. 1

# calaject™

## für schmerzfreie Injektionen




Abb. 2



Abb. 3

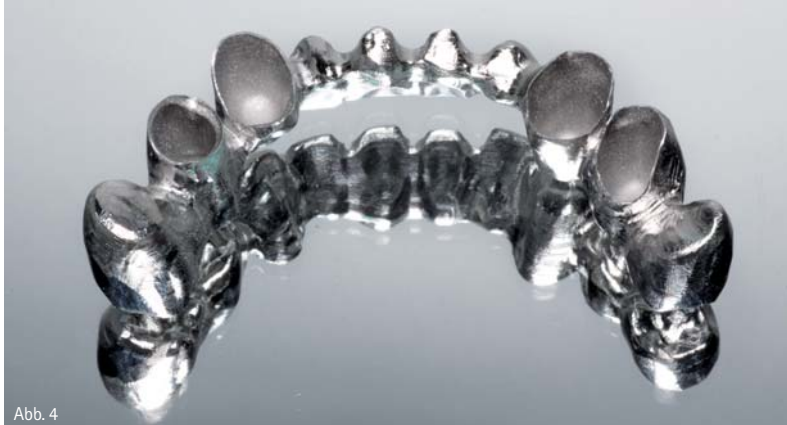
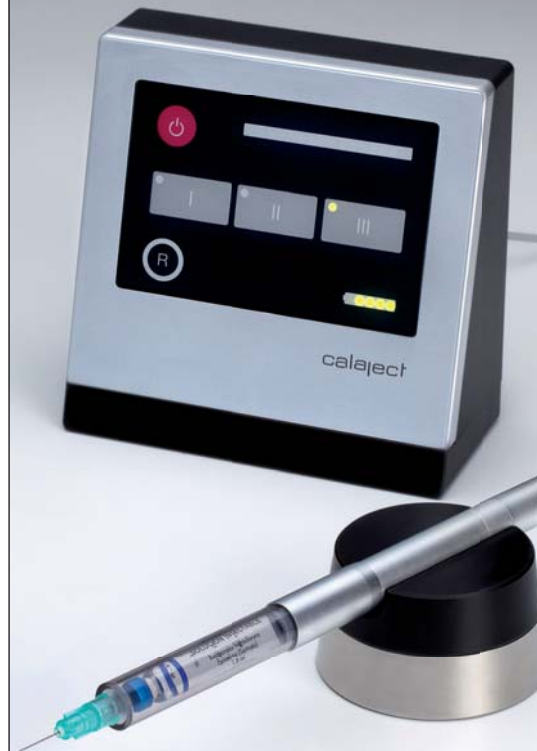
Abb. 4

Die Nachteile einer Verbundbrückenkonstruktion bestehen darin, dass mindestens ein natürlicher Zahn in die prothetische Versorgung integriert wird. Die Integration eines natürlichen Pfeilerzahnes kann dabei problematisch werden. Es können die gleichen Komplikationen wie bei konventionellen Brücken auftreten, z.B. Sekundärkaries, notwendige Wurzelkanalbehandlungen oder Läsionen des Zahnhalteapparates. Weitere Komplikationen können durch die unterschiedlichen resilienten Eigenschaften von Implantaten und natürlichen Pfeilerzähnen auftreten. Diese möglichen Risiken können durch besondere Konstruktionsvarianten der Verbundbrücken verringert werden. Hierbei ist die semipermanente Befestigung der Brückenkonstruktion von Bedeutung.<sup>5</sup>

### Konstruktionsvarianten von Verbundbrücken

Es gibt verschiedene Konstruktionsvarianten von Verbundbrücken. Hierbei müssen geteilte und ungeteilte starre Verbundbrücken voneinander unterschieden werden. Bei den geteilten Verbundbrücken treten resiliente bzw. bedingt starre und starre Konstruktionsarten auf. Starre Verbundbrücken sind ungeteilt oder über Geschiebekonstruktionen zweigeteilte Brücken, die durch eine zusätzliche Verschraubung gegen dreidimensionale Bewegungen gesichert sind.<sup>5</sup> Bedingt starre Verbundbrücken sind nicht gegen dreidimensionale Bewegungen gesichert.<sup>5</sup> Verbundbrücken können definitiv zementiert oder bedingt abnehmbar befestigt werden.<sup>5</sup> Dabei können sie provisorisch zementiert, teilweise definitiv



### CALAJECT™

hilft schmerzfrei zu injizieren. Das Geheimnis ist ein intelligentes und sanftes Verabreichen von Lokalanästhetika. Sogar palatinale Injektionen können so ausgeführt werden, dass der Patient keinen Schmerz spürt.

- Fördert eine vertrauensbildende Behandlung
- Drei Injektionseinstellungen für die Infiltrations-, Leitungs- und intraligamentäre Anästhesie.
- Einfach und Kostengünstig in der Anwendung - keine Mehrkosten für zusätzliche Einweg-Verbrauchsmaterialien.



reddot award 2014  
winner

Infokontakt: Tel. 0 171 7717937 • kg@ronvig.com

 **RØNVIG** Dental Mfg. A/S

Gl. Vejlevej 59 • DK-8721 Daugaard • Tel.: +45 70 23 34 11  
Fax: +45 76 74 07 98 • email: export@ronvig.com

www.ronvig.com

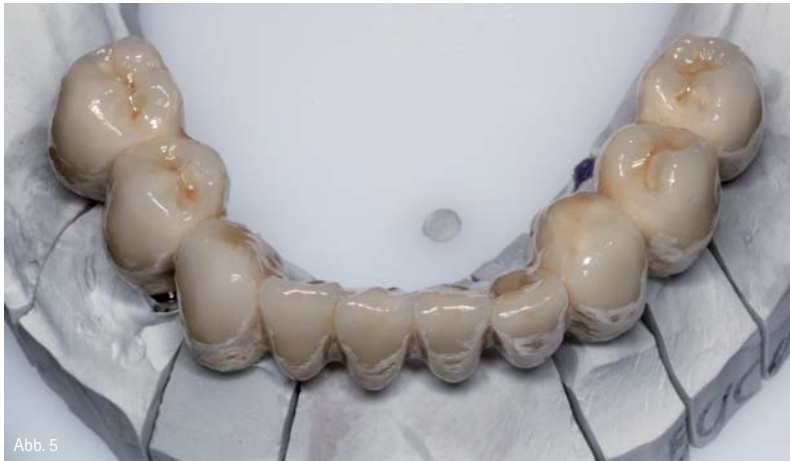

Abb. 5

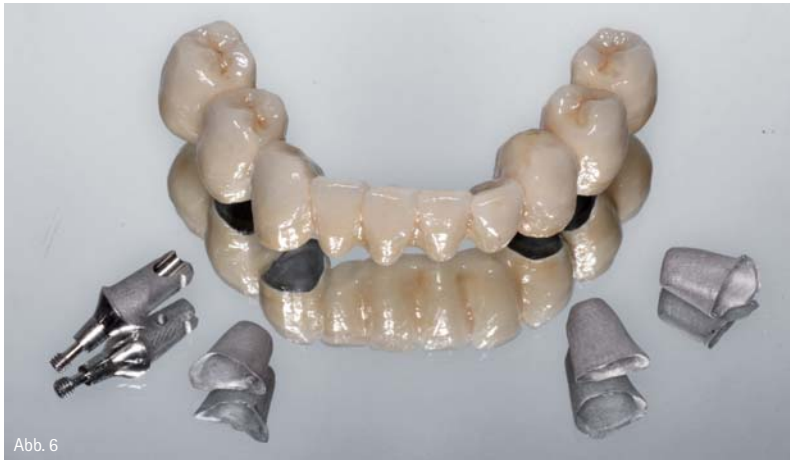

Abb. 6

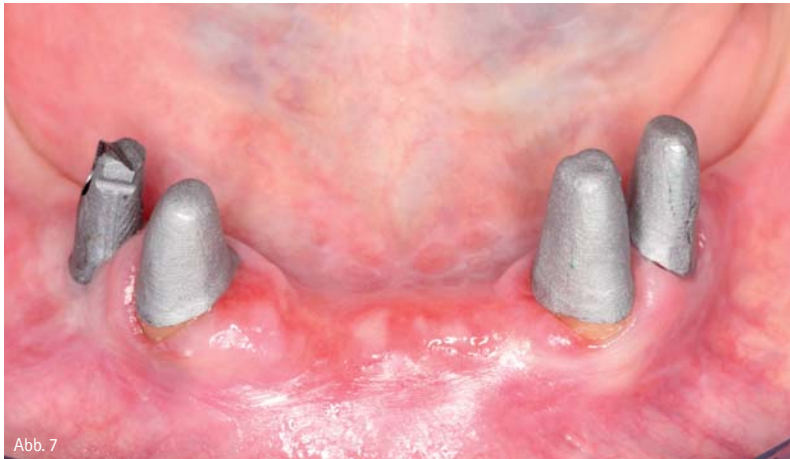

Abb. 7

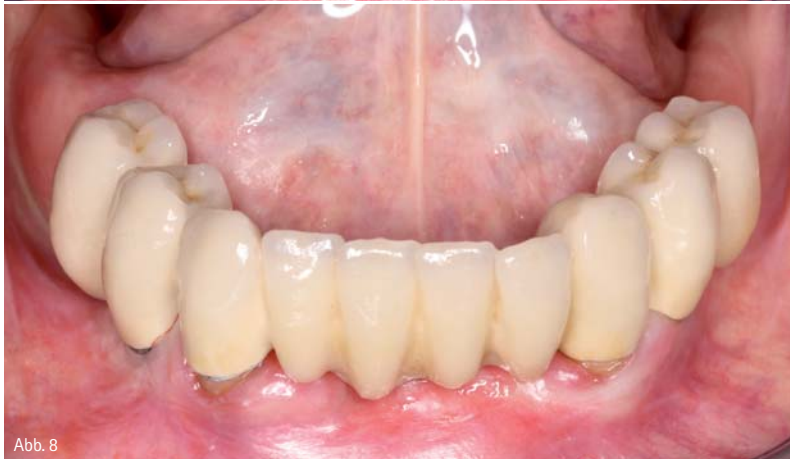

Abb. 8

zementiert oder verschraubt sein.<sup>5,6</sup> Die Versorgung sollte auf dem natürlichen Zahn definitiv zementiert werden, um Retentionsverluste und eine mögliche Sekundärkaries zu vermeiden.<sup>7,8</sup> Dabei zeigen einteilige zementierte Restaurationen einige Vorteile gegenüber verschraubten Brücken. Sie sind in der Regel technisch einfacher herzustellen, verfügen über eine bessere Ästhetik und Funktion durch den nicht vorhandenen Schraubengang.<sup>9,10</sup> Weiterhin wird durch die ausgleichende Zementschicht ein passiver Sitz ermöglicht und die Spannung zwischen Implantat und Suprakonstruktion verringert.<sup>9,10</sup> Nachteile der definitiv zementierten Versorgungsformen finden sich im Bereich der erschwerten Abnehmbarkeit, wodurch eventuelle Reparaturen erschwert werden. Zusätzlich ist die Zementüberschussentfernung, wie bei konventionellen Restaurationen bei subgingival tiefer liegenden (> 2 mm) Restaurationsrändern schwierig. Es können durch eventuelle Zementreste oder Unebenheiten an der Implantatoberfläche, die bei der Überschussentfernung entstanden sind, Weichgewebsentzündungen auftreten.<sup>10-14</sup> Diese Probleme werden durch eine provisorische Zementierung der Suprakonstruktion reduziert. Grundsätzlich ist die Abnehmbarkeit der Suprakonstruktion vorteilhaft, da sie mit relativ geringem Aufwand bei Bedarf repariert werden kann. Selbst der Zugang zum Implantat ist bei dieser Variante eher unkompliziert möglich. Die Patienten müssen bei einer provisorischen Befestigung über eine eventuelle Dezementierung aufgeklärt werden.<sup>15</sup> Die Verbundbrücke sollte bei einer semipermanenten Befestigung am natürlichen Pfeilerzahn als Doppelkronensystem hergestellt werden.<sup>16-18</sup> Dieses Design ist auch als sogenannte „Greifswalder Verbundbrücke“ bekannt. Dabei wird das Schutzkappchen auf dem Pfeilerzahn definitiv befestigt und sorgt für ausreichenden Schutz vor Sekundärkaries. Traditionell werden Galvano-Schutzkappchen verwendet. Aber durch die hohen Edelmetallkosten werden zunehmend alternative Materialien eingesetzt, wie zum Beispiel Zirkoniumdioxid oder edelmetallfreie Legierungen (Abb. 1 bis 11).

Bedingt starre Verbundbrücken mit beweglichen Verbindungen sollten nicht mehr konstruiert werden, um Intrusionen des beteiligten Zahnes zu vermeiden.<sup>16,19</sup> Da Zähne und Implantate aus biomechanischer Sicht bezüglich der Resilienz als nicht gleichwertig gelten, sollten sie somit besser starr verbunden werden.<sup>20</sup>

### Überlebensraten der Verbundbrücken

Wie bei allen prothetischen Restaurationen sind auch bei den Verbundbrücken die jeweiligen Überlebensraten von besonderem Interesse.

Nach einem Beobachtungszeitraum von fünf Jahren betrug die Überlebensrate von Verbundbrücken 95,5%. Nach zehn Jahren fiel sie auf 77,8% ab. Biologische Komplikationen traten nach fünf Jahren auf (7% Weichgewebekomplikationen, 5,2% Pfeilerintrusionen). Als technische Komplikationen traten Retentionsverluste (7,3%), Verblendfrakturen (7,2%) und Schrauben- oder Abutmentlockerungen (6,9%) auf. Außerdem wurden Gerüstfrakturen, Implantatfrakturen, Schrauben- und Abutmentfrakturen festgestellt.<sup>3,4</sup>

Es ist grundsätzlich schwierig, Verbundbrückenkonstruktionen vergleichen zu wollen, da viele unterschiedliche Konstruktionsvarianten auftreten können.<sup>9</sup> Zusätzlich müssen bei der Bewertung patientenbezogene Faktoren wie Brückenspanne, Befestigungsart (verschraubt vs. zementiert), Bruxismus oder mögliche parodontale Vorschädigungen berücksichtigt werden.<sup>16</sup> Bei den natürlichen Pfeilerzähnen, die in die Verbundbrückenkonstruktionen einbezogen wurden, traten auch die von konventionellen Brücken bekannten Komplikationen auf (Zahnfrakturen, Karies, Vitalitätsverlust, Parodontopathien, Retentionsverlust).<sup>7,8,21,22</sup> Natürlich zeigten auch die Implantate die jeweilig typischen Komplikationen (Periimplantitiden, Retentionsverlust, Abutmentbruch, Abutmentlockerung). Die beobachteten Komplikationen sind nicht spezifisch für Verbundbrückenkonstruktionen.<sup>8,23,24</sup>

### Komplikationen von Verbundbrücken

Bei Verbundbrücken können sowohl Komplikationen am Implantat als auch am natürlichen Pfeilerzahn auftreten. Am Implantat kann an der angrenzenden knöchernen Struktur durch auftretende Überbelastungen ein marginaler Knochenverlust auftreten. Weiterhin sind Komplikationen an den prothetischen Komponenten zu beobachten (Implantat-, Schrauben- und Abutmentfrakturen). An den Pfeilerzähnen sind Dezementierungen und Intrusionen möglich.<sup>23,25,28,29</sup> Es wird angenommen, dass durch das unterschiedliche Intrusionsverhalten von Implantaten und natürlichen Zähnen unphysiologisch hohe Kräfte an der Implantat-Knochen-Grenze auftreten können. Dies kann bei einer Überbelastung zu einem periimplantären Abbau des marginalen Knochens und sogar zum Verlust der Osseointegration führen. Weiterhin kann durch die Entlastung des Zahnhalteapparates des Pfeilerzahnes eine Inaktivitätsatrophie des umliegenden Gewebes auftreten.<sup>30,31</sup>

# hypo-A

Premium Orthomolekularia



Parodontitis-Studie mit Itis-Protect I-IV  
AMF-8 Laborparameter zur Entzündungshemmung

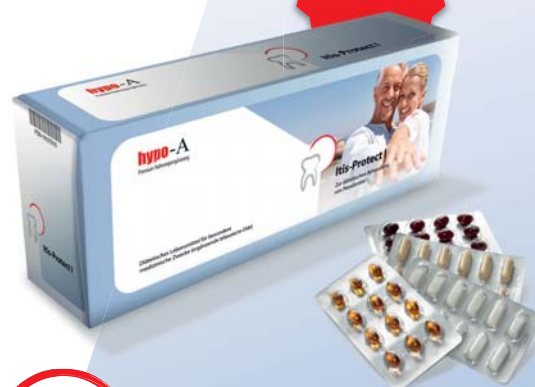## Optimieren Sie Ihre Parodontitis-Therapie!

55% Reduktion der Entzündungsaktivität in 4 Wochen!

60% entzündungsfrei in 4 Monaten durch abgestimmte Vitamine und Darmsanierung

- Stabilisiert orale Schleimhäute!
- Beschleunigt die Wundheilung!
- Schützt vor Implantatverlust!

Neu!



### Itis-Protect I-IV

Zur diätetischen Behandlung von Parodontitis

### Info-Anforderung für Fachkreise

Fax: 0451 - 304 179 oder E-Mail: [info@hypo-a.de](mailto:info@hypo-a.de)

- Studienergebnisse und Therapieschema  
 hypo-A Produktprogramm

Name / Vorname

Str. / Nr.

PLZ / Ort

Tel. / E-Mail

IT-ZWP 1+2.2015

**hypo-A** GmbH, Kücknitzer Hauptstr. 53, 23569 Lübeck  
Hypoallergene Nahrungsergänzung ohne Zusatzstoffe  
[www.hypo-a.de](http://www.hypo-a.de) | [info@hypo-a.de](mailto:info@hypo-a.de) | Tel: 0451 / 307 21 21

[shop.hypo-a.de](http://shop.hypo-a.de)

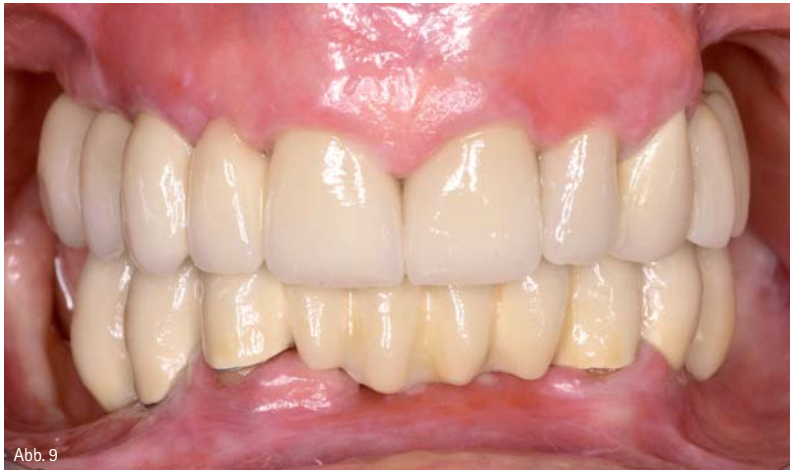

Abb. 9

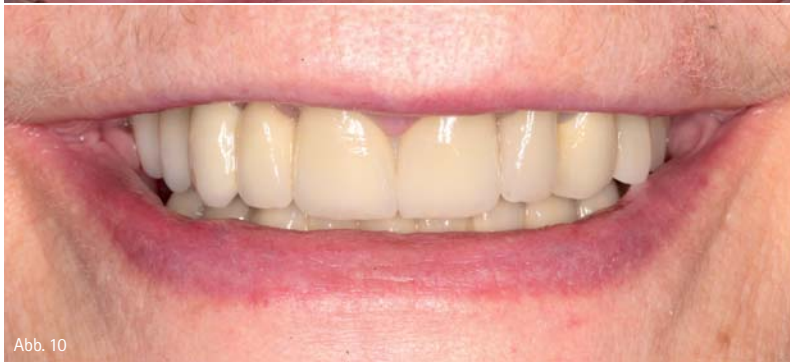

Abb. 10

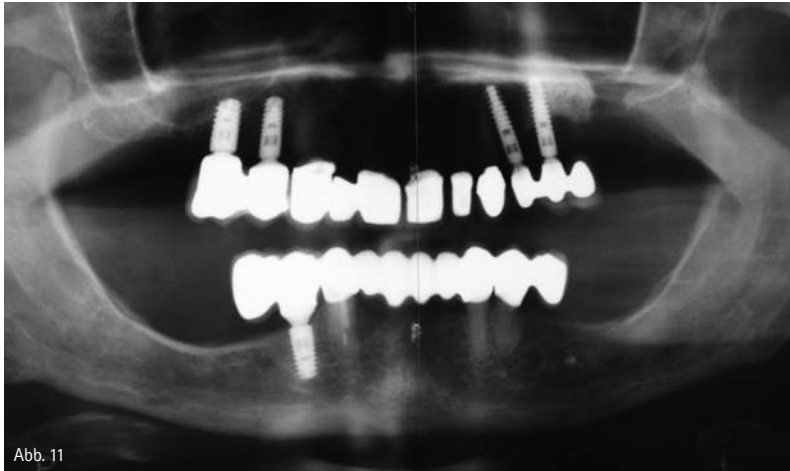


Abb. 11

Bei osseointegrierten Implantaten wird die auftretende Kraft bei der kau-funktionellen Belastung direkt auf den Knochen übertragen, wodurch die jeweilige Implantatbeweglichkeit entsteht. An den jeweiligen Brückenkomponenten kann durch den Mobilitätsunterschied zwischen dem Pfeilerzahn und dem Implantat eine Überbelastung auftreten.<sup>31</sup>

Diese massive Zahnbeweglichkeit tritt nur bei hohen und langsam einwirkenden Kräften auf. Der Effekt der Pfeilerintrusion wird durch die Verwendung einer starren Verbundbrückenkonstruktion verringert.<sup>5</sup>

### Diskussion

Es gibt sowohl Vor- als auch Nachteile bei der Verwendung von Verbundbrücken. Im Vergleich zu zahnimplantatgetragenen Brücken zeigen reine implantatgetragene Restaurationen im Allgemeinen höhere Überlebensraten.<sup>8,23,32</sup> Andererseits werden immer häufiger Verbundbrücken als gleichwertige Alternative angesehen.<sup>22,24,33-35</sup> Wichtig ist eine starre Konstruktion bei den Verbundbrücken.<sup>4</sup> Es müssen immer die jeweiligen anatomischen Verhältnisse, patientenspezifische Gründe und die Risikoanalysen der Restbeziehung bei der Planung der

Verbundbrücke berücksichtigt werden. Grundsätzlich muss der Patient bei der Verwendung von Verbundbrücken über die möglicherweise häufiger auftretenden Nachbehandlungen ausführlich aufgeklärt werden.<sup>3,23</sup>

### Zusammenfassung

Die Verbundbrücke ist bei richtiger Indikationsstellung ein alternatives Versorgungskonzept. Die Kostenminimierung und die Vermeidung aufwendiger chirurgischer Eingriffe bieten für die Patienten besondere Vorteile bei dieser Restaurationsmöglichkeit. Gerade durch diese Vorteile kann die Verbundbrücke eine interessante Versorgungsalternative für Patienten und Behandler darstellen.



Literatur



Priv.-Doz. Dr.  
Arne F. Boeckler  
Infos zum Autor



Dr. med. dent.  
Tobias Bensele, M.Sc.  
Infos zum Autor

## kontakt.

### Priv.-Doz. Dr. Arne F. Boeckler

ZahnheilkundeZentrum | Halle  
Leipziger Straße 85, 06108 Halle (Saale)  
Tel.: 0345 2909002  
arne.boeckler@zahnzentrum-halle.de

Martin-Luther-Universität  
Halle-Wittenberg  
Universitätspoliklinik für  
Zahnärztliche Prothetik  
Große Steinstr. 19, 06108 Halle (Saale)

### Dr. med. dent. Tobias Bensele, M.Sc.

Zahnarztpraxis Am Rain  
Am Rain 2, 04178 Leipzig  
Tel.: 0341 9411232  
info@zahnarzt-am-rain.de  
www.zahnarzt-am-rain.de

IDS  
2015

HALLE 2.2 | STAND A30



# BLUE SAFETY

The Hygiene Company.



7/10tel eines Eisbergs liegen unter Wasser.  
Sie sind nicht sichtbar. Trotzdem sind sie da.  
Wegen dieser 7/10tel ist die Titanic gesunken.

Wasserhygiene kann man nicht sehen. Aber es ist eminent wichtig, ob sie da ist oder nicht. Denn Legionellen oder Pseudomonaden sind eine ernst zu nehmende Gefahr. Denken Sie an Ihre Patienten, Ihr Personal und an sich selbst. Vertrauen Sie nicht auf den Zufall. Denn Wasserhygiene ist ein gesetzliches Muss. BLUE SAFETY hat mit SAFEWATER das einzige RKI-konforme und rechtssichere Wasserhygiene-Konzept entwickelt. Handmade in Münster.

**Kostenfreie Hotline 0800 25 83 72 33**  
**[www.bluesafety.com](http://www.bluesafety.com)**

WIR SEHEN  
NUR EINEN  
BRUCHTEIL  
VOM DEM,  
WAS ES  
WIRKLICH IST.