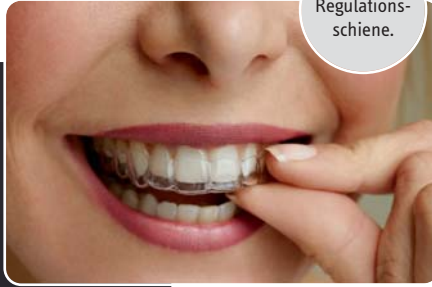
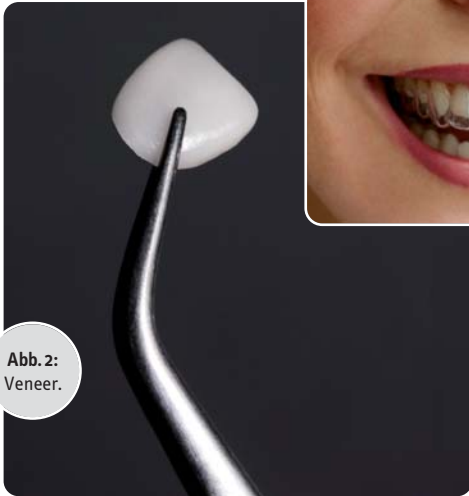
Abb. 1:
Regulations-
schiene.Abb. 2:
Veneer.

Die meisten Mitteleuropäer haben einen Frontzahnengstand, d.h. unschöne unharmonische Schief- und Staffelstände der Unterkieferfrontzähne, manchmal aber auch der oberen Frontzähne. Eine kieferorthopädische Ausregulation im Kindesalter wurde nicht

vorgenommen oder verlief negativ. Viele verdrängen dies oder finden sich einfach damit ab. Eine Regulation im Erwachsenenalter, für langwierig und teuer gehalten, wird abgelehnt. Nachfolgend soll eine neue vereinfachte Methode der Frontzahnverschönerung vorgestellt und ihre Vorzüge zu den klassischen Methoden erläutert werden.

Neues aus der Ästhetischen Zahnheilkunde

Autor: Dr. Dr. Johannes Edelmann

Bisher gibt es drei klassische Methoden, die Frontzähne zu verschönern, die einzeln angewandt werden und kaum zu einem perfekten Ergebnis führen:

1. **kieferorthopädische Behandlung**, um die Zähne gerader zu regulieren
2. **Überkronung**, um die Zahnform schöner zu gestalten
3. **Bleaching**, um die Zähne weißer zu machen

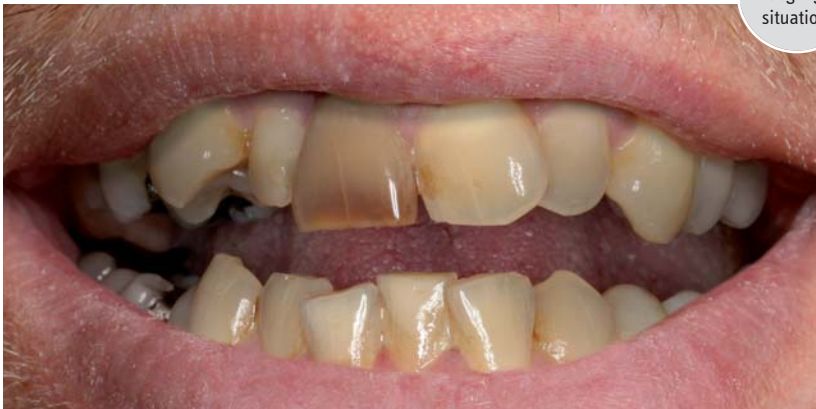Bisher wurde bei schief- und engstehenden Zähnen eine langjährige kieferortho-

pädische Regulation vorgenommen, die den ganzen Zahnbogen einschließlich den des Gegenkiefers weitete oder es wurden gar bis zu vier bleibende Zähne gezogen, um den Platzmangel, der zum Engstand führte, zu beseitigen. Die Einschränkungen bei der Zahnhygiene mit der damit einhergehenden Kariesgefahr, aber auch das unschöne Aussehen der Gebänderung, mussten hingenommen werden. Unschöne Zahnformen wurden durch Überkronungen korrigiert, was nur

durch ein massives Beschleifen der Zähne möglich war.

Das Bleichen allein bringt zwar häufig gute, aber oft nicht die gewünschte Aufhellung der Zähne. Und schiefe und formunschöne Zähne hell zu machen, bringt keinen wirklichen ästhetischen Vorteil.

Das Neue an der vorgestellten Methode ist, dass sie zwei verbesserte Einzelverfahren verwendet und diese obendrein miteinander kombiniert, sodass sie zusammen ein perfektes, schneller zu erzielendes und preiswerteres Ergebnis ermöglicht.

Abb. 3:
Ausgangs-
situation.

1. Vorregulation mittels Schienentherapie (präprothetische Orthodontie)

Statt der üblichen kieferorthopädischen Behandlung des ganzen Gebisses wird nur die Front reguliert. Dieses erfolgt mittels Schienen (Abb. 1), die in meist sechs Schritten jeweils ausgewechselt werden, um die Zähne dem gewünschten Ergebnis sukzessive näherzubringen. Dieses ist auch deshalb schneller erreicht, weil es nur eines Teilergebnisses bedarf. Man nennt diese Vorre-

Unterspritzungskurse

Für **Einsteiger, Fortgeschrittene und Profis**



Kursinhalte,
Daten, Preise und
Anmeldeformular

Veranstalter

OEMUS MEDIA AG | Holbeinstraße 29 | 04229 Leipzig
Tel.: 0341 48474-308 | Fax: 0341 48474-290
event@oemus-media.de | www.oemus.com

www.unterspritzung.org



Unterspritzungskurse

Organisatorisches

1

Grundlagenkurs Unterspritzungstechniken

Basisseminar mit Live- und Videodemonstration

Termine

12. Juni 2015 | 12.00 – 18.00 Uhr | Konstanz
18. September 2015 | 12.00 – 18.00 Uhr | Hamburg

Kursgebühr pro Kurs inkl. DVD

225,- € zzgl. MwSt.

Tagungspauschale* pro Kurs

49,- € zzgl. MwSt.

* Die Tagungspauschale umfasst die Pausenversorgung und Tagungsgetränke, für jeden Teilnehmer verbindlich.

Dieser Kurs wird unterstützt



2

Kursreihe – Anti-Aging mit Injektionen

Unterspritzungstechniken: Grundlagen, Live-Demonstrationen, Behandlung von Probanden

Termine

17./18. April 2015 | 10.00 – 17.00 Uhr | Wien
25./26. September 2015 | 10.00 – 17.00 Uhr | Basel/Weil am Rhein
09./10. Oktober 2015 | 10.00 – 17.00 Uhr | München
27./28. November 2015 | 10.00 – 17.00 Uhr | Berlin

Kursgebühr (beide Tage)

690,- € zzgl. MwSt.

IGÄM-Mitglied

(Dieser reduzierte Preis gilt nach Beantragung der Mitgliedschaft und Eingang des Mitgliedsbeitrages.)

Nichtmitglied

790,- € zzgl. MwSt.

Tagungspauschale* pro Tag

98,- € zzgl. MwSt.

* Die Tagungspauschale umfasst die Pausenversorgung und Tagungsgetränke, für jeden Teilnehmer verbindlich.

In Kooperation mit

IGÄM – Internationale Gesellschaft für Ästhetische Medizin e.V.
Paulusstraße 1 | 40237 Düsseldorf | Tel.: 0211 16970-79
Fax: 0211 16970-66 | E-Mail: sekretariat@igaem.de



3

Die Masterclass – Das schöne Gesicht

Aufbaukurs für Fortgeschrittene

Termine

11. Juli 2015 | 10.00 – 17.00 Uhr | Hamburg | Praxis Dr. Britz
07. November 2015 | 10.00 – 17.00 Uhr | Hamburg | Praxis Dr. Britz

Kursgebühr pro Kurs

690,- € zzgl. MwSt.

In der Kursgebühr enthalten sind Getränke während des Kurses und ein Mittagsimbiss. Ebenfalls enthalten sind die Kosten des Unterspritzungsmaterials für die Behandlung des jeweiligen Probanden.

Dieser Kurs wird unterstützt



Alle Teilnehmer erhalten das Zertifikat „Die Masterclass – Das schöne Gesicht“

Zertifizierung durch die Ärztekammer: 10 Fortbildungspunkte

Veranstaltungsort

Praxisklinik am Rothenbaum | Dr. med. Andreas Britz
Heimhuder Str. 38 | 20148 Hamburg | Tel.: 040 44809812

Nähere Informationen zu den Kursinhalten und den Allgemeinen Geschäftsbedingungen finden Sie auf unserer Homepage www.oemus.com

Hinweis

Die Ausübung von Faltenbehandlungen setzt die medizinische Qualifikation entsprechend dem HeilKundengesetz voraus. Aufgrund unterschiedlicher rechtlicher Auffassungen kann es zu verschiedenen Statements z.B. im Hinblick auf die Behandlung mit Fillern im Lippenbereich durch Zahnärzte kommen. Klären Sie bitte eigenverantwortlich das Therapiespektrum mit den zuständigen Stellen ab bzw. informieren Sie sich über weiterführende Ausbildungen, z.B. zum Heilpraktiker.

Unterspritzungskurse

Anmeldeformular per Fax an
0341 48474-290
oder per Post an

OEMUS MEDIA AG
Holbeinstr. 29
04229 Leipzig

Hiermit melde ich folgende Person zu dem unten ausgewählten Kurs verbindlich an:

1 Grundlagenkurs Unterspritzung

Konstanz 12.06.2015
Hamburg 18.09.2015

2 Kursreihe – Anti-Aging mit Injektionen

Wien 17./18.04.2015
Basel/Weil am Rhein 25./26.09.2015
München 09./10.10.2015
Berlin 27./28.11.2015
IGÄM-Mitglied Ja Nein

3 Die Masterclass – Das schöne Gesicht

Hamburg 11.07.2015
Hamburg 07.11.2015

Titel | Vorname | Name

Praxisstempel

Die Allgemeinen Geschäftsbedingungen der OEMUS MEDIA AG erkenne ich an.

Datum | Unterschrift

E-Mail-Adresse (Bitte angeben!)

K.o. in der ersten Runde! Machen Sie mit Viren kurzen Prozess! ID 213 Desinfektion für Instrumente.



- Voll viruzid: Wirksam gegen alle Viren
 - Starke Reinigungswirkung
 - Lange Standzeit von 14 Tagen
 - Hervorragende Materialverträglichkeit
- www.duerrdental.com

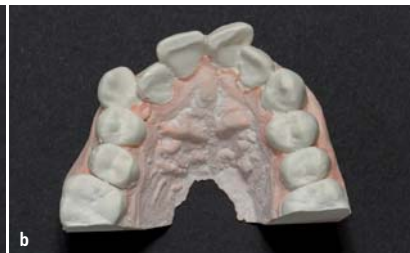
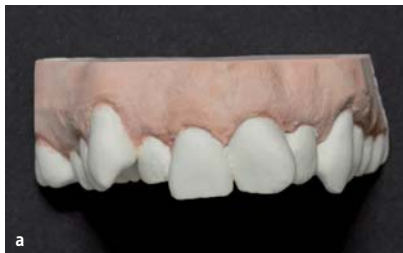
Abb. 4a, b: Gipsmodell der Ausgangssituation.

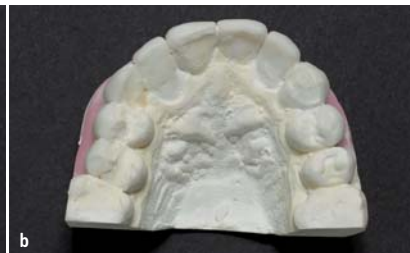
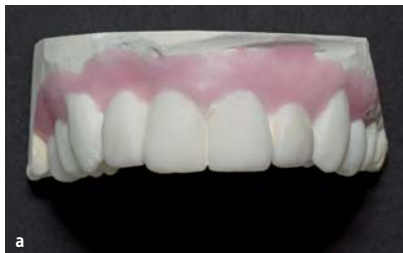
Abb. 5a, b: Vorsimulation des möglichen Endergebnisses am Gipsmodell.

gulation daher auch „präprothetische Regulation“. Die restliche Nivellierung erfolgt dann durch die Kombination mit Schritt zwei, dem Veneering, d. h. mit der Versorgung mit Keramikschalen.

Das Besondere an dieser Regulation ist, dass meist schon in nur zwölf Wochen statt nach Jahren das gewünschte Ergebnis erreicht wird. Außerdem ist das Risiko des Rückfalles (Rezidiv) gering. Allerdings muss nach der aktiven Phase noch längere Zeit nachts eine Retentionsschiene getragen werden.

2. Versorgung mit Veneers

Durch die Vorregulation erspart man sich ein starkes Beschleifen der Zähne und statt der maximalinvasiven Kronen können nun die minimalinvasiven Veneers oder gar Non-präp-Lumineers (gar kein Schleifen) verwendet werden.

Das, was mit der Vorregulation nicht bis zum Ideal zu Ende gebracht werden konnte, wird nun durch leichtes Beschleifen der vordringenden und durch Auffüllen der zurück-

stehenden Zahnpartien mittels der Keramikschalen erreicht.

3. Bleachen

Veneers/Lumineers sind extrem dünn (0,3–0,8 mm) und daher transparent. Der Vorteil ist, dass sie extrem brillant wirken, weil das Licht durch sie hindurch in den Zahn hinein strahlt und gebrochen zurückgeworfen wird. Deswegen wirken sie im Gegensatz zum Kunststoff nicht tot, sondern sehr lebendig, und kommen damit dem natürlichen Zahn in seiner Wirkung äußerst nahe.

Möglicher Nachteil: Wenn der Patient die Veneers/Lumineers sehr viel heller wünscht als es seiner Zahnfarbe entspricht, können die mit Veneers/Lumineers verdeckten dunkleren Zähne hindurchscheinen und die Veneers/Lumineers damit dunkler wirken lassen.

Deshalb kombiniert man hier zusätzlich nach dem Regulieren das Bleachen und klebt helle Veneers auf aufgehellte Zähne.

Mit dieser Kombination – Vorregulation, Bleaching und Veneering – ist eine ideale Zahn-

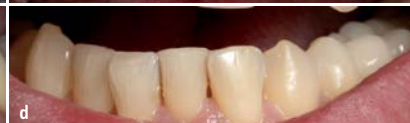
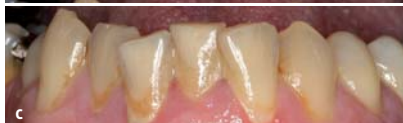
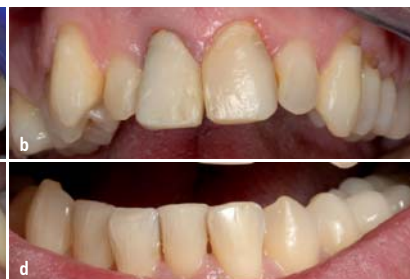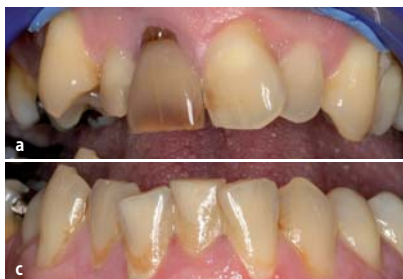Abb. 6a–d: Ausgangssituation Oberkiefer (a). Ergebnis nach zwölf Wochen Vorregulation, die schlimmste Fehlstellung ist ausreguliert (b). Ausgangssituation Unterkiefer (c). Endergebnis Unterkiefer nach zwölf Wochen Regulation (d).

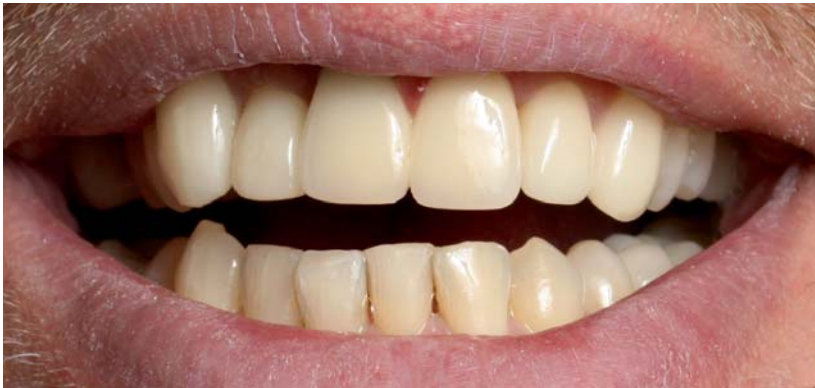

Abb. 7: Ergebnis nach Bleaching-Behandlung und Veneer-Versorgung im Oberkiefer.

verschönerung schnell, perfekt ästhetisch, ohne nennenswerte Substanzverluste und dazu noch relativ preiswert – selbst in schweren Fällen – möglich.

Patientenfall

Anhand eines solch schweren Falles soll die Leistungsfähigkeit des neuen Verfahrens demonstriert werden. Die Ausgangssituation zeigte einen extremen Eng- und Staffelstand (Abb. 3 und Abb. 4a, b). Es gilt: Was bei einem schweren Fall wirksam ist, funktioniert bei einem leichten erst recht.

Anhand eines Wax-ups, der 3-D-Vorsimulation in Wachs auf einem Gipsmodell, kann vorher gezeigt werden, wie es hinterher aussehen kann (Abb. 5a, b).

Als erstes werden die Zähne zunächst „gestrippt“, d.h., sie werden mit einem Sandpapierstreifen in ihrer Breite leicht reduziert. In den meisten Fällen reichen 0,2 mm, was den Zahn nicht schädigt, keinen Schmerz verursacht und dem Betrachter nicht auffällt. Es entsteht der nötige Platzgewinn, die Zähne können wandern. Danach erfolgt ein Abdruck der neuen Situation und das Herstellen der ersten Schiene im zahntechnischen Labor.

Die Schiene wird zwei Wochen getragen. Dabei wandern die Zähne entsprechend der Vorgabe der Schiene in die gewünschte Richtung. Im vorliegenden Fall trug der Patient sechs Schienen über einen Zeitraum von zwölf Wochen. Im Ergebnis (Abb. 6a–d) ist unschwer zu erkennen, dass zwar viel an Begradigung erreicht wurde, aber das angestrebte Ergebnis mit der Regulation allein nicht erzielt werden kann.

Es folgt das Bleachen der Zähne. Als dritte und letzte Maßnahme werden schließlich die nach der Regulation noch verbleibenden


Fehlstände durch sechs Veneers nun noch vollkommen ausgeglichen sowie Form- und Farbkorrekturen vorgenommen.

Damit ist der Fall zur höchsten Zufriedenheit des Patienten abgeschlossen und das Ergebnis stimmt auch weitgehend mit dem vor der Behandlung vorsimulierten Zahnlook überein (Abb. 7).

Fazit

In nur etwa 14 Wochen konnte dieser unschön wirkende Fall in einen absolut ästhetischen verwandelt werden. Nun stehen dem Patienten statistisch gesehen 20 Jahre „Zahnarzttruhe“ ins Haus – viele Jahre mit schönen Zähnen und unbeschwertem Lachen erhöhen die Lebensqualität enorm! ◀

Dr. Dr. J. Edelmann
[Infos zum Autor]



kontakt

Zahnarztpraxis
Dr. med. dent. Dr. phil.
Johannes Edelmann
Kurfürstendamm 212
10719 Berlin
Tel.: 030 32598330
Fax: 030 32598331
info@zahnarzt-edelmann-berlin.de
www.zahnarzt-edelmann-berlin.de

Seien Sie barmherzig zu den Viren. Töten Sie sie schnell. FD 333 Desinfektion für Flächen.



- Voll viruzid: Wirksam gegen alle Viren
 - Wirkt äußerst schnell in nur 1 Minute
 - Geprüfte Materialverträglichkeit – von führenden Herstellern empfohlen
- www.duerrdental.com

 **DÜRR
DENTAL**