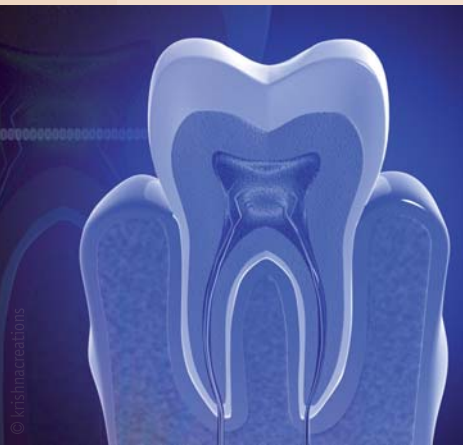


Mit 3-D-Bildern Karies auf der Spur

Modernste Bildgebungstechnik erlaubt tieferen Blick in den Zahn.

LONDON – Röntgenbilder zeigen Zahnärzten, wo Karies vorhanden ist. Über die Ursache sagt das Bild aber nichts aus. Wissenschaftler von der School of Dentistry der Queen Mary Universität in London wollen das mit modernster Bildgebungstechnik genauer erforschen.



Um einen tieferen Blick in den Zahn zu erhalten, erstellen sie ein aufwendiges 3-D-Bild eines Zahnes. Die notwendige Technik dazu sind mehrere Kameras mit speziellen Aufsätzen. Der Entstehungsprozess eines solchen Bildes nimmt einige Zeit in Anspruch. Der extrahierte Zahn wurde auf einer Drehplatte positioniert. Die verwendete micro-focus X-Ray-Kamera macht diverse

Bilder vom Zahn von allen Seiten. Die gedämpften Röntgenstrahlen, die wiederum aus dem Zahn austreten, werden von einer anderen Kamera (4k x 4k CCD 800S X-ray, Spectral Instruments) festgehalten. Um die Strahlen in Photonen umzuwandeln, wurde ein spezieller Szintillator benutzt, der auf einer Faseroptik-Schirmplatte befestigt wurde, welche an der CCD-Kamera angebracht wird. Bevor gescannt wird, muss der Zahn mit entsprechenden Hilfsmitteln positioniert werden, damit er genau im Röntgenstrahl liegt und Bilder so exakt wie möglich gemacht werden können.

Die erhaltenen monochromen Daten können dann je nach Dichte bunt eingefärbt werden, sodass unterschiedlich beschaffene Areale erkennbar werden. So lassen sich die einzelnen Bereiche wie Schmelz, Pulpa und kariöse Stellen genau unterscheiden. Um die Mechanismen genauer zu erforschen, die Zahnerkrankungen zugrunde liegen, sind diese Daten zu Mineralienkonzentrationen im Zahn sehr wichtig. Mithilfe dieser Bilder können wesentliche Informationen über Dichte und Struktur sowie Veränderungen dieser bei einer Karieserkrankung ausgelesen werden. [DTI](#)

Quelle: ZWP online (kar)

Antidepressivum: mögliche Ursache für Scheitern von Implantaten

Medikamente haben Einfluss auf Osseointegration.

ALEXANDRIA - Eine aktuelle Studie untersuchte den möglichen Zusammenhang zwischen einer schlechteren Einheilung von Zahnimplantaten und der Einnahme von Selektiven Serotonin-Wiederaufnahmehemmern (SSRI = Selective Serotonin Reuptake Inhibitor). Tatsächlich scheinen diese Medikamente einen Einfluss auf die Osseointegration zu haben.

Die International and American Associations for Dental Research (IADR/AADR) veröffentlichten kürzlich ihre Ergebnisse zur Studie mit dem Titel „SSRIs and the Risk of Osseointegrated Implant Failure“. Die Autoren der Studie untersuchten die Daten von insgesamt 916 Implantaten an 490 Patienten, von denen 51 SSRIs einnahmen. Auswertungen nach drei bis 67 Monaten zeigten eine Gesamtzahl von 48 gescheiterten Implantaten. In der Gruppe der mit SSRIs behandelten Personen war die Verlustrate mit 10,6 Prozent mehr als doppelt so hoch



wie bei der Gegengruppe (4,6 Prozent). Die Studie zeigte auch, dass neben der Medikation mit SSRIs, kurze und durchmesserreduzierte Implantate, Knochenaugmentationen und Rauchen zusätzliche Faktoren für das Scheitern der Implantateinheilung darstellen. Nicht nur für Implantate stellt diese Medikamentengruppe ein

dentales Risiko dar. Während der Einnahme von SSRIs und anderen anticholinerg wirkenden Antidepressiva kann es zu einer Mundtrockenheit und damit verbundenen Verschlechterung der Mundflora und einem erhöhten Kariesrisiko kommen. [DTI](#)

Quelle: ZWP online (kar)

ANZEIGE

Streuli
pharma

Fluoridabwehr

Bakterien können sich schützen.

WALTHAM – Obwohl Fluoride für unsere Zähne wichtig sind, haben sie doch in einer zu grossen Menge eine toxische Wirkung. Je nach Art des Fluorids ist diese verschieden stark ausgeprägt. Einzellige Bakterien sind unseren Körperzellen dahingehend einen Schritt voraus, dass sie es schaffen, sich vor der Toxizität zu schützen. Wie ihnen das gelingt, haben Forscher der Brandeis Universität untersucht.

eines Konzentrationsgefälles, während Fluorid-/Wasserstoff-Antiporter aktiv Fluorid aus der Zelle „aufwärts“ aus ihr hinauspumpen.

Wie die Gruppe um Miller herausfand, sammelt sich Fluorid in *E. coli*, wenn kein Fluc vorhanden und die Umgebung bzw. das Medium sauer ist. Fluorid kann dann als Fluorwasserstoffsäure leicht die Zellmembran durchdringen. In der Zelle wird die Flusssäure wegen der geringeren Acidität neutra-



Bereits 2013 entdeckte die Arbeitsgruppe um Christopher Miller,¹ dass es in diesen Einzellern bestimmte Kanäle gibt, die die Fluoridmenge in den Zellen regeln. Diese sogenannten Fluc-Ionenkanäle (F-Kanäle) vermitteln eine „Abwärtsbewegung“ der Fluoride entlang

liert, sodass Fluoridionen zurückbleiben. Fluc stellt ein Fluchtmittel für die hochgeladenen Fluoridionen dar. Wie die Forscher ebenfalls berichten, wurde die Vermehrung der Bakterien durch die Aussetzung großer Mengen von Fluorid eingestellt. So könnte ein gezieltes Stilllegen der Fluc-Kanäle mit Antibiotika eine effektive Möglichkeit darstellen, ein Bakterienwachstum zu verlangsamen. [DTI](#)

Quelle: ZWP online (kar)



Der «Local» Hero

Rudocain® und Rudocain® forte Das Lokalanästhetikum – Swiss made



Die potenten Lokalanästhetika mit dem bewährten Wirkstoff Articain zu attraktiven Preisen. Hergestellt in der Schweiz.

Rudocain® / Rudocain® forte, Injektionslösung: Z: Articaini hydrochloridum (40 mg/ml), Adrenalinum (5 µg/ml bzw. 10 µg/ml) ut Adrenalinum hydrochloridum. I: Infiltrations- und Leitungsanästhesie in der Zahnheilkunde. D: Zangenextraktion von Oberkieferzähnen: vestibuläres Depot von 1,7 ml pro Zahn, gegebenenfalls Nachinjektion von 1–1,7 ml. Schnitt oder Naht am Gaumen: palatinales Depot von ca. 0,1 ml pro Einstich. Zangenextraktionen von Unterkiefer-Prämolaren: Terminalanästhesie von 1,7 ml pro Zahn, gegebenenfalls vestibuläre Nachinjektion von 1–1,7 ml. Empfohlene Maximaldosis Erwachsene: 7 mg Articain pro kg KG im Verlauf einer Behandlung. Bei Kindern von 4–12 Jahren soll die Dosis 5 mg/kg KG nicht überschritten werden. KI: Überempfindlichkeit gegenüber Wirk- und Hilfsstoffen, Lokalanästhetika vom Typ Säureamid und sulfithaltige Präparate; intravenöse Anwendung; Kinder unter 4 Jahren; schwere Störungen des Reizungs- oder Reizleitungssystems am Herzen; schwere Hypo- oder Hypertonie; paroxysmale Tachykardie; hochfrequente absolute Arrhythmie; Kammerengwinkelglaukom; dekompensierte Herzinsuffizienz; Hyperthyreose; Phäochromozytom; dekompensierte diabetische Stoffwechsellaage; Anästhesien im Endstrombereich; Patienten mit Asthma. VM: Sulfit-Überempfindlichkeit; Asthmatiker; Gabe von hohen Dosen; Cholinesterasemangel; schwere Nieren- oder Leberfunktionsstörung; Angina pectoris; Arteriosklerose; erhebliche Störungen der Blutgerinnung. IA: Trizyclische Antidepressiva; MAO-Hemmer; nicht-kardioselektive-Blocker; orale Antidiabetika; Halothan; Hemmstoffe der Blutgerinnung. UAW: Dosisabhängige zentralnervöse und / oder kardiovaskuläre Erscheinungen, Unverträglichkeitsreaktionen. Swissmedic: B. Vertrieb: Streuli Pharma AG, 8730 Uznach. Ausführliche Angaben entnehmen Sie bitte www.swissmedicinfo.ch.

4012_06_2014_d