

# Piezoelektrischer Ultraschall in der Oralchirurgie

| Dr. Marcel A. Wainwright

In der Oralchirurgie muss es immer weiter nach vorne gehen. Das Stichwort lautet hierzu: minimalinvasiv. Und das ist mit rotierenden Instrumenten nicht zu machen. Die Zukunft heißt daher: piezoelektrischer Ultraschall. Denn mithilfe der Piezochirurgie kann man grundsätzlich schonender, einfacher und vor allem präziser arbeiten. Gleichzeitig hat der Behandler auch mehr Möglichkeiten als mit rotierenden Instrumenten. So gibt es für die unterschiedlichsten Indikationen ganz bestimmte Instrumentensätze. Wer viele Wurzelspitzenresektionen macht, braucht nur ein spezielles Kit. Und wer hauptsächlich Knochenblöcke transplantieren will, der hat sicherlich kein Paro-Pack in der Praxis stehen, sondern ein Bone Surgery-Kit.

**P**iezoelektrischer Ultraschall kann jedem Zahnarzt die Arbeit erleichtern – ob zum Scaling, für endodontische oder PAR-Behandlungen und für mich vor allem in der (präimplantologischen) Oralchirurgie. Zunächst kommt es auf die Knochenstruktur an. Habe ich einen starken oder weichen Knochen vor mir? Ist die Knochendichte hoch oder gering? Und in welchem Gewebe arbeite ich? Das Piezotome der Firma Satelec (Acteon Group) verfügt für die unterschiedlichsten Indi-

kationen über eine modulierte und eine konstante Frequenzamplitude, zwischen beiden kann ich bequem hin- und herschalten. Wenn ich eine Präparation für ein Implantat mache, benötige ich zum Beispiel eine andere Intensität als wenn ich eine hauchdünne Knochenlamelle über einer empfindlichen Struktur präpariere.

## Zwei Modi für alle Indikationen

Das ist wie beim Autofahren: Gas rauf, Gas runter ... Die Wahl zwischen Piezo-

tome- und Newtron-Modus ist ein enormer Vorteil, denn wenn ich nur in einem einzigen Modus arbeiten könnte, würde ich in einigen Fällen wahrscheinlich sogar mehr Schaden anrichten als beheben. So wird das Gewebe grundsätzlich mehr geschont; und letztlich ist es auch ein viel präziseres und effektiveres Arbeiten.

Ob Einsteiger oder Profi: Der piezoelektrische Ultraschallgenerator ist für jeden interessant. Für den Anfänger, wenn es darum geht, einfache chirurgische Tech-

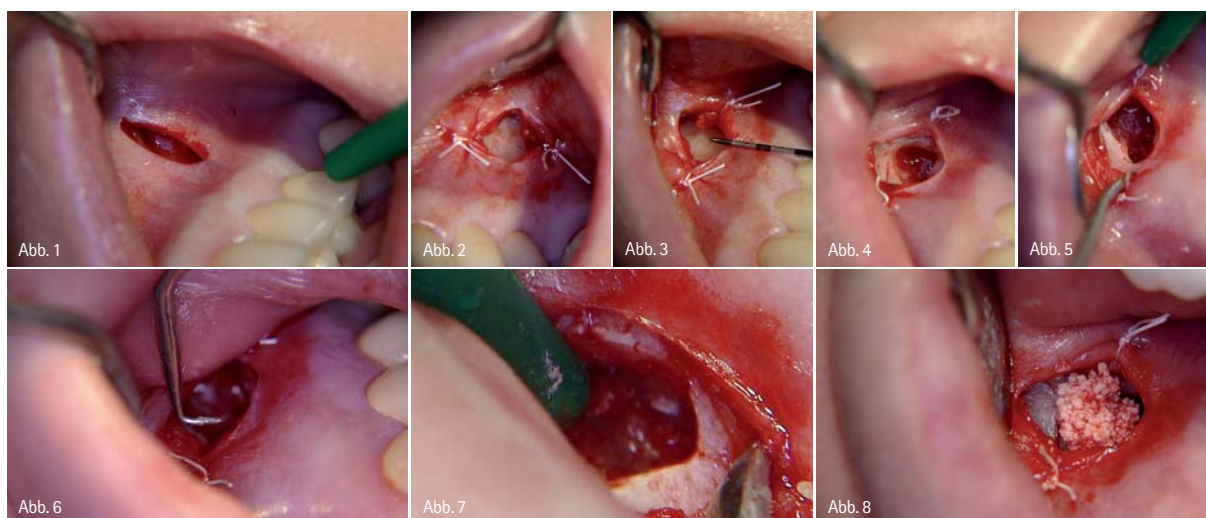


Abb. 1: Um eine Narbenbildung in der beweglichen Mukosa zu verhindern, wurde anstelle eines bogenförmigen Partsch- oder Pichler-Schnitts eine vertikale Inzision vorgenommen. – Abb. 2: Darstellung der lateralen Knochenwand. – Abb. 3: Längenbestimmung bis zum Apex. – Abb. 4: Eröffnete Kavität zur Wurzelspitze. – Abb. 5: Ausräumen des apikalen Granuloms an der Wurzelspitze. – Abb. 6: Die diamantierte Retro-Spitze S12-90ND zur Wurzelfüllung und -aufbereitung in situ. – Abb. 7: Am weißen Fleck lässt sich die bereits erfolgte retrograde Wurzelfüllung mit Super EBA (Bosworth) erkennen. – Abb. 8: Auffüllen des Defektbereichs mit Cerasorb M (curasan).



dental  
bauer

bds

bruns +  
klein

horn  
dental

profimed

ratio  
dental

techno  
dent

ad. & hch.  
wagner

www.  
dentalbauer-  
gruppe.de

# Cerec- und Laser- technologie

## Wir haben das Know-how, die Erfahrung und die Spezialisten!

Die dental bauer-gruppe bietet Ihnen nicht nur umfassende Beratung zu Technologien und Produkten, sondern demonstriert Ihnen Software und Musterrestauration durch unsere dafür besonders ausgebildeten Spezialisten. Wir sind für Sie da. Testen Sie uns!

- Beratung produktneutral und ganz auf die Bedürfnisse Ihrer Praxis ausgerichtet
- Amortisationsdarstellung am Beispiel Ihrer Praxis
- Beratung zur Umsetzung und Integration in Ihrer Praxis
- Gefahrlose Investition in modernste Technologie

### Vereinbaren Sie einen Termin mit uns.

Die ersten zwanzig Interessenten, die einen Termin mit einem unserer Spezialisten vereinbaren, erhalten einen Laserpointer.



**dental bauer GmbH & Co KG**  
Ernst-Simon-Straße 12  
D-72072 Tübingen  
Tel. +49/(0)800/6644-718  
e-mail [info@dentalbauer.de](mailto:info@dentalbauer.de)

**Fax +49/(0)800/6644719**

**Ja**, ich möchte mich zum Thema Cerec- und Lasertechnologie beraten lassen. Bitte setzen Sie sich mit mir in Verbindung.

Praxis / Labor

Ansprechpartner

Straße, Nr.

PLZ, Ort

Telefon

e-mail

Datum, Unterschrift

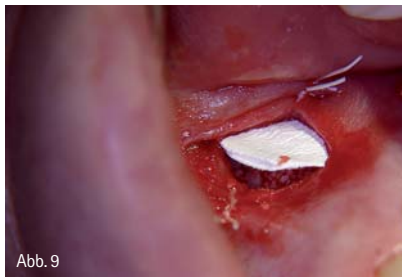

Abb. 9

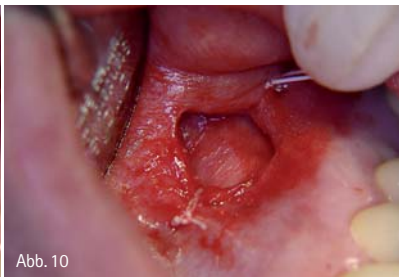

Abb. 10

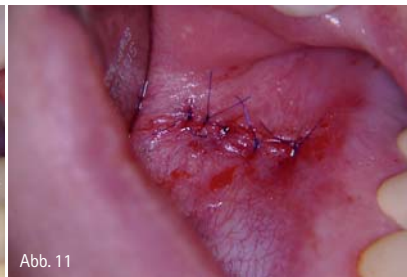

Abb. 11

Abb. 9: Nach der Modellation des Knochenersatzmaterials wird eine resorbierbare Membran eingebracht. – Abb. 10: Die benetzte Membran zeigt eine gute Anlagerung vom Untergrund. – Abb. 11: Mikrochirurgischer Nahtverschluss.

niken anzuwenden bzw. zu lernen und dabei gleichzeitig das positive Feedback aufgrund der selektiven Schnittführung zu haben. Die Formel „Hartgewebe wird geschnitten, Weichgewebe nicht“ ist dann für den Laien so etwas wie ein Sicherungspuffer oder ein zahnmedizinischer Airbag. Für den erfahrenen Oralchirurgen kommt es vor allem darauf an, dass der Eingriff schnell geht, gleichzeitig soll er aber auch schonend sein. Und wenn er beides mit einem Gerät erreichen kann – also Geschwindigkeit und minimalinvasives Treatment –, dann lohnt sich die Investition auch für den routinierten Chirurgen bzw. Implantologen.

### Präzise Schnittführung für maximale Sicherheit

Wie effektiv und minimalinvasiv der piezoelektrische Ultraschallgenerator Piezotome arbeitet, zeigen zwei Patientenfälle aus unserer Düsseldorfer Ge-

meinschaftspraxis. Der erste Fall beschreibt eine vollständige Wurzelkanalaufbereitung im Seitenzahnbereich mit Entfernung von Granulationsgewebe an der Wurzelspitze (Abb. 1 bis 11) bei einer 56-jährigen Patientin. Der gesamte chirurgische Eingriff hat ca. eine halbe Stunde gedauert. Auch wenn diese Wurzelspitzenresektion mit dem Piezotome etwas (zeit-)aufwendiger war, so lief sie doch wesentlich schonender und vor allem angenehmer für die Patientin ab. Der zweite Patientenfall (Abb. 12 bis 17) zeigt die operative Entfernung einer zusätzlichen Zahnanlage (Mesiodens) zwischen dem Zahn 33 und 34 mithilfe der Piezochirurgie. Ausschlaggebend für die gewählte Methode waren zwei Gründe: Zum einen sollte die Nachbarwurzel auf keinen Fall geschädigt werden, und zum anderen war durch die relative Nähe zum Nervus mentalis die präzise Schnittführung mit der modulierten Frequenzamplitude ganz besonders angezeigt.

## autor.



### Dr. med. dent. Marcel A. Wainwright

Dentalspecialists  
Kaiserswerther Markt 25–27  
40489 Düsseldorf  
www.dentalspecialists.de

## kontakt.

### Acteon Germany GmbH

Industriestraße 9  
40822 Mettmann  
Tel.: 0 21 04/95 65 21  
Fax: 0 21 04/95 65 11  
www.de.acteongroup.com

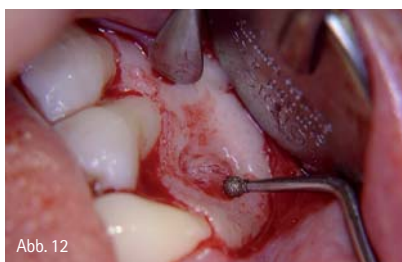

Abb. 12

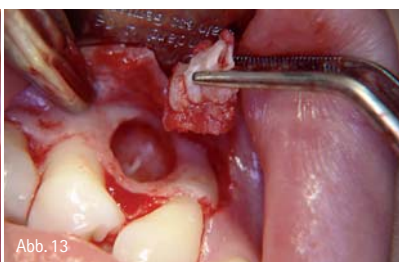


Abb. 13

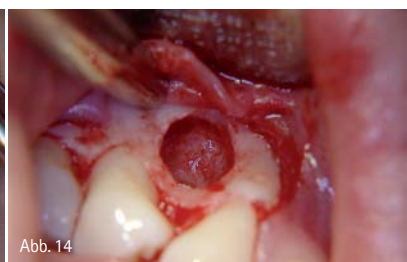

Abb. 14

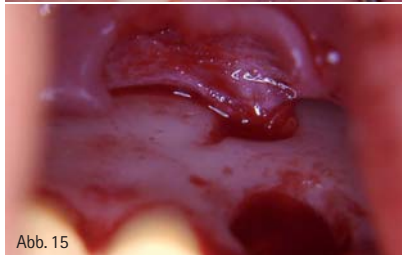

Abb. 15

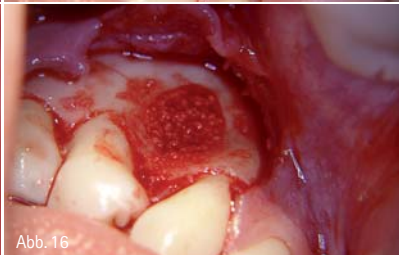

Abb. 16

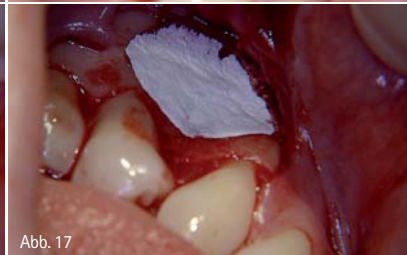


Abb. 17

Abb. 12: Die Zugangskavität mit der diamantierten Kugel SL2. – Abb. 13: Entfernen der überzähligen Zahnanlage zwischen Zahn 33 und 34. – Abb. 14: Blick auf die relativ großräumige Kavität nach der Mesiodensentnahme. – Abb. 15: Das Bild zeigt die direkte Nähe zum Nervenkanal des Nervus mentalis. – Abb. 16: Auffüllen des Defekts mit Knochenersatzmaterial. – Abb. 17: Abdecken mit einer resorbierbaren Membran zur besseren Anlage des Weichgewebes an den Knochen und zum Schutz vor einer postoperativen Hämatombildung.

# RESORBA® DENTAL

## RESODONT®

Resorbierbare Kollagenmembran zur gesteuerten Geweberegeneration (GBR, GTR)

## GENTA-COLL *resorb*® MKG

Kollagenschwamm/-kegel mit Antibiotikumschutz für die kieferchirurgische Anwendung

## PARASORB® Dentalkegel

Kollagenkegel zur Verminderung der Kieferkamatrophie (socket preservation)

## PARASORB®

Sterile Wundauflage/-einlage aus Kollagen für die kieferchirurgische Anwendung, lokales Hämostyptikum

## PARASORB® HD

Sterile Wundauflage/-einlage aus höher konzentriertem Kollagen für die kieferchirurgische Anwendung, lokales Hämostyptikum

## RESORBA® Chirurgisches Nahtmaterial

Resorbierbares und nicht resorbierbares Nahtmaterial für die Oralchirurgie

Resorba Wundversorgung GmbH + Co. KG  
Am Flachmoor 16  
D-90475 Nürnberg / Germany

Tel.: +49 (0) 91 28 - 91 15 - 0  
Fax : +49 (0) 91 28 - 91 15 - 91  
E-Mail: [infomail@resorba.com](mailto:infomail@resorba.com)  
[www.resorba.com](http://www.resorba.com)

CE 1275

 **RESORBA®**  
REPARIEREN UND REGENERIEREN