Augmentationen gewinnen im Rahmen der Implantattherapie immer mehr an Bedeutung. Diese sogenannte „Guided-Bone-Regeneration" ermöglicht die aus prothetischer Sicht optimale Implantatposition. Knochen- und davon abhängige Weichgewebsdefekte lassen sich dadurch vollständig kompensieren. Eine Ergebnisverbesserung der Augmentation wird durch die Verwendung von autologem Knochenmaterial erreicht.

Abb. 1: Ausgangssituation mit vestibulärem Knochendefekt Regio 12.

Knochengewinnung

einfach und effizient

Autor: Dr. Georg Bayer

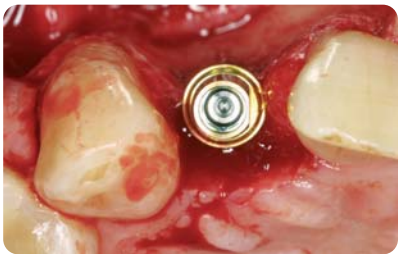

Abb. 2: Gut erkennbarer vestibulärer Knochendefekt nach Implantation.

Eine Voraussetzung für osteokonduktives versus osteoinduktives Aufbaumaterial ist der Einsatz geeigneter Materialien, die eine knöcherne Regeneration ermöglichen. Alle hierfür angebotenen Augmentationspartikel sind xenogen (tierischen Ursprungs) bzw. allogen (rein chemisch) und haben aufgrund ihrer Struktur und Zusammensetzung lediglich osteokonduktive Eigenschaften. Osteoinduktiv und somit ein biologisches Initial für Knochenbildung ist, von experimentellen Stoffen wie Bone morphogenic proteins abgesehen, bislang nur autologer Knochen. Er ist in der Lage, fehlenden Knochen binnen kurzer Zeit biologisch vollwertig neu entstehen zu lassen, sowohl als alleiniges Augmentationsmaterial wie auch im Gemisch mit Xeno- oder Allografts. Problematisch bei der Gewinnung von Eigenknochen ist die Notwendigkeit des Sekundäreingriffs, insbesondere wenn dieser Eingriff im Bereich der Spina iliaca oder des Tibiakopfes erfolgen soll. Die Morbidität und somit die Akzeptanz beim Patienten erfordert eine strenge Indikation und sollte nur bei umfangreichen Knochendefekten in Form von Knochenblöcken zum Einsatz kommen. Für Kammaufbauten oder Sinusbodenelevation benötigt man weitaus geringere Knochenmengen, hierfür sind Spenderregionen im Kieferbereich ideal (Ramus-Aszendenz der UK-Retromolarregion, OK-Tubermaxillare- oder Kinnregion u.a.).

Umständliche Knochenentnahme aufgrund unzureichender Werkzeuge

Bislang wurden hierfür Knochenblöcke mit Säge oder Lindemannfräse entnommen, die umständlich in Knochenmühlen oder -quetschen zerkleinert werden mussten. Ebenfalls verwendete Knochenschaber haben den Nachteil, dass relativ große Schnitte zur Freilegung der Spenderknochenfläche notwendig sind, um ein Entlangführen des Kratzinstruments zu ermöglichen. Zudem dauert es lange, bis die Spongiosaschicht erreicht wird, deren Knochenzusammensetzung die höchste osteogenetische Potenz hat. Auch der Preis dieser Einwegartikel ist nicht unerheblich. Der größte Nachteil der Block-Grafttechnik ist ein Mahlverlust von ca. 30% sowie der instrumentelle Aufwand an Kosten und Zeit für diese Mühlen. Herkömmliche Trepanfräsen haben den Nachteil, dass die gewonnenen Knochenzylinder in der Regel ebenfalls zerkleinert werden müssen und auf sie die vorgenannten Nachteile ebenfalls zutreffen.

K-System für einfache Knochenentnahme

Eine neuartige Trepan-Hohlfräse mit dem Namen „K-System" von der Firma Dentak schafft

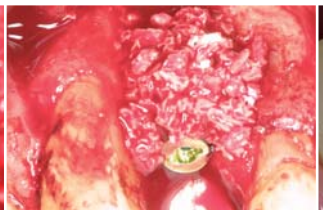

Abb. 3: Knochenentnahme Retromolar UK mit K-System Trepanfräse 5,2 mm. – **Abb. 4:** Bei Entnahme gewonnenes Knochenmaterial. – **Abb. 5:** Knochenaufbau mit Eigenknochen und Knochenersatzmaterial. – **Abb. 6:** Fertige Implantation.



Abb. 7a–7d (jeweils v.l.n.r.): Vier einfache Schritte zur Knochengewinnung.

hier Abhilfe. Im Inneren der Trepanfräse befindet sich ein umlaufendes Mahlwerk, das die entnommenen Knochenstücke sofort zerkleinert. Die Tiefenmarkierung ermöglicht die exakte Festlegung der Eindringtiefe der Fräse in den Knochen, sodass das anatomisch sensible Areal in Nähe des Mandibularkanals nicht berührt wird. Erhältlich sind verschiedene Durchmesser, die je nach Breite und Zugang der Spenderregion eingesetzt werden. Der gewonnene Knochen wird mit einem Stößel einfach aus der Fräse entfernt und in das aufnehmende Knochenlager injiziert. Wir haben diese Trepanfräse seit einem Jahr als Standardinstrument im Einsatz und favorisieren die Knochenentnahme im Bereich der UK-Retromolarregion bzw. -Ramus-Aszendenz. Hierfür wählen wir eine laterale Schnittführung, belassen die Attached Gingiva des endständigen Molaren und stellen durch Mukoperiostspreizung den Knochen der Linea oliqua dar. Mit 3000 U/Min. entnehmen wir den Knochen, wobei wir immer auch in die Spongiosa vordringen. Zeitgleich werden mit einem separaten „Bone Collector" mittels Sieb anfallende Späne gesammelt.

Autologes Blut zur Aufbewahrung der Eigenknochenpartikel

Zur Aufbewahrung der Eigenknochenpartikel wird autologes Blut – bevorzugt aus der Knochenwunde – verwendet. Dies verhindert die Auswaschung der biologisch wertvollen bone morphogenetic-Faktoren und hat überdies den Vorteil, dass dieses Spongiosadefektblut eine hohe Information für den Körper darstellt, Knochenheilung zu initiieren. Je nach zu regenerierender Defektgröße kann hier quasi beliebig Knochen entnommen werden. Postoperativ geben wir in die Entnahmestelle humane Knochenmatrix oder Gelatineschwamm, um eine rasche Defektauffüllung zu erreichen.
Der gewonnene Eigenknochen wird mit xenogenem bzw. allogenem Knochenaufbaumaterial gemischt, durch das Koagulieren des Defektbluts entsteht eine gelartige Konsistenz, mit der sehr gut modelliert werden kann.

Zusammenfassung

Der Einsatz der Trepanfräse „K-System" bietet:

- ¿ Einfache Entnahme von Eigenknochen, geringer chirurgischer Aufwand, geringe Morbidität.
- ¡ Zeitgewinn, keine eigene Assistenz zur Bedienung einer Knochenmühle, Reinigung etc.
- ¬ Kosteneffizienz, kein Einwegartikel, sehr gute Schneidleistung.

kontakt

American Dental Systems GmbH
Johann-Sebastian-Bach-Straße 42
85591 Vaterstetten
Tel.: 0 81 06/3 00-3 00
Fax: 0 81 06/3 00-3 10
E-Mail: info@ADSystems.de
www.ADSystems.de

ANZEIGE

DGZI – Erfahrung und Kompetenz für Ihre Praxis

10. EXPERTEN SYMPOSIUM

„Innovationen Implantologie"

FRÜHJAHRSTAGUNG DER DGZI 2009

„Neue Materialien, neue Techniken! Wo liegt die Praxisrelevanz?"

08./09. Mai 2009 in Bonn
Maritim Hotel Bonn

Bitte senden Sie mir das Programm zum 10. Expertensymposium/Frühjahrstagung der DGZI am 08./09. Mai 2009 in Bonn zu.

Faxantwort
03 41/4 84 74–2 90

PRAXISSTEMPEL

ZWP spezial 11/08