

Durch die stetig wachsende Anwendung der Implantologie in der modernen Zahnmedizin sind die Möglichkeiten des Knochenaufbaus (Augmentation) in der Mund-, Kiefer- und Gesichtschirurgie ein wichtiges Thema geworden. Ist nicht genügend Knochensubstanz (horizontal und vertikal) vorhanden, damit ein enossales Implantat gesetzt werden kann, muss der Knochen so aufgebaut werden, dass er die Kriterien für eine prognostisch günstige Implantation erfüllt.

# Möglichkeiten und Grenzen des Knochenaufbaus

Autoren: Univ.-Prof. Dr. Rolf Ewers, Susanne Gintenreiter, Else Spassova-Tzekova, Doris Moser

In der präprothetischen Chirurgie steht Augmentation für die Wiederherstellung von verlorener Knochensubstanz und Verbesserung des Knochenlagers. Ein idealer Aufbau fehlender Knochensubstanz gewährleistet, dass nicht nur das verlorene Volumen wieder aufgefüllt, sondern auch die, mit dem Knochenverlust, verlorene Stützfunktion wiederhergestellt wird. Hierbei sollte es sich um eine Regeneration und nicht um eine Reparatur handeln, die die Rekonstruktion von Substanz, Form und Funktion ermöglicht. Der Knochen ist ein sehr dynamisches System, das seine Struktur durch die Balance verschiedener Einflüsse behält, welches man „Remodelling“ nennt.<sup>1</sup> Einerseits resorbieren die Osteoklasten den alten Knochen, während die Osteoblasten die neue Knochenmatrix bilden.<sup>2</sup> Bei einem idealen Knochenaufbau sollten Resorptionen (Abbau-) und Knochenneubildungs-


prozesse mit ähnlicher Geschwindigkeit ablaufen, sodass es zu keinem Augmentationsvolumenverlust kommt.

## Augmentationsmethoden

Die einzelnen Knochen aufbauenden Methoden können nach der Art der Vaskularisation in fünf Klassen unterteilt werden:<sup>3</sup>

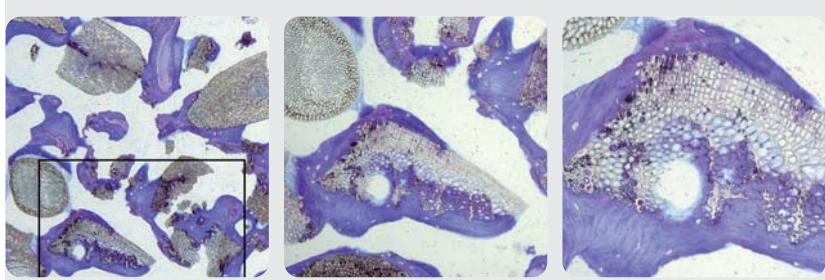
- I vaskularisierter Knochen entweder gefäßgestielt (pedicled) oder mikroreanastomosiert
- II distrahiertes Knochen (vaskularisiert)
- III gefäßgestielter Knochen mit zwischenlagertem Transplantatmaterial „Inlay“ (nicht vaskularisiert)
- IVa autogener aufgelagerter Knochen „Onlay“ (nicht vaskularisiert)
- IVb aufgelagerte Fremdmaterialien „Allograft“ (nicht vaskularisiert)

Ist es möglich, Knochen mit seinen zu- und abführenden Gefäßen oder einen durch Mikroanastomosen revaskularisierten Knochen zu transplantieren (Klasse I), beobachtet man nahezu keine Resorption, da eine kontinuierliche Durchblutung gewährleistet ist. Während der sogenannten Kallusdistraction (Klasse II) ist der kontinuierlich gedehnte Kallus, der dann zur Osteoneogenese führt, immer durchblutet. Es entsteht eine fast komplette Knochenregeneration in genau dem Ausmaß, wie der Kallus gedehnt wurde. Man beobachtet deshalb auch bei diesem neu gebildeten Knochen nur eine geringe Resorption, vorausgesetzt es findet eine genügend lange Stabilisierungsphase statt, in der der Knochen nicht wieder komprimiert wird. Unter Inlay (Klasse III) versteht man eine Sandwich-Technik, bei der ein Knochen so osteotomiert wird, dass ein Teil des periostgestielten Knochens so bewegt und stabilisiert wird, damit die Möglichkeit gegeben ist, Transplantatmaterial dazwischen zu lagern. In diesem Fall beobachtet man wesentlich weniger Resorption als bei aufgelagerten (Onlay) Knochen-Transplantaten (Klasse IVa), bei denen ein Volumenverlust bis zu 50 % auftreten kann.<sup>4,5</sup> Als Klasse IVb bezeichnet man die Auflage von Fremdmaterialien (Allografts). Je nach Spezifik und Größe des Defektes erfolgt die Auswahl der augmentativen Technik. Dabei kann die horizontale, vertikale und transversale Dimension des Knochens verändert werden. Kleine räumlich begrenzte Defekte



**Abb. 1:** Rasterelektronenmikroskopische Aufnahmen von gebrochenen phylogenen Hydroxylapatitgranulae. a) Querschnitt eines Granulums (95-fache Vergrößerung), b) Längsschnitt (330-fache Vergrößerung), c) Querschnitt: 1.800-fache Vergrößerung. Man erkennt laterale und apikale Perforationen in den Wänden, die die interkonnektierende Porosität dieses Materials gewährleisten.

(z. B. Extraktionsalveolen, kleine Zysten oder Parodontaltaschen) können mittels gesteuerter Geweberegeneration (guided bone regeneration – GBR) wieder aufgebaut werden. Solange noch genügend seitliche Wände vorhanden sind, kann mithilfe einer Folie/Membran und Auffüllung des Defektes mit einem Knochenaufbaumaterial das gewünschte Ziel (z. B. die Alveolarkammerhaltung) erreicht werden. Größere Defekte beziehungsweise ausgeprägte Knochenatrophien im Ober- und Unterkiefer werden je nach Knochenangebot und Knochenqualität durch verschiedene Verfahren behandelt (Knochenspaltung, Pedicled Sandwich Plasty [PSP], Hufeisen Le Fort I Osteotomie, Sinuslift), wobei Knochentransplantate, Kollektorknochen (bone chips) und Allografts kombiniert werden können. Dadurch lassen sich selbst bei zahnlosem Ober- bzw. Unterkiefer funktionell und optisch zufriedenstellende Ergebnisse erzielen. Die Methode der Knochendehnung (Graduelle Distraktions Osteoneogenese – GDO) hat in den letzten Jahren auch eine sehr große Verbrei-



**Abb. 2:** a) Hartgewebeschliff nach 7-monatiger Einheilzeit in 2-facher Vergrößerung; b) und c) Ausschnitte aus a) 4-fache- bzw. 20-fache Vergrößerung. Die meisten Biomaterialpartikel sind von neu gebildetem Knochen in verschiedenen Reifestadien umgeben. Auch das Innere vieler Poren ist mit neu gebildetem Knochen gefüllt. Der Abbau des phylogenen Hydroxylapatitmaterials erfolgt entweder enzymatisch oder durch Osteoklastenaktivität.

tung gefunden.<sup>6</sup> Im Kieferbereich wird zwischen einer vertikalen und einer horizontalen Distraktions-Osteoneogenese unterschieden. Als Nachteil dieser Methode muss man die Perforation des Distraktors durch die Schleimhaut nennen, verbunden mit dem Diskomfort des Patienten, den Distraktor über Monate im Mund tragen zu müssen. Als weiterer Nachteil ist die mögliche Dislokation des zu transportierenden Knochensegmentes und die recht große Rezidivrate zu nennen.

### Augmentationsmaterialien

Augmentationsmaterialien lassen sich gemäß ihrer Herkunft in autogen, allogenen, xenogen und alloplastisch einteilen.

Autogene Knochentransplantate (aus patienteneigenem Knochen) werden heute noch immer als „Goldstandard“ bezeichnet, da sie lebende Osteoblasten und knocheninduktive Substanzen enthalten. Sie werden vor allem aus dem Becken oder dem Unterkiefer ent-

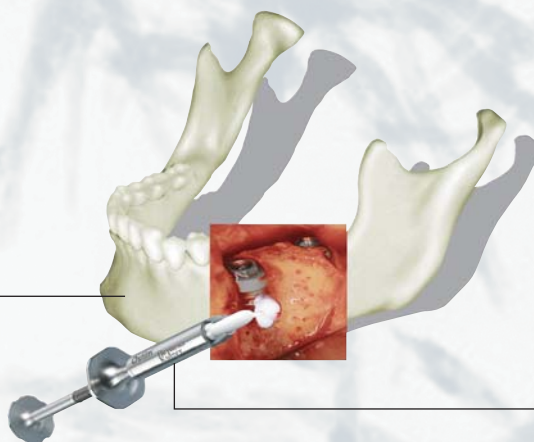
ANZEIGE

# Heraeus

## Ostim® Nanokristallines Knochenersatzmaterial

Sie suchen ein sicheres und synthetisches Knochenersatzmaterial, z. B. bei

**Wurzelspitzenresektion**  
**Zystektomie**  
**Alveolardefekt**  
**Parodontitis**  
**Augmentation**



Wir haben Ostim, das resorbierbare Knochenersatzmaterial.

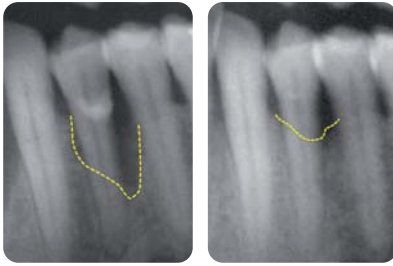**Ready to use**  
**Sicher, da biokompatibel**  
**Volumenstabil**

Ostim – die nanokristalline Struktur ermöglicht eine frühe Vaskularisierung und schnelle Knochenneubildung. Die Applikation von Ostim erfolgt direkt aus der Fertigspritze à 1 ml bzw. 2 ml oder aus der wirtschaftlichen Single Dosage à 0,2 ml.

**Aktuelle Studienergebnisse zu Ostim, z. B. bei Periimplantitis, können Sie über unsere Hotline anfordern:**

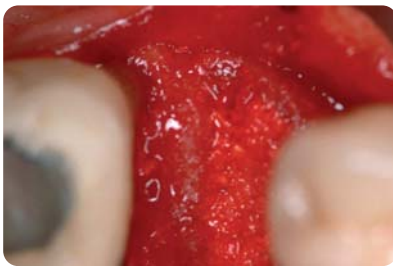
**Telefon 0800-43 72 33 68 (FreeCall)**





**Abb. 3a:** Parodontale Taschen vor der Auffüllung mit Algapore®. – **Abb. 3b:** Sechs Monate nach Auffüllung mit Algapore®.

nommen. Üblicherweise wird Spongiosa verwendet, da sie eine größere induktive Potenz als Kortikalis hat und schneller umgebaut, dafür aber auch schneller resorbiert wird.<sup>4</sup> Die Nachteile von autogenen Transplantaten sind, dass das Transplantatmaterial in einem



**Abb. 4:** Intraoperative Situation zwei Wochen nach Zahnextraktion und nach Alveolenauffüllung mit Algapore®.

zusätzlichen Operationsvorgang gewonnen werden muss und das verfügbare Knochenangebot begrenzt ist. Darüber hinaus beobachtet man oft eine ausgeprägte Resorption des transplantierten Knochens, wodurch es zu einem unerwünschten Volumenverlust kommt. Allogene Transplantate sind entweder tiefgefrorene ( $\geq -80^\circ$ ) oder gefriergetrocknete Knochen vom Menschen (andere Individuen), sogenannte Bankknochen. Hier besteht die Gefahr der Übertragung von Infektionskrankheiten. Aufgrund der sehr guten Transplantateigenschaften haben allogene Transplantate bei lebensnotwendigen Operationen trotz der Übertragungsgefahr von Infektionskrankheiten eine weite Verbreitung gefunden.

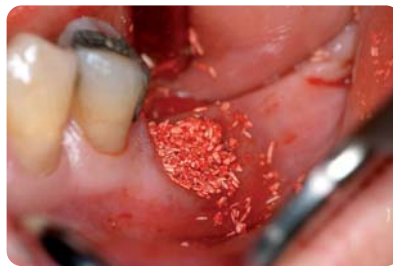Xenogene Transplantate entstammen einer anderen Spezies, sind also artfremder Herkunft, wie z. B. Knochen vom Rind. Hierdurch besteht immer die Gefahr einer Infektionsübertragung.

Alloplastische Knochenersatzmaterialien (Allografts) werden künstlich hergestellt und nach ihrer Herkunft in biologische und syn-

thetische Materialien eingeteilt. Durch die künstliche Herstellung besteht bei diesen Materialien nicht die Gefahr der Infektübertragung. Zu ihren großen Vorteilen zählen ihre Gewebeerträglichkeit, Immunokompatibilität und Osteokundktivität (Knochenleitstruktur) sowie die Verfügbarkeit.

### Alloplastische Materialien

Der Knochenaufbau mit alloplastischen Materialien ist heute internationaler klinischer Standard. Am häufigsten zum Einsatz kommen Kalziumphosphat-Biokeramiken in Form von Hydroxylapatit und Trikalziumphosphat. Diese Materialien füllen den Defekt auf, bieten dem sich neu bildenden Knochen eine Leitstruktur und werden danach mehr oder



**Abb. 5:** Nach Extraktion und Auffüllen mit Algapore®.

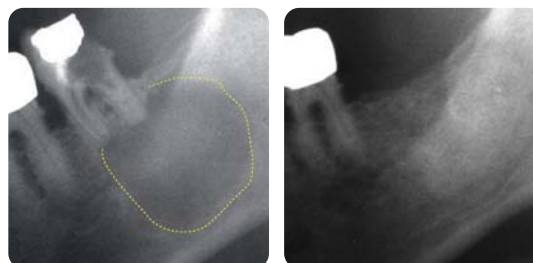
weniger vollständig in eigenen Knochen umgewandelt. Die Resorption eines Knochenaufbaumaterials ist etwa im Hinblick auf die sogenannte Osseointegration von Implantaten besonders wichtig. Wird das augmentierte Material nicht resorbiert, bleibt es fortwährend als Fremdkörper erhalten und an den Kontaktstellen mit dem Implantat entsteht kein neuer Knochen, um das Implantat zu osseointegrieren.<sup>7</sup> Das kann in Folge zu einer höheren Implantatverlustrate führen.

Seit einigen Jahren gibt es Versuche, mittels Tissue Engineering „Ersatzgewebe“ aus einem biokompatiblen Träger in Verbindung mit gezüchteten patienteneigenen Periostzellen

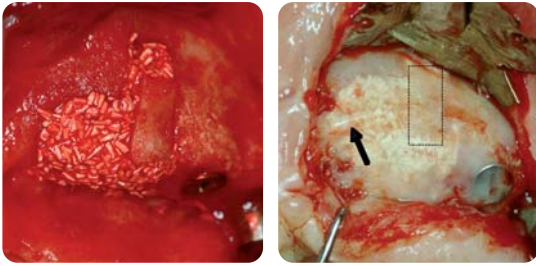
im Labor herzustellen und zur Defektfüllung einzusetzen. Doch bisher bietet ein derartig aufwendig hergestelltes, kostenintensives Zell/Matrix-Produkt nur die Möglichkeit, kleine Defekte zu behandeln und hat im Vergleich zu anderen Knochenaufbaumaterialien keine definitiven Vorteile. Ein Produkt aus einem Kollagenträger und gentechnisch hergestelltem rh-BMP-2 zeigt zwar osteoinduktive Eigenschaften, dafür aber weist dieses Komposit keine mechanische Stabilität auf. In Studien hat sich herausgestellt, dass es bei einem Knochenaufbau mit diesem knocheninduktiven Material nicht möglich ist, Implantate früher zu setzen als bei einer Augmentation mit „nur“ osteokundktiven Materialien. Außerdem sind die Aus- und Nebenwirkungen der Protein-Dosierung noch zu ermitteln.

### Grenzen bei den Therapien

Der Knochenaufbau in der Mund-, Kiefer- und Gesichtschirurgie bietet heute eine Vielzahl an effektiven Therapielösungen, jedoch sind diese Möglichkeiten bei vorliegenden Krankheiten, einem unzureichenden Knochenlager oder bei sehr umfangreichen Defekten auch begrenzt. Ein grundsätzliches Problem der Knochenaugmentation ist die Vaskularisation. Nicht ausreichend gefäßversorgte Transplantate führen zum Absterben von Knochenzellen und in Folge zu einer beschleunigten Resorption, da nicht alle Gewebeteile mit lebenswichtigen Stoffen versorgt werden können. Limitierend beim Einsatz von Eigenknochen ist dessen begrenzte Verfügbarkeit und es besteht darüber hinaus auch die Gefahr eines zu raschen Abbaus, womit der Erfolg der Augmentation gefährdet werden kann. Größere Defekte können jedoch auch nicht ausschließlich mit alloplastischen Granulaten augmentiert werden, da diese keine ausreichende mechanische Stabilität aufweisen. Bei der Verwendung stabiler fester alloplastischer Formkörper (Blöcke) erfolgt meist nur ein geringer biologischer Abbau, das heißt,



**Abb. 6a:** Panoramaschichtaufnahme eines nicht erhaltungswürdigen Zahnes im linken Unterkiefer mit großer Zyste. – **Abb. 6b:** Panoramaschichtaufnahme nach 20 Monaten mit kompletter Verknöcherung des Defektes und Erhalt des Alveolarkammes.



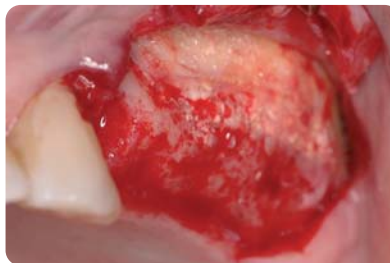**Abb. 7a:** Augmentation mit einem kleinen monokortikalen Transplantat aus dem Tuberknochen und Algipore®. – **Abb. 7b:** Aufgefüllter Defekt mit neu gebildetem Knochen und durchschimmerndem osseointegrierten, aber noch nicht komplett resorbierten Algipore® nach sechs Monaten. Der Hohlraum unter Titanfalte hat sich mit neu gebildetem Knochen aufgefüllt (s. Pfeil).

dass diese Implantate praktisch für immer als Fremdkörper im Organismus bleiben. Im Falle einer sekundären Infektion ist eine Therapie sehr aufwendig/schwer, was oftmals zu einer notwendigen Entfernung des Knochenersatzmaterials führt. Aus den heutigen Grenzen der Einsatzmöglichkeiten ergeben sich die Anforderungen an zukünftige, weiter optimierte Knochenaufbaumaterialien. Die Ziele sind: einerseits so früh wie möglich ein stabiles Implantatlager ohne Augmentationsvolumenverlust zu erhalten, andererseits große Defekte wie z. B. ganze Kieferteile mit resorbierbaren Formkörpern zu ersetzen.

### Resorbierbare Materialien

Es ist weitgehend anerkannt, dass die Resorption von Knochensubstituten hauptsächlich durch deren physiko-chemische und strukturell-morphologische Charakteristika bestimmt wird.<sup>9</sup> In diesem Zusammenhang spielt die Porosität, speziell die Porengröße und Porenverteilung in Kombination mit der Porengeometrie, eine bedeutende Rolle. Die meisten kommerziell erhältlichen Präparate auf Hydroxylapatit-Basis sind rein synthetisch oder tierischen Ursprungs. Diese Hydroxylapatit-Produkte entsprechen chemisch dem natürlichen Knochen, sind aber praktisch „nicht resorbierbar“. Im Gegensatz dazu hat sich das phykogene (aus Algen gewonnene) Hydroxylapatitgranulat (bekannt unter den Markennamen Algipore® bzw. SIC nature graft), das einzige Knochenaufbaumaterial pflanzlichen Ursprungs, als vollständig resorbierbar erwiesen. Als Rohmaterial werden bestimmte Rotalgenarten verwendet, die ein mineralisches interkonnektierend mikroporöses Stützgewebe besitzen. Diese besondere hoch entwickelte poröse Struktur der Alge bleibt im Endprodukterhalten, dient dem neu gebildeten Knochen als Leitschiene und unterstützt die Knochenregeneration (Abb. 1). Das phykogene (Algen) Hydroxylapatit-Pro-

dukt ist seit über zwanzig Jahren im klinischen Einsatz, und hat sich im Rahmen von zahlreichen klinischen Studien als ein exzellentes Augmentationsmaterial erwiesen.<sup>9–14</sup> Aus histologischen Studien geht hervor, dass das Apatit-Material einer hauptsächlich zellulär bedingten sukzessiven Ersatzresorption unterliegt, wobei das Produkt vollständig abgebaut und durch neu gebildeten Knochen ersetzt wird. Wenige Monate nach Augmentation werden die Apatitgranula in junges, neu gebildetes vaskularisiertes Knochengewebe inkorporiert. Die spezielle Porenstruktur ermöglicht das Einwandern von Knochenzellen in das Innere der Biomaterialpartikel, was zu einer Knochenneubildung im Inneren der Poren führt (Abb. 2).



**Abb. 8:** Komplett integriertes und zu neu gebildetem Knochen umgewandeltes Algipore®. Augmentat nach Entfernung einer nicht resorbierbaren e-PTFE Membran sechs Monate nach Sinuslift und Sinusaufbau.

Langfristige klinische Beobachtungen zeigen, dass die komplette Resorptionszeit des phykogenen Apatites etwa zwei bis fünf Jahre beträgt.<sup>11</sup> Die kontinuierliche Degradation des anorganischen Knochenaufbaumaterials und die parallel dazu ablaufende Osteoneogenese (Knochenneubildung) sichert damit die gewünschte Volumenkonstanz im Augmentationsbereich.<sup>15</sup> Derartig durchgehend poröse osteokonduktive Strukturen sind durch ihre Stabilität (Platzhalterfunktion) auch als Träger für knocheninduktive Substanzen sehr interessant, da die fehlende Stabilität der derzeit bekannten knocheninduktiven Marktpro-

dukte ein noch zu lösendes Problem darstellt.<sup>16</sup>

Retrospektive klinische Langzeitfallstudien über einen Beobachtungszeitraum von 12–14 Jahren ergaben bei aufgebauten Sinuslifts eine Implantat-Überlebensrate von 95,6 %<sup>10</sup> und nach Beckenkammtransplantationen (Horse-shoe-Le Fort I Osteotomie) mit Einsatz des phykogenen Apatits zur Stabilisierung des autologen Transplantats, eine Implantat-Überlebensrate von 91,1 %.<sup>17,18</sup>

### Indikationen

Die wichtigsten Indikationen für den phykogenen Hydroxylapatit in der Mund-, Kiefer- und Gesichtschirurgie umfassen: das Auffüllen von parodontalen Knochentaschen (Abb. 3), von Extraktionsalveolen („Socketfill“; Abb. 4 und 5), von zystischen Defekten (Abb. 6) sowie Knochendefekten (im Kiefer und Gesichtsschädel), Augmentation großer Kieferdefekte (Abb. 7a und 7b) und „Sinuslift“ (Anheben der Kieferhöhlenschleimhaut; Abb. 8). Das Knochenaufbaumaterial kann indikationsspezifisch entweder allein oder in Kombination mit autologem (Kollektor-)Knochen sowie platelet rich plasma (PRP) eingesetzt werden, um die Knochenneubildung zu fördern. Der augmentierte Bereich sollte immer je nach Notwendigkeit mit einer resorbierbaren bzw. nicht resorbierbaren Membran abgedeckt werden. ◀

Eine Literaturliste ist in der Redaktion unter [zwp-redaktion@oemus-media.de](mailto:zwp-redaktion@oemus-media.de) erhältlich.

## kontakt

Prof. DDr. Rolf Ewers  
Vorstand der Universitätsklinik  
für Mund-, Kiefer- und  
Gesichtschirurgie der  
Medizinuniversität Wien  
Währinger Gürtel 18–20  
1090 Wien, Österreich  
Tel.: +43-1/4 04 00-42 52  
E-Mail:  
[rolf.ewers@meduniwien.ac.at](mailto:rolf.ewers@meduniwien.ac.at)  
oder [rolf@cmf-vienna.com](mailto:rolf@cmf-vienna.com)