


Das primäre Ziel aller zahnärztlicher Bemühungen ist der lebenslange Erhalt der natürlichen Zähne in einem schmerzfreien, gesunden, funktionell und ästhetisch ansprechenden Zustand.^{1,2} Aber wie lange funktioniert dies und bis zu welchem Destruktionsgrad ist es noch sinnvoll, einen parodontal erkrankten Zahn zu erhalten? Wann ist es besser, ihn zu entfernen, vor allem unter Berücksichtigung einer eventuellen Versorgung mit Implantaten?



Parodontalbehandlung oder lieber Implantate?

Prof. Dr. Astrid Brauner

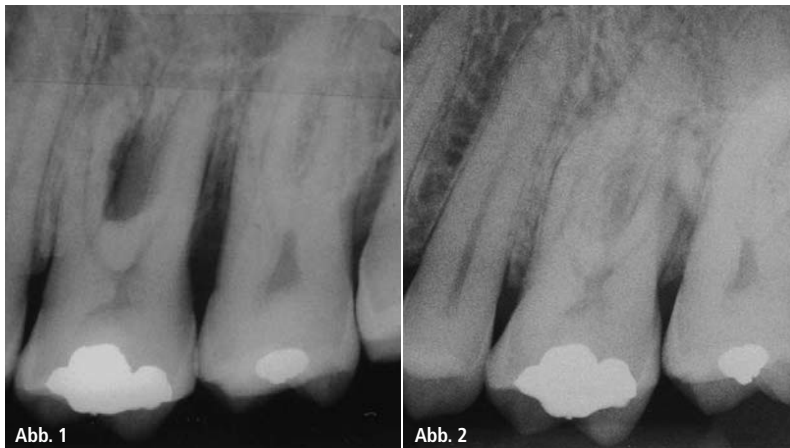

Abb. 1: Das Röntgenbild zeigt die präoperative Situation. Der Oberkiefermolar hat einen deutlichen Furkationsbefall. – **Abb. 2:** Das postoperative Röntgenbild zeigt den gleichen Zahn, sechs Monate später, nach geschlossenem Vorgehen. Klinisch wie röntgenologisch ist kein Furkationsbefall mehr feststellbar. Die Sondierungstiefen lagen zwischen 1 und 3 mm.

Das Problem besteht vor allem in Bezug auf das Knochenangebot. So kann bei einem guten Knochenangebot der Zahn erhalten werden. Ist ein Zahn parodontal jedoch nicht mehr erhaltungsfähig, fehlt auch der Knochen für eine Implantation, sodass diese entweder gar nicht oder nur nach aufwendigen augmentativen Maßnahmen möglich ist. Also werden häufig bereits Zähne mit einer leichten bis moderaten parodontalen Erkrankung/Destruktion entfernt, damit ausreichend Knochen für eine Implantatinsertion zur Verfügung steht. Damit wird vorausgesetzt,

dass ein parodontaler Knochenabbau schicksalhaft weiter voranschreiten wird.

Aber ist dies tatsächlich so? Zahlreiche Untersuchungen zeigen das Gegenteil. So ergab eine Untersuchung, die Eickholz unter dem Titel „Parodontal geschädigte Zähne! – Wie lange geht das gut?“ veröffentlichte, dass sich bei regelmäßigen und konsequenten unterstützenden Parodontitistherapien (UTP) über einen Zeitraum von zehn Jahren Überlebensraten von 87 bis 96 Prozent realisieren lassen, und dass weitere Attachmentverluste, Knochenabbau und

auch Zahnverlust seltene Ereignisse sind.³ Auch in anderen Untersuchungen⁴ konnten in Leitzeitstudien Überlebensraten von über 90 Prozent nachgewiesen werden, selbst bei der Behandlung von Zähnen mit fragwürdiger Prognose.⁵ Diese Ergebnisse decken sich auch mit denen – bislang unveröffentlichten – aus unserer Praxis und sind damit mit den Überlebensraten von Implantaten mehr als vergleichbar. Vielfach finden wir sogar bei nicht chirurgischen Therapien ein spontanes Regenerationspotenzial (Abb. 1 und 2).

Diese Ergebnisse beziehen sich natürlich nicht auf Risikopatienten mit Nikotinabusus, Stoffwechselerkrankungen und schlechter, ineffektiver Mundhygiene. Aber diese Patienten kämen auch nicht für eine Erfolg versprechende Implantatversorgung infrage. Außerdem besteht bei einer Implantatversorgung das Problem einer Periimplantitis, denn mit der Entfernung eines Zahnes ist die Prädisposition des jeweiligen Patienten für eine Parodontitis bzw. Periimplantitis nicht zwangsläufig beseitigt.

Entscheidungsfindung – Risikoeinschätzung

Wann also ist ein Zahn nicht mehr erhaltungswürdig und sollte besser

Individuelles Röntgen ist eine Frage der Einstellung.

NEU! KaVo OP300 Maxio mit Low Dose Technology™ (LDT)
und großer Volumenauswahl

LDT ■■■■
Low Dose Technology™
mit 5 Volumengrößen

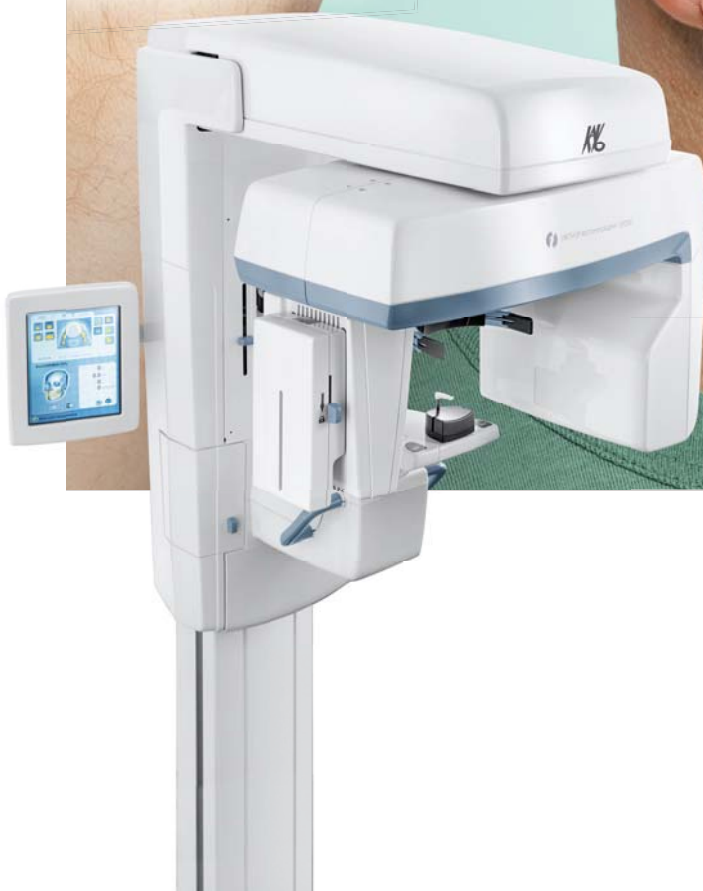

OP300 Maxio mit LDT

- Low Dose Technology™ (LDT) für optimierte Bildqualität bei sehr geringer Strahlendosis
- Maximale Flexibilität in der Anwendung dank 5 Volumengrößen (bis FOV 13 x Ø 15 cm)
- 4 individuelle Bildauflösungsoptionen (High-Res, Standard, Endo, Low Dose)
- Einfache, intuitive Bedienung dank neuer Touchpanel Benutzeroberfläche

Mehr Informationen unter www.kavo.de/op300

5 Jahre Garantie auf Strahler und Sensoren bei allen KaVo Röntengeräten (Panorama und 3D).



KaVo. Dental Excellence.



MEINE PRAXIS. MEINE BEHANDLUNG. MEIN ORTHOPHOS SL.



Der neue ORTHOPHOS SL bietet Lösungen für eine Vielzahl von Behandlungssituationen. Er besticht mit höchster Bildqualität, durchdachter Bedienbarkeit und Verlässlichkeit „Made in Germany“ und wächst dank modularem Aufbau mit Ihnen und Ihren Anforderungen mit. Zusammen mit der Röntgensoftware SIDEXIS 4 bietet der ORTHOPHOS SL die Röntgen-gesamtlösung für jeden Workflow und jede Praxis. **Es wird ein guter Tag. Mit Sirona.**

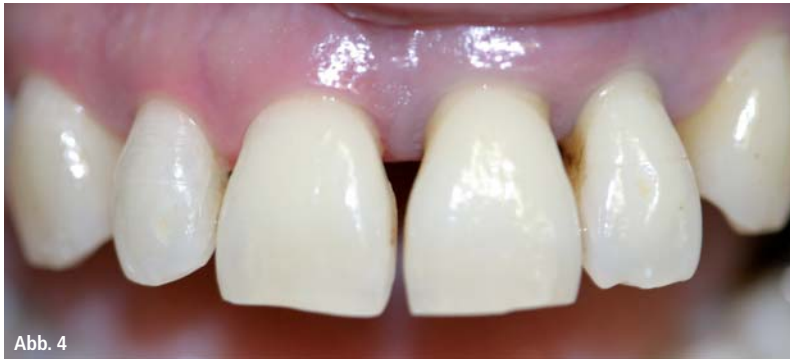

Abb. 4

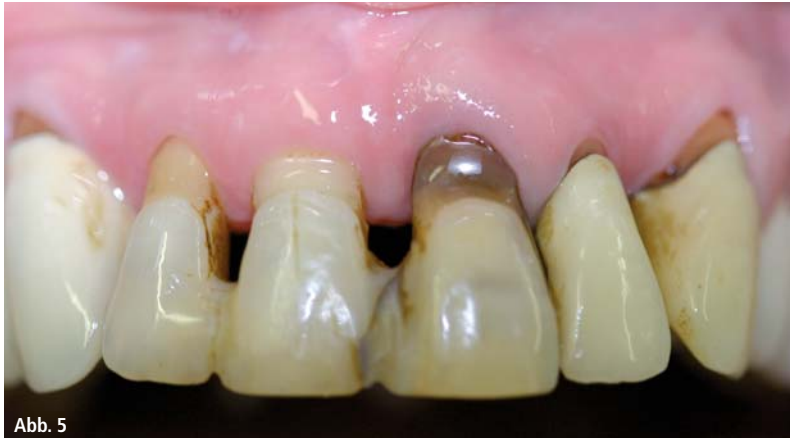

Abb. 5

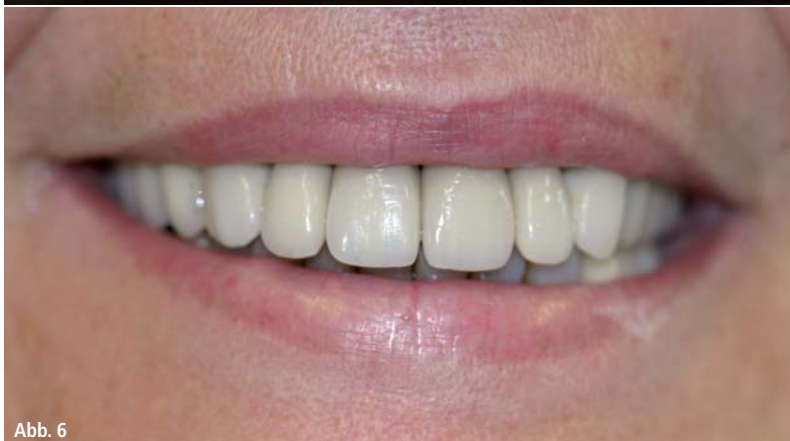

Abb. 6

Abb. 4: Bei der gezeigten Patientin wurden 24 Stunden zuvor die rechten Kieferhälften (oben und unten) geschlossen behandelt. Die linke Seite ist noch unbehandelt. Ein deutlicher Unterschied im Aussehen der Gingiva ist erkennbar: während die Gingiva links noch bläulich livide ist, imponiert die rechte Seite durch eine Blassfärbung. – **Abb. 5:** Das postoperative Bild zeigt deutliche black holes im Interdentalraum. Eine vor Jahren durchgeführte endodontische Behandlung hat zur Verfärbung des Zahnes geführt, die Zahnhälse liegen frei. – **Abb. 6:** Nach einer Überkronung sind die ästhetischen Probleme beseitigt.

sind.^{14–16} All dies macht die Parodontitis zu einer sogenannten multifaktoriellen Erkrankung, bei der sich die genannten Faktoren beeinflussen und damit die Entwicklung und Progression bestimmen.

Von maßgeblicher Bedeutung für die synoptische Behandlungsplanung ist die Einschätzung der Einzelzahnprognose, die unter Berücksichtigung der gesamten Befundsituation durchgeführt wird. Nach McGuire und Nunn wurde eine

modifizierte Drei-Stufen-Einteilung entwickelt. Hier gelten Zähne als *sicher*, die bei guter Mundhygiene und regelmäßiger Kontrolle weniger als 50 Prozent Knochenverlust und einen maximalen Furkationsbefall Grad I aufweisen. Bei bis zu 50 Prozent Knochenverlust, Furkationsbefall Grad II und Grad III und ungünstiger Wurzelmorphologie ist die Zukunft des Zahnes *zweifelhaft* bzw. *fragwürdig*. Ziel ist, den Zahn in einen sicheren Zustand zu überführen.

Hoffnungslose Zähne haben mehr als 75 Prozent Knochenverlust und einen Mobilitätsgrad von III. Diese Zähne gelten als medizinisch nicht oder nur mit übermäßigem Aufwand erhaltungsfähig. Eine korrekte Risikoeinschätzung ist zudem Grundlage jeder erfolgreichen parodontalen Therapie (Abb. 3).¹⁷

Dabei sollten Zähne nicht „l'art pour l'art“ (sinngemäß: „die Kunst um der Kunst willen“) erhalten werden, stattdessen sollte die endgültige prothetische Versorgung berücksichtigt werden. Ein Zahn mit einer fraglichen Prognose ist sicher als Pfeilerzahn ungeeignet. Auch gilt es, bei der Einschätzung zu berücksichtigen, ob es sich um einen einwurzeligen oder mehrwurzeligen Zahn handelt, denn es ist bekannt, dass furkationsbefallene obere Molaren die schlechtesten Überlebensraten aufweisen.¹⁸ Das individuelle Parodontitisrisiko spielt eine besondere Rolle bei der Bestimmung der UPT-Intervalle und kann sich von Sitzung zu Sitzung ändern, etwa deshalb, weil sich die Mundhygiene verschlechtert hat, Erkrankungen aufgetreten sind und Ähnliches. Die genannten Risikoanalysen müssen jedoch kritisch betrachtet werden, denn noch kennen wir die Pathogenese nicht vollständig. Psychosozialer Stress des Patienten ist zudem für den Behandler schwer einzuschätzen. Die Prognose hängt auch von nicht patientenbezogenen Faktoren wie dem Niveau der Behandlung und der Motivation des Behandlungsteams ab.

Parodontitis – Periimplantitis

Ursachen für Parodontitis und Periimplantitis sind die bakteriellen Beläge auf den Zähnen bzw. Implantaten an deren Durchtrittsstelle durch die Gingiva bzw. Mukosa, der pathogene subgingivale Biofilm. Aber es gibt strukturelle Unterschiede. Während der Zahn über einen desmodontalen Faserapparat mit dem Knochen verbunden ist, ist das Implantat osseointegriert und vom periimplantären Hart- und Weichgewebe umgeben. Dieses Gewebe ist für Infektionen anfälliger. Tierexperimentelle Studien schienen darauf hinzuweisen, dass der Schutzmechanismus des epithelialen

und bindegewebigen Attachments gegen die Attacke von Bakterientoxinen und die Ausbreitung des entzündlichen Zellinfiltrates beim Implantat weniger effizient sind als beim natürlichen Gebiss.¹⁹ Auch bei der Periimplantitis kennt man Differenzierungen: leichte Periimplantitis (ST <7 mm bzw. Knochenabbau \leq 2 mm) und schwere Periimplantitis (ST \geq 7 mm bzw. Knochenabbau > 2 mm).²⁹

Um die Diagnose einer Periimplantitis zu stellen, stützt sich der Behandler auf die klinischen Parameter wie Sondierungstiefen, Entzündungszustand der periimplantären Weichgewebe und Progression des röntgenologischen Knochenabbaus. Die Mobilität eines Implantates ist ein Zeichen fehlender Integration.

Bei Parodontitis und Periimplantitis ist die Therapie primär antiinfektiös. Die Entfernung der bakteriellen Plaque von den strukturierten Implantatoberflächen gestaltet sich deutlich schwieriger, weil der Zugang zur Implantatoberfläche durch Suprastrukturen, Platform Switching und/oder Gewindeschrauben erschwert ist, während dies an den natürlichen Zähnen deutlich einfacher durchzuführen ist (Abb. 4). Daher sollte der chirurgische Zugang bei einer Periimplantitis frühzeitiger als bei der Parodontitis gewählt werden. Dass die Therapie der Periimplantitis weitaus schwieriger ist als die Parodontitisbehandlung, spricht für den weitgehenden Zahnerhalt, zumal bislang von evidenzbasierten Therapiekonzepten bei der Periimplantitis nicht gesprochen werden kann.

Da häufig Patienten ihre Zähne aufgrund einer Parodontalerkrankung verloren haben, steigt die Chance, nach einer Implantatinsertion an einer Periimplantitis zu erkranken, vor allem, wenn der Zahnverlust eine Folge mangelhafter Compliance war. Außerdem darf nicht vergessen werden, dass erst eine erfolgreiche Parodontaltherapie die Grundlage für eine erfolgreiche Implantatinsertion schafft.^{21,22}

Auch wenn nach einer parodontalen Behandlung die Ästhetik aufgrund von Stützgewebsdefekten, Rezessionen, fehlender Interdentalpapillen und verlängerten klinischen Kronen leiden

kann, gibt es inzwischen Möglichkeiten, minimalinvasiv mit hochästhetischen Kompositen, Veneers oder Überkronungen ästhetisch ansprechende Lösungen zu finden (Abb. 5 und 6). Ob eine abnehmbare Versorgung mit Kunststoffgingiva die ästhetisch ansprechendere Lösung ist, muss der Patient entscheiden.


Fazit

Enossale Implantate sind eine unschätzbare Bereicherung des zahnärztlichen Therapiespektrums, kann man mit ihnen doch das Beschleifen von karies- und restaurationsfreien Zähnen bei einer Einzelzahnücke vermeiden oder in einem Restgebiss einen festsitzenden Zahnersatz realisieren. Dabei darf die Gefahr einer Periimplantitis nicht verdrängt werden. Mit der Extraktion eines parodontal erkrankten Zahnes ist die Parodontitis nicht beseitigt. Und die Risikofaktoren, die für die Parodontitis gelten, gelten auch für die Insertion eines Implantates. Während für die Therapie der Parodontitis gut dokumentierte und Erfolg versprechende Konzepte etabliert sind, existieren diese zumindest zurzeit noch nicht in vergleichbarer Form für die Periimplantitis. Erstrebenswerter und auch häufig realisierbar erscheint doch da der Erhalt möglichst vieler natürlicher Zähne bis ins hohe Alter. Bei Zähnen mit kritischer Prognose, akuten rezidivierenden Entzündungen, insbesondere beim zweiten Molaren mit Furkationsbefall, wenn der erste bereits fehlt, ist eine Extraktion mit nachfolgender Implantation zu überdenken.

Kontakt

Prof. Dr. Astrid Brauner
Hugo-Preuß-Str. 37
41236 Mönchengladbach
info@laecheln-in-mg.de
www.laecheln-in-mg.de

Tapered Internal plus Implantatsystem



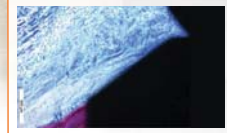
make the switch

Platform-Switching

Design zur Vermehrung des Weichgewebenvolumens auf der Implantatschulter

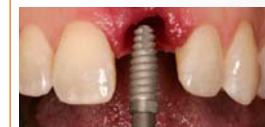Laser-Lok®-Bereich

Unterstützt die Anlagerung von Weichgewebe und erhält den krestalen Knochen



Optimiertes Gewindedesign

Selbstschneidendes Buttress-Gewinde zur Erhöhung der Primärstabilität



Einfache Restauration

Die konische Innensechskantverbindung ist für eine schnelle Identifikation und die richtige Übereinstimmung der Komponenten farbcodiert



Save the Date!

5. Neue Sylter Horizonte
05.-06.06.2015, Sylt
5. Symposium powered by BioHorizons
02.-03.10.2015, Istanbul

BIOHORIZONS®
SCIENCE • INNOVATION • SERVICE

BioHorizons GmbH • Bismarckallee 9 • 79098 Freiburg
Tel. 0761 55 63 28-0 • Fax 0761 55 63 28-20
info.de@biohorizons.com • www.biohorizons.com