


2

CME-Punkte

Eine implantatgetragene, prothetische Versorgung ist in der heutigen Zeit zu einer anerkannten Therapieform mit hoher Vorhersagbarkeit und guter Langzeitprognose avanciert. Daher rückt mit der stetig steigenden Anzahl inserierter Implantate die Notwendigkeit nach einer adäquaten Behandlungsstrategie periimplantärer Entzündungen in den Vordergrund.

Dr. Richard J. Meissen
[Infos zum Autor]

Literatur



Behandlungsstrategien periimplantärer Entzündungen

Dr. Richard J. Meissen, M.Sc., Dr. Nina Wollenweber

Ätiologie und Pathogenese

Das „Ökosystem Zahnfleischtasche“ wird im gesunden Parodont durch grampositive, aerobe Mikroorganismen geprägt. Zwar sind im gesunden Milieu pathogene Keime nachweisbar, jedoch werden diese durch immunologische Regulationsmechanismen in einem Gleichgewicht gehalten.¹ Analog zum Beginn einer jeden Parodontopathie erfolgt die primäre Induktion durch Plaqueanlagerungen aufgrund unzureichender Mundhygiene. Reizungen der marginalen Mukosa, Schwellungen und erhöhte Blutungsneigung sind auch an den Implantaten die ersterwartete Folge. Ein absinkendes Sauerstoffangebot im peri-

implantären Gewebe führt im Weiteren zu einer Verschiebung des Gleichgewichts zugunsten gramnegativer, anaerober Mikroorganismen. Zudem bietet die entzündliche Erhöhung der Sulkusflussrate den pathogenen Keimen ein deutlich besseres Nährstoffangebot. Ihr Metabolismus sorgt in der Folge für eine gesteigerte Ausscheidung zytotoxischer und proteolytischer Enzyme, die eine Zerstörung des periimplantären Knochen- und Weichgewebes induzieren.¹

Die Antwort der unspezifischen Immunantwort auf die bakterielle Destruktion führt unter anderem zu einer Freisetzung von Interleukinen, die eine Schlüsselrolle in der Balance des Knochenstoffwechsels spielen. Über eine ver-

mehrte Aktivierung osteolytischer Zellen trägt dies zu einer Dysbalance der natürlichen Auf- und Abbauprozesse innerhalb des Knochens bei.² Eine genetische Prädisposition eines Interleukin1-Polymorphismus liegt nach aktueller Studienlage bei etwa einem Drittel der europäischen Gesamtbevölkerung vor.³ Die Periimplantitis ist ein multifaktorielles Erkrankungsbild, dessen Verlauf sich individuell sehr variabel gestalten kann. So sind neben der genetischen Prädisposition und den mikrobiologischen Vorgängen innerhalb der Mukosa gleichermaßen exogene Risikofaktoren wie schlecht eingestellter Diabetes mellitus, Nikotinabusus, Bruxismus, Immunsuppressionen oder auch die Einnahme von Bisphosphonatpräparaten zu nennen.⁴ Darüber hinaus können ein defizitäres Know-how des Behandlers die Entstehung einer periimplantären Entzündung begünstigen: Eine fehlerhafte Positionierung des Implantates, eine Überhitzung des Operationsfeldes während der Insertion, eine starke Kompression des Knochengewebes bei zu großen Drehmomenten wie auch eine Kontamination beeinflusst die gewünschte Osseointegration bereits intraoperativ negativ.⁵ Prothetische Behandlungsfehler wie Mikrobewegungen und Spannungen innerhalb der Suprakonstruktion oder eine ungenügende Entfernung von Zementresten begünstigen ebenfalls die Ausbildung einer periimplantären Entzündung (Abb. 1).⁴

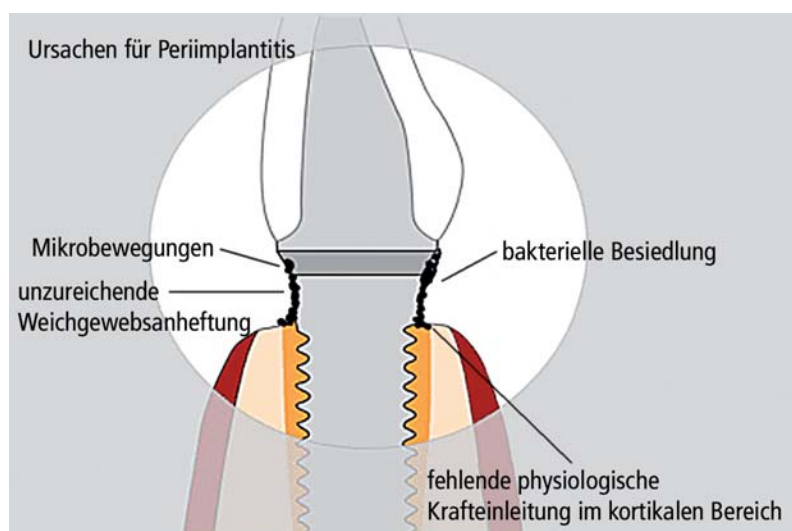


Abb. 1: Ursachen für Periimplantitis.

Systematische Diagnostik der Periimplantitis

Eine eindeutige Abgrenzung zwischen einer Periimplantitis und einer bakteriell induzierten Mukositis ist der wichtigste Schritt innerhalb einer systematischen Diagnostik und darauf basierenden Therapieplanung. Diese geht ebenso wie die Periimplantitis mit den typischen gingivalen Entzündungszeichen einher, ist allerdings rein suprakrestal lokalisiert.⁶⁻⁹ Der Übergang zwischen einer reversiblen Mukositis und einer progressiv-irreversiblen Periimplantitis ist jedoch fließend und klinisch nur sehr schwer abzugrenzen.⁸

Grundsätzlich sollte daher eine adäquate Diagnostik in mehreren Schritten erfolgen:

Klinische Diagnostik

Eine rein visuell-taktile Diagnostik gibt keinen sicheren Aufschluss über den Schweregrad oder den Fortschritt des Entzündungsprozesses. Klinisch stellen sich sowohl bei einer Mukositis als auch bei einer weiter fortgeschrittenen Periimplantitis ähnliche Entzündungszeichen dar: Rötung (Rubor), Schwellung (Tumor), Erwärmung (Calor), Schmerz (Dolor). Einhergehend mit diesen Parametern lassen sich bei beiden Verlaufsformen eine gesteigerte Blutungsneigung und erhöhte Sondierungstiefen des periimplantären Gewebes erkennen.⁶⁻⁹ Sollte bereits durch taktile Maßnahmen eine Lockerung des Implantats

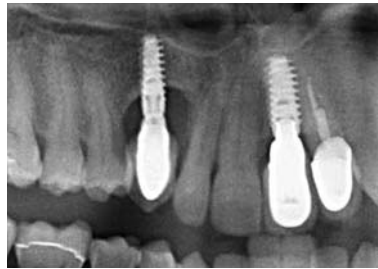


Abb. 2: Ein Beispiel für den Knochenabbau an Implantaten.

festzustellen sein, ist eine Mukositis differenzialdiagnostisch auszuschließen.

Radiologische Diagnostik

Die Anfertigung eines Röntgenbildes gibt zuverlässigen Aufschluss über den Destruktionsgrad des umgebenden Knochengewebes und somit den eindeutigen Nachweis einer Periimplantitis. Im Gegensatz zur suprakrestalen Mukositis sind hier Knochenresorptionen am Implantatkörper nachweisbar (Abb. 2). Die Einteilung der Knochendefekte gemäß Schwarz et al. wird in Tabelle 1 dargestellt.¹⁰

Mikrobiologische Diagnostik der Subgingivalfloora

Eine Bestimmung des pathogenen Keimspektrums gibt letztlich Aufschluss über die Notwendigkeit einer antibiotischen Substitution, kann dennoch nicht zur Klassifikation des Krankheitsstadiums zurate gezogen werden.¹¹⁻¹³

Die Besiedlung des Sulkus durch die gramnegativen Keime erfolgt sukzessive.^{14,15} Zumeist haben diese ihre Herkunft aus residualen Taschen der Rest-

beziehung.¹⁶ Auch in der periimplantären Umgebung organisieren sich die Mikroorganismen in Komplexen¹², allerdings scheint gemäß neuerer Studien der *Staphylococcus aureus* – neben den bekannten parodontalen Leitkeimen – eine besondere Rolle zu spielen, da er sich als äußerst titanaffin herausstellte.¹⁷⁻²⁰

Therapiemöglichkeiten

Grundsätzlich ist eine Therapie lediglich bei Implantaten, deren Stabilität noch gewährleistet ist, sinnvoll, da eine Bewegung des Implantats im Knochenbett weitere Knochendestruktion zur Folge hat. Innerhalb der Therapiemöglichkeiten wird zwischen einem konservativen Vorgehen und einer chirurgischen Intervention unterschieden. Darüber hinaus gibt es auch synergistische Therapieansätze, da bei weit vorgeschrittenem Knochenabbau so eine deutlich höhere Erfolgsquote zu erzielen ist.^{18,21-26} Eine rein symptombezogene Therapie verspricht im Stadium der Periimplantitis keinen Erfolg. Vielmehr ist es wichtig, ein umfassendes Bild über die Gesamtsituation des Patienten zu bekommen und exogene Einflüsse (Nikotinabusus, Mundhygienedefizite) bereits im Vorfeld zu eliminieren. Dieses zieht bereits eine signifikante Besserung des klinischen Bildes nach sich.

Konservative Therapieformen

Die konservativen Therapieformen dienen hauptsächlich einer Dekontamination der Implantatoberfläche und sollten bereits in der initialen Entstehungsphase der Krankheit beginnen. Die mechanische Reinigung und ggf. Glättung der Implantatoberfläche gilt als initiale Standardmaßnahme einer jeden Periimplantitistherapie. Hierbei konnten keinem Kürettenmaterial signifikante Vorteile nachgewiesen werden.²⁷ Neben der manuellen Bearbeitung der Implantatoberfläche und lokaler Desinfektion werden in der Literatur zahlreiche adjuvante Therapiemittel beschrieben:

Medikamentöse Therapie

Durch eine mikrobiologische Bestimmung des pathogenen Keimspektrums

Klasse	Beschreibung
Klasse I	intraossär
Klasse Ia	Vestibuläre oder orale Deshiszendefekte
Klasse Ib	Vestibuläre oder orale Dehiszendefekte mit semizirkulärer Knochenresorption bis zur Mitte des Implantatkörpers
Klasse Ic	Dehiszendefekte mit zirkulärer Knochenresorption unter Erhalt der vestibulären oder oralen Kompaktaschicht
Klasse Id	Zirkuläre Knochenresorption mit vestibulären und oralen Verlust der Kompaktaschicht
Klasse Ie	Zirkuläre Knochenresorption unter Erhalt der vestibulären und oralen Kompaktaschicht
Klasse II	suprakrestal

Tab. 1: Defektklassifikation der Periimplantitis nach Schwarz et al. 2007.

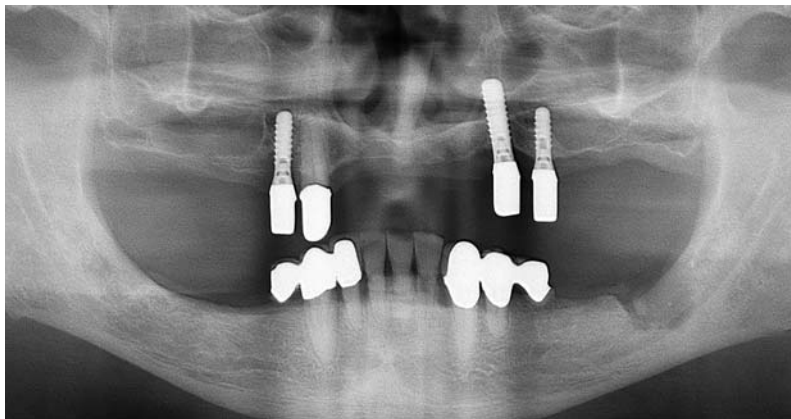


Abb. 3: Röntgenaufnahme des Patienten.

Befund Laboruntersuchung aMMP-8

Patient:
n.n.
geb.

Erstuntersuchung:
Poolprobe
Implantologie/Parodontologie
Datum der Probenahme: 05.05.10

Entnahmestellen:
14 13 24 25
Taschentiefen (mm):
keine Angaben

Einflussfaktoren:
keine Angaben

8
ng/ml aMMP-8

Testauswertung

Wir haben in der **Poolprobe** einen **Mittelwert von 8 ng aMMP-8/ml** im Eluat mit einem anzunehmenden **Streubereich** der Einzelproben **zwischen 4 und 16 ng aMMP-8/ml** bestimmt.

Bezugswerte:

< 8 aMMP-8: gesund, nicht entzündet
8–20 aMMP-8: leichte Entzündungszeichen
 > 20 aMMP-8: entzündeter Bereich

Abb. 4: aMMP-8 Testung vor Implantation.

DNS-Nachweis parodontopathogener Markerkeime – Befundmitteilung

		Poolprobe x (5)
		Zahn/Stelle: 41,42,42,43
		Taschentiefe: mm
Actinobacillus actinomycetemcomitans (Neu: Aggregatibacter actinomycetemcomitans)	Aa	–
Porphyromonas gingivalis	Pg	+
Prevotella intermedia	Pi	+
Bacteroides forsythus (Neu Tannerella forsythia)	Bf	–
Treponema denticola	Td	(+)

– = Keimkonzentration unter dem cut-off
 (+) = Keimkonzentration am cut-off/Nachweisgrenze
 + = erhöhte Keimkonzentration*
 ++ = stark erhöhte Keimkonzentration*
 +++ = sehr stark erhöhte Keimkonzentration*

* Nachweisbare Keimkonzentrationen
 (Aa > 10³; Pg, Pi, Bf und Td > 10⁴) stellen in der Regel ein behandlungsbedürftiges Ergebnis dar, Mögliche Behandlungsregime entnehmen Sie bitte der gängigen Literatur (z.B. DGZMK-Stellungnahme)

> 10⁶ +++
> 10⁵ ++
> 10⁴ +
> 10³ (+)
< 10³ –

Aa

> 10⁷ +++
> 10⁶ ++
> 10⁵ +
> 10⁴ (+)
< 10⁴ –

Pg Pi Bf Td

Abb. 5: Markerkeimbestimmung vor der Implantation.

scheint eine zusätzliche Gabe systemischer Antibiotika ratsam, jedoch zeigen Metaanalysen klinischer Studien keinen therapeutischen Nutzen in deren Verwendung. Die lokale Anwendung von Chlorhexidinpräparaten führte in verschiedenen klinischen Studien zu einer Reduktion der Taschentiefen und einem signifikanten Attachmentgewinn. Diese Ergebnisse sind allerdings ebenfalls nur für frühe Verlaufsformen dokumentiert.^{28,29}

Pulverstrahlgeräte

Die Reinigung der Implantatoberfläche mittels eines Pulverstrahlgerätes steht gemäß der aktuellen Literaturlage allen Therapievarianten voran, zeigt jedoch die Verwendung von Hydroxylapatiten die besten Studienwerte.^{10,25} Von einer Verwendung abrasiver Pulver ist aufgrund der Gefahr einer Schädigung der Implantatoberfläche abzusehen.³⁰

Lasertherapie

Der Laser bietet ein technisches Hilfsmittel zur thermomechanischen Beseitigung der subgingivalen Konkremente. Er kann bereits bei geschlossener Anwendung seine Wirkung vollständig entfalten.³¹ Die Laseranwendung wird in der Literatur allerdings generell kontrovers diskutiert. Die Verwendung eines Er:YAG-Lasers führt gemäß verschiedenster Studien zu einer Keimreduktion von bis zu 90 Prozent³² und einem signifikanten Attachmentgewinn selbst bei geschlossener Anwendung.⁸ Dementgegen stehen jedoch neuere Untersuchungen, die einem Laser lediglich kurzzeitigen Erfolg bescheinigen: Nachuntersuchungen nach etwa sechs Monaten zeigten keinen positiv anhaltenden Effekt auf das Keimspektrum.²²

Photodynamische Therapie

Analog zur Lasertherapie zeichnet sich die Photodynamische Therapie durch die Ambivalenz ihrer Studienwerte aus. Zwar wurden diesem Verfahren in der Vergangenheit durchaus bakterizide Effekte nachgewiesen²⁰, jedoch lassen die aktuellen klinischen Untersuchungen nur auf eine Stagnation der osteolytischen Prozesse bei frühen Verlaufsstadien der Erkrankung schließen.³³

ZIMMER

PUROS® ALLOGRAFT PRODUKTFAMILIE

JETZT SELBST ANWENDEN:

Erproben Sie die Augmentation mit einem patientenindividuellen Block jetzt selbst am anatomischen Modell

2. & 3. Oktober 2015 im Zimmer Institute in Winterthur (CH)

20 Fortbildungspunkte / Kursgebühr: 500 € inkl. MwSt.

Mehr Informationen unter www.zimmerdental.de/fortbildung

Puros® Allograft
Patientenindividueller Block



Puros® Allograft Block



Puros® Allograft
Spongiosa Block



Puros® Allograft
Spongiosa Dübel



Puros® Allograft
Spongiosa Partikel

Mehr Informationen erhalten Sie unter 0800 233 22 30 oder www.zimmerdental.de

©2014 Zimmer Dental, Inc. Alle Rechte vorbehalten. Puros Allografts sind als Arzneimittel zugelassen, Zulassungsnummer: PEI.H.04761.01.1;
Hersteller: Tutogen Medical GmbH, Industriestrasse 6, 91077 Neunkirchen a. B.
Mitvertreiber: Zimmer Dental GmbH, Wentzingerstrasse 23, 79106 Freiburg
Tel.: 0800-2 33 22 30, Fax: 0800-2 33 22 32, e-mail: kundenservice.dental@zimmer.com
Bitte beachten Sie, dass nicht alle Produkte und regenerativen Materialien in allen Ländern/Regionen registriert oder erhältlich sind und die Artikelnummern für Puros Allografts variieren können. Bitte wenden Sie sich wegen Verfügbarkeit und für weitere Informationen an einen Mitarbeiter von Zimmer Dental.



zimmer | dental

www.zimmerdental.de

Chirurgische Therapieformen

Eine chirurgische Intervention umfasst die Eröffnung des entzündlichen Gebietes und die Entfernung des Granulationsgewebes (z. B. durch Titanbürstchen). Bei weit fortgeschrittenen Krankheitsverläufen wird durch das offene Vorgehen eine deutlichere Verringerung der Sondierungstiefe sowie ein größerer Attachmentgewinn erreicht, als durch rein konservative Maßnahmen zu erwarten ist.²⁷ Gemäß einer aktuellen Metaanalyse stellt die parodontale Lappenoperation mit Osteoplastik die meist dokumentierte Operationsform dar. Die gemittelte Erfolgsquote beträgt 69 Prozent.³ Augmentative Maßnahmen mit jedwedem Knochen- oder Knochenersatzmaterial werden ebenfalls umstritten diskutiert. Die Verwendung von Membranen zur Defektaugmentation führt jedoch nachweislich zu einer Verbesserung der Resultate.³⁴ Eine generelle Prognose der chirurgischen Maßnahmen ist vom Schweregrad der vorherrschenden Destruktion abhängig, das angestrebte Ziel der Regeneration wird allerdings nur in den seltensten Fällen erreicht.²⁴

Der klinische Bezug – Implantatverlust nach Periimplantitistherapie

Der heute 65-jährige Patient wurde Anfang des Jahres 2010 mit dem Wunsch nach einer implantatgetragenen Unterkieferversorgung in unserem Hause vorstellig. Allgemeinanamnestisch wurden keinerlei Auffälligkeiten dokumentiert. Zudem gab der Patient an, Nichtraucher zu sein (Abb. 3). Aufgrund der parodontalen Gesamtsituation und der Bestimmung der pathogenen Leitkeime wurde sich im Vorfeld für die Durchführung einer vollumfänglichen Parodontitistherapie, Kürettage, Pulverstrahl- (EMS PerioFlow) und Lasertherapie (KaVo Key) unter Metronidazolabdeckung entschieden. Im Anschluss an diese Therapie erfolgte eine aMMP-8 Testung (8 ng/ml) und die Festsetzung des Recallintervalls auf sechs Monate (Abb. 4 und 5). Gemäß des Therapieplans wurden Mitte des Jahres 2010 die geplanten Implantate zur Versorgung des Unterkiefers ge-

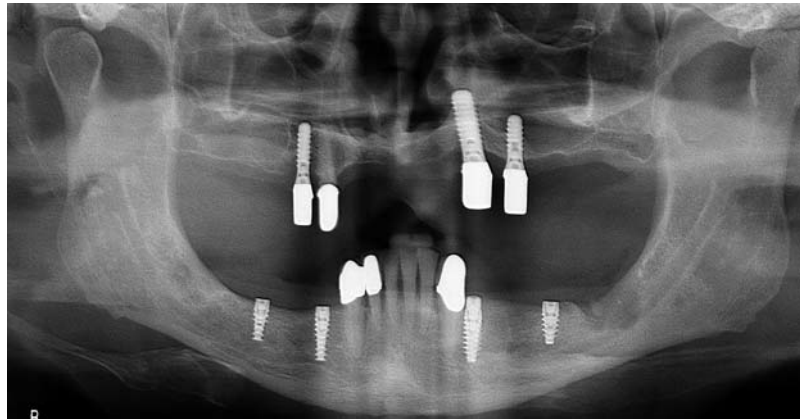


Abb. 6: OPG nach Insertion der Implantate in Regio 34, 36, 44 und 46 im Jahre 2010.

setzt (NobelActive®, Nobel Biocare). Intraoperativ kam es zu keinen Komplikationen. Die achtwöchige Einzelzeit verlief unauffällig, ebenso wie die Durchführung der prothetischen Versorgung. Der Patient hielt den sechsmonatigen Recallintervall strikt ein und zeigte sich aufgeschlossen gegenüber einer Optimierung seiner häuslichen Zahnpflege (Abb. 6).

Ende des Jahres 2011 wurde im Rahmen der halbjährlichen Kontrolluntersuchung der Parodontalstatus reevaluiert. Trotz der Angabe des Patienten, keine Missempfindungen verspürt zu haben, fiel in Regio 36 eine erhöhte Sondierungstiefe von etwa 4–5 mm auf. Klinisch war die umgebende Mukosa nicht gerötet, auf Sondierung ließ sich keine Blutung provozieren. Der Patient wurde nach erneutem aMMP-8 Nachweis (60 ng/ml) mit der Bitte um Weiterbehandlung in die parodontologische Fachabteilung unseres Hauses überwiesen. Nach offener Kürettage mit adjuvanter Laser- und Pulverstrahltherapie

wurde das Intervall auf vier Monate verkürzt (Abb. 7 und 8).

Nach Verstreichen der ersten drei Monate wurde der Patient erneut zur Besprechung der Situation vorstellig. Subjektiv seien in der Vergangenheit keine Beschwerden aufgetreten, die taktile und visuelle Inspektion der Region ergab eine reizlose Mukosa und einen Attachmentgewinn von etwa ein bis zwei Millimeter. Nach erneuter Mundhygieneinstruktion wurde der Patient wieder in den vorab auf vier Monate festgesetzten Recall entlassen.

Innerhalb der nächsten Prophylaxe- und Kontrollsitzen stellte sich die Region um das Implantat 36 unauffällig dar. Der Patient zeigte eine überaus vorbildliche Compliance.

Bei der standardmäßigen Kontrolle des Parodontalstatus fiel im Jahre 2012 in Regio 36 wiederum eine erhöhte Sondierungstiefe auf. Die vestibuläre, ebenso wie die mesio- und distalen Sondierungsstellen, wiesen eine messbare Vertiefung von etwa 6 mm auf (Abb. 9).

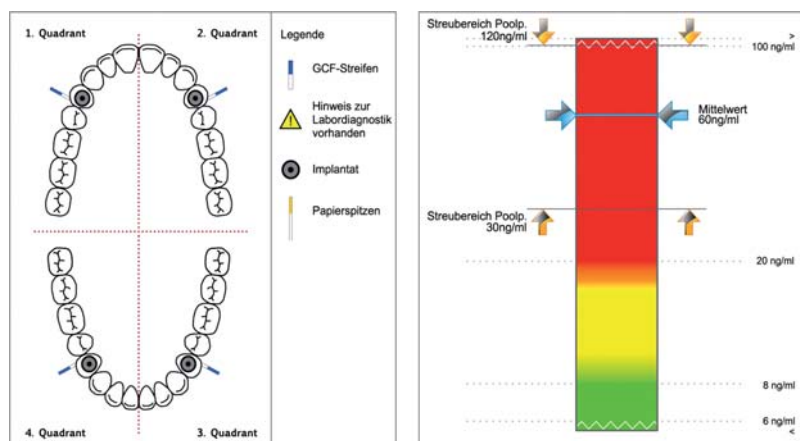


Abb. 7: aMMP-8 Testung im Jahre 2011.

Analog zum Vorjahr gab der Patient an, keinerlei Beschwerden in der Region verspürt zu haben. Die Mukosa imponierte leicht entzündlich gerötet, eine Blutung war auf Sondierung zu provozieren. Erneut wurde der Patient zur Weiterbehandlung in die parodontologische Abteilung überwiesen. Zum wiederholten Male wurde die chirurgische Entfernung des Granulationsgewebes sowie die Reinigung und Dekontamination des Gebietes (offene Kürettage, Laseranwendung, Pulverstrahl) eingeleitet. Von einer Defektaugmentation wurde abgesehen. Ferner wurde sich zur Herstellung einer besseren Hygienefähigkeit des Implantates für eine Vestibulumplastik entschieden. Nach entsprechender Wundheilung und Nahtentfernung wurde der Recallintervall auf drei Monate verkürzt.

Nach langer Krankheit und Aufenthalten in ambulanten Reha-Einrichtungen stellte sich der Patient Ende des Jahres 2014 erstmals unter Angabe von Beschwerden am Implantat 36 in unserem Hause vor. Die Recallintervalle wurden aus oben genannten Gründen nach der letzten chirurgischen Intervention nicht eingehalten, die häusliche Mundhygiene aus Mangel an manueller Fertigkeit vernachlässigt. Das angefertigte OPG bestätigte einen progressiven Knochenverlust in Regio 36, ebenso wie beginnende schüsselförmige Resorptionen in Regio 46. Zudem wurde in der Zwischen-

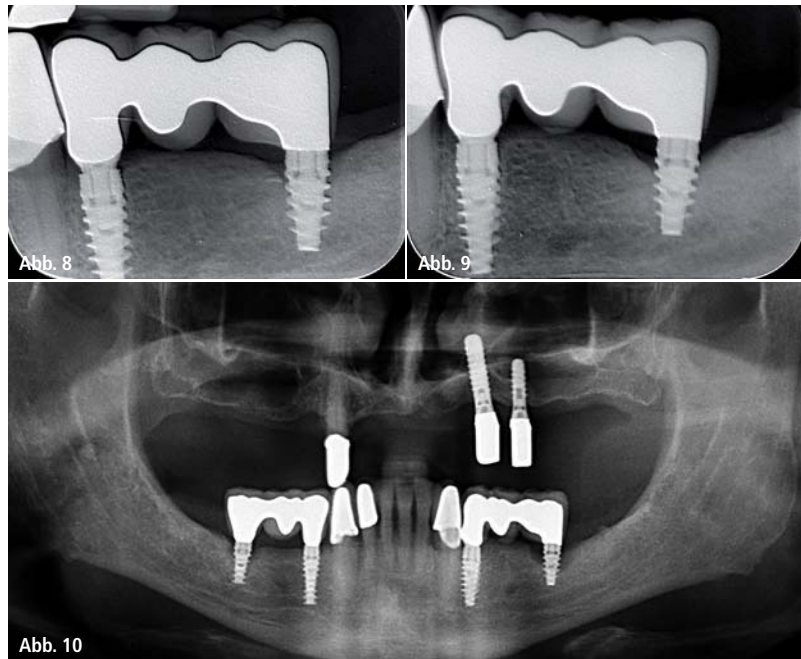


Abb. 8: Zahnfilm Regio 36, beginnende horizontale Knochenabbrüche am Implantat 36 (November 2011). – **Abb. 9:** Zahnfilm 2012: weiter vorangeschrittener Knochenabbau in Regio 36. – **Abb. 10:** Das OPG zeigt eine progressive Verlaufsform der Periimplantitis in Regio 36 sowie einen beginnenden Knocheneinbruch in Regio 46.

zeit das Fremdimplantat der Regio 14 nach starker Lockerung entfernt. Die Brückenversorgung zeigte im distalen Bereich keine Lockerungen (Abb. 10). Zum Erhalt der Brückenversorgung wurde erneut eine offene Kürettage durchgeführt und der Patient über die schlechte Prognose des Implantats in Regio 36 sowie den beginnenden Knochenabbau in Regio 46 aufgeklärt. Gemäß des festgesetzten Intervalls von drei Monaten erschien der Patient im

Februar 2015 in unserer Prophylaxeabteilung. Er gab an, beim Kauen eine Bewegung in der Brücke des linken Unterkiefers ebenso wie einen „fauligen Geschmack“ in der Region zu verspüren. Das angefertigte Röntgenbild zeigte einen totalen periimplantären Knochenabbau, die laterale Perkussion eine deutliche Bewegung des hinteren Brückenpfeilers. Nach Abtrennung der Brücke wurde an diesem Tag das Implantat 36 entfernt.

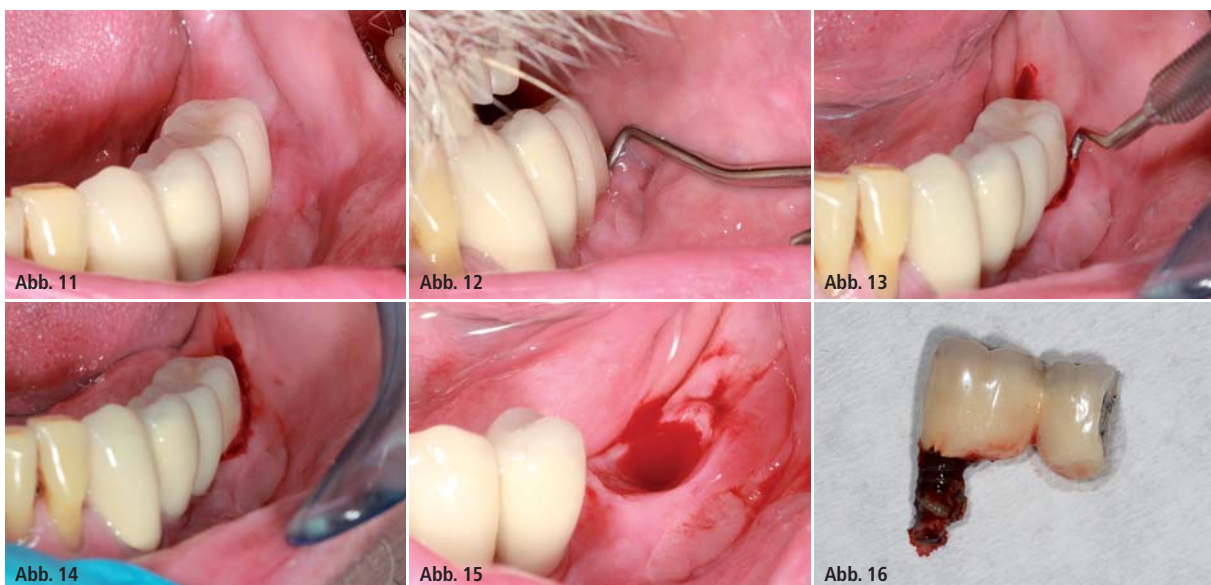


Abb. 11: Klinische Situation Ende 2014. – **Abb. 12:** Sondierung der vestibulären Tasche mit der WHO-Sonde. – **Abb. 13 und 14:** Blutung auf bzw. nach Sondierung. – **Abb. 15:** Klinische Situation direkt nach Explantation. – **Abb. 16:** Entferntes Implantat nach EKR der Brücke 34–36.

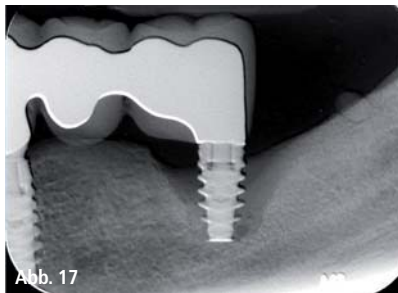


Abb. 17

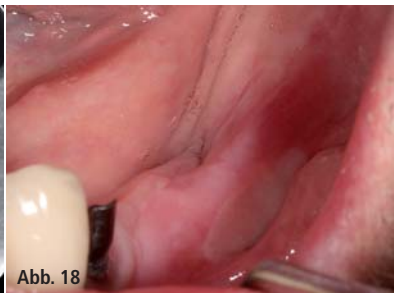

Abb. 18

Abb. 17: Situation März 2015. – Abb. 18: Situation zwei Wochen nach Explantation.

Fazit

Der Erfolg jedweder Therapie ist insgesamt wenig voraussagbar. Eine Stagnation der Resorptionen ist bereits als Erfolg zu betrachten, da eine vollständige Regeneration des Knochens beinahe aussichtslos ist. Daher ist es ratsam, das Hauptaugenmerk eher auf die Prävention als auf die Therapie einer Periim-

plantitis zu legen. Dies ist über eine adäquate Aufklärung, eine sehr bewusste und strikte Patientenauswahl sowie eine Elimination aller im Vorfeld verzichtbaren Risikofaktoren und einer engmaschigen Festsetzung des Prophylaxeintervalls zu erreichen.

Bei bereits initial erkrankten Implantaten ist ein sofortiges und konsequentes Handeln von Behandler und Patient

unerlässlich, da durch die Beseitigung durch Eindämmung der klinischen Symptome eine Progression verhindert werden kann. Die nachweisbare Lockerung eines Implantats muss die sofortige Explantation des Selbigen nach sich ziehen, da selbst eine Stagnation in diesem Stadium ausgeschlossen ist. Ferner führt die stetige Bewegung innerhalb des Knochenbetts zu weiteren Knochenverlusten, die eine spätere Implantation in dem Gebiet erschweren würden oder gar unmöglich machen.

Kontakt

Bränemark Osseointegration Center Germany

Education Program
Mülheimer Str. 48, 47057 Duisburg
info@boc-education.de
www.boc-education.de

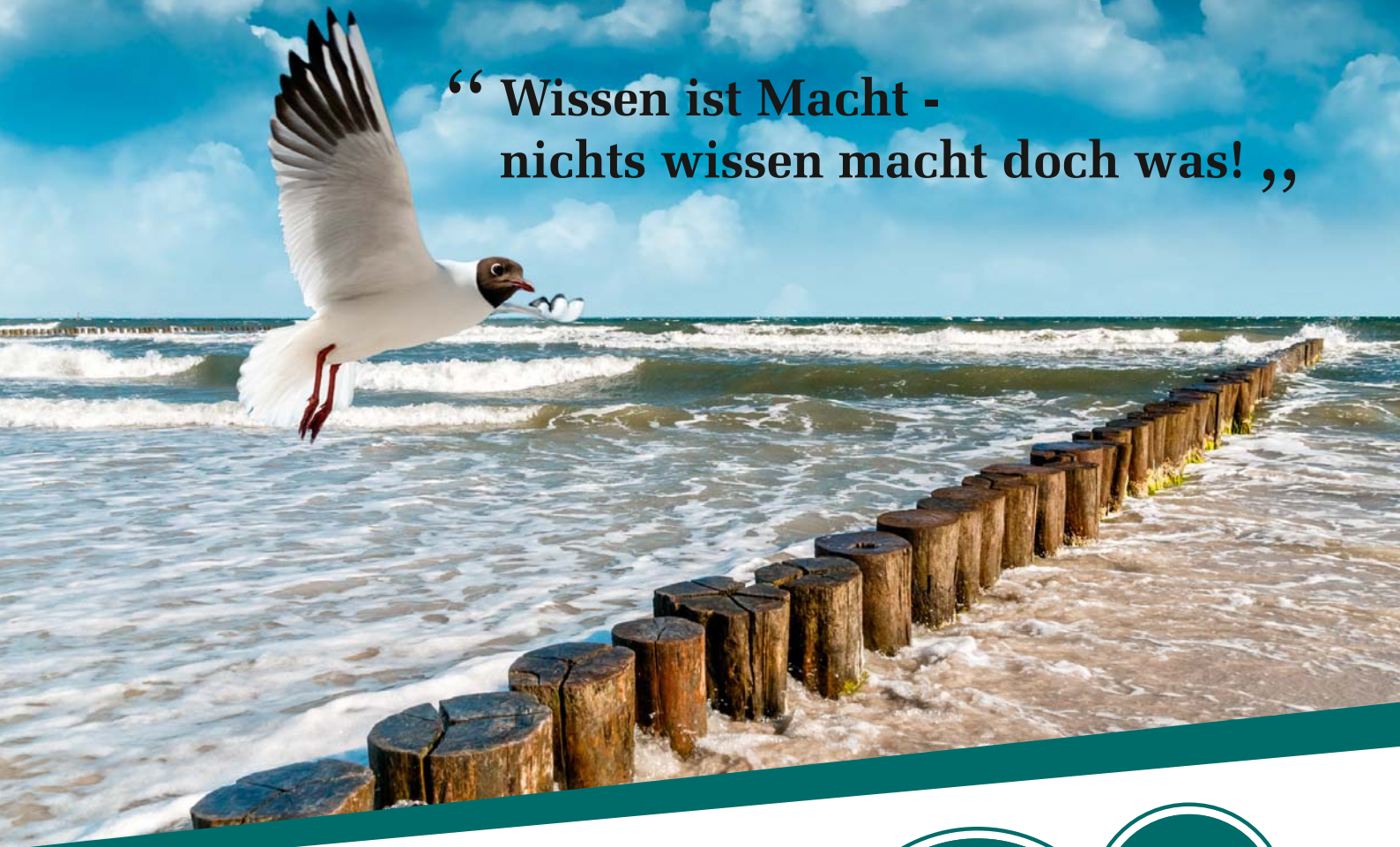LERNKONTROLLE No. 67569: BEHANDLUNGSTRATEGIEN PERIIMPLANTÄRER ENTZÜNDUNGEN

→ ausschließlich online!



The screenshot shows the ZWP online website. At the top, there are navigation links for Videos, Bildergalerien, ZWP online-Köpfe, Zahnarztuche, Aktueller Newsletter, and Newsletter abonnieren. The ZWP online logo is prominent. Below the logo, there are language selection icons (Germany, Austria, Switzerland) and a search bar. A main navigation menu includes: STARTSEITE, FACHGEBIETE, LIBRARY, EVENTS, UNTERNEHMEN, PRODUKTE, BERUFSPOLITIK, AUS- & WEITERBILDUNG, JUNGE ZAHNMEDIZIN, and CME. The main content area is titled 'CME Fortbildungen'. A featured course is 'Behandlungsstrategien periimplantärer Entzündungen' (Treatment strategies for peri-implant inflammation), valid until 29.04.2017, in the field of 'Implantologie'. A red circle with the number '2' is overlaid on the course title. A large call-to-action banner reads: 'Zum Beantworten dieses Fragebogens registrieren Sie sich bitte unter: www.zwp-online.info/cme-fortbildung'. On the right side, there is a registration form with fields for 'Anmeldung' and 'Angemeldet als', and a 'CME-Hilfe' section with a QR code. At the bottom right, there is a 'Kontakt' section with contact information for Katja Kupfer.

“ Wissen ist Macht -
nichts wissen macht doch was! „



Phibo® College 2015 26. - 27. Juni 2015

Ein schönes Fleckchen Erde, namhafte Referenten, kollegialer Austausch, eine unvergessliche Partynacht mit Livemusik und ein Blick über das Meer machen die Atmosphäre perfekt.

Zahlreiche Vorträge und Workshops zu Themen der navigierten Chirurgie, CAD/CAM, Periimplantitis, Dentalmediale Kommunikation® und weitere Themen werden kritisch beleuchtet.

Sichern Sie sich die letzten Plätze (die Fortbildung ist auf 50 Teilnehmer begrenzt).

Ihr Phibo® Germany Team



Weitere Informationen sowie die Anmeldung finden Sie hier:
www.phibo-germany.de

Sichern
Sie sich
die letzten
Plätze!

10
Punkte



phibo^φ

We decode nature.