

Für ästhetisch-funktionell einwandfreie Implantationen bzw. Restaurationen ist der dreidimensionale Erhalt von Hart- und Weichgewebe nach einer Extraktion entscheidend. Die direkte Auffüllung der Extraktionsalveole mit Knochenersatzmaterial (Socket Preservation) hat zum Ziel, die Resorptionsvorgänge nach Extraktion minimal zu halten. Im folgenden Beitrag wird eine Technik der Socket Preservation unter Zuhilfenahme einer Ribose-kreuzvernetzten Kollagenmembran vorgestellt, die auf einen vollständigen Wundverschluss verzichtet und so einen optimalen Erhalt von keratinisiertem Weichgewebe sowie guter knöcherner Konsolidierung des Extraktionsdefektes ermöglicht.

PA Dr. Barry P. Levin
[Infos zum Autor]



Literatur



Socket Preservation mittels einer Ribose-kreuzvernetzten Kollagenmembran

PA Dr. Barry P. Levin

Das ästhetische und funktionelle Ziel nach der Extraktion ist eine optimale Rot-Weiß-Ästhetik. Die Implantatkrone bzw. das Brückenzwischenglied und deren umgebendes Weichgewebe sollen idealerweise nicht vom natürlichen Nachbarzahn unterschieden werden können. Dies bedeutet, dass zum Unterstützen des Weichgewebes ein ausreichendes Knochenangebot in vertikaler und horizontaler Dimension vorhanden sein muss. Es ist bekannt, dass nach einer Zahnextraktion resorptive Umbauvorgänge in Gang gesetzt werden,^{1,2} die einen signifikanten Volumenverlust sowohl in der horizontalen (bis zu 6 mm) als auch vertikalen Di-

mension (bis zu 4 mm) zur Folge haben.^{3,4} Die Knochenresorption setzt vor allem bei der vestibulären Knochenlamelle ein.^{5,2} Da gerade die vestibuläre Knochenwand mit ausschlaggebend für einen Implantat-Langzeiterfolg sowie einen Weichgewebserhalt unter einem Brückenzwischenglied ist, besteht großes Interesse, diese resorptiven Umbauvorgänge zu unterbinden bzw. zu minimieren. Sowohl in tierexperimentellen Studien⁶ als auch in verschiedenen klinischen Studien konnte gezeigt werden, dass durch die Socket Preservation (siehe unten) die bukkale Knochenwand zwar nicht in allen Fällen erhalten werden kann, wohl aber das Volumen der

Alveole, das ohne diese Technik zu großen Teilen resorbiert worden wäre.

Flapless Approach für Gewebegenerierung

In der Literatur sind mittlerweile zahlreiche Techniken beschrieben worden, die sich zum einen im chirurgischen Protokoll (Lappenbildung zum vollständigen Wundverschluss oder flapless bzw. bewusste Exposition) und in der Verwendung von Füllmaterial sowie Membranen zur Abdeckung des knöchernen Augmentats unterscheiden. Der konventionelle Behandlungsplan mit einem voll-

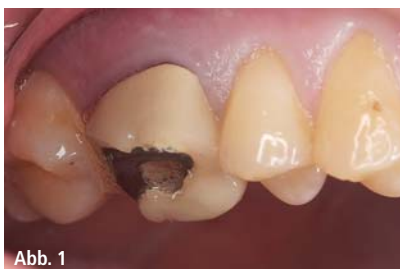

Abb. 1

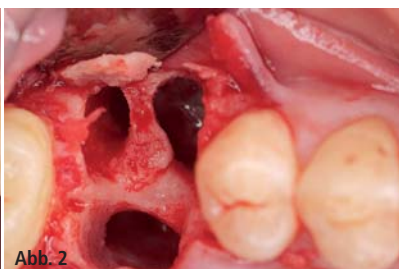


Abb. 2

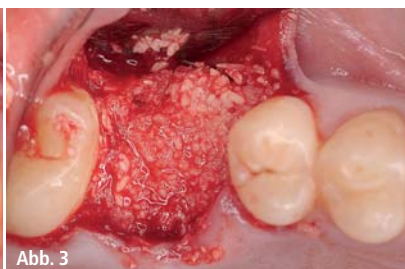

Abb. 3

Abb. 1: Anfangssituation. – **Abb. 2:** Großer Defekt nach Extraktion von Zahn 26. – **Abb. 3:** Augmentation mit allogenen Knochenersatzmaterial.

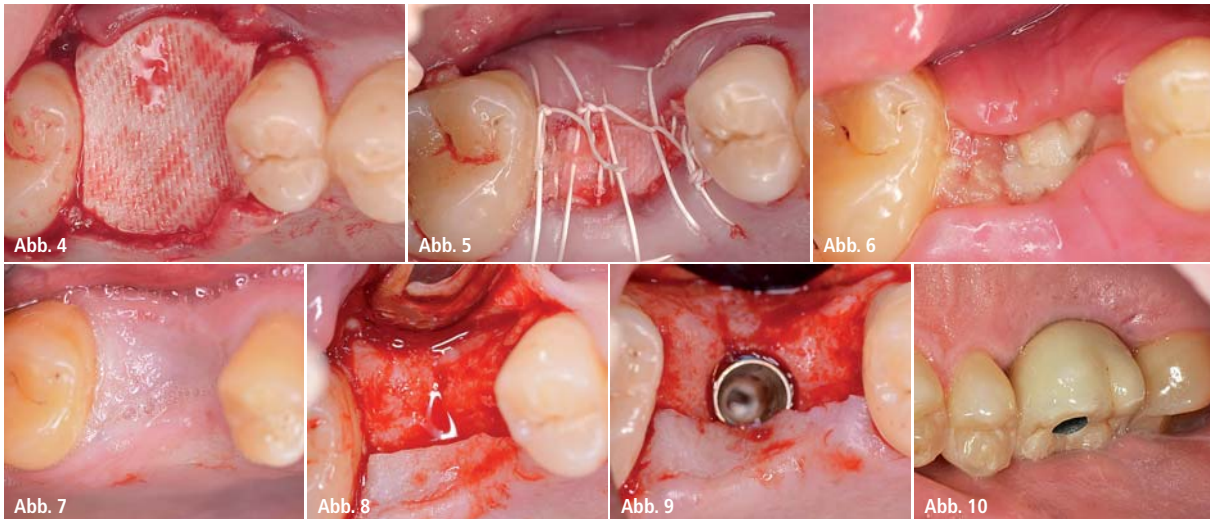


Abb. 4: Deckung mit OSSIX® PLUS Membran. – **Abb. 5:** Exponierte Membran nach Wundverschluss. – **Abb. 6:** Zehn Tage post OP: Befundlose Primärheilung mit teilweisem Wundverschluss nach Nahtentfernung. – **Abb. 7:** Fünf Monate post OP: Gesundes Weichgewebe über dem Knochenkamm. – **Abb. 8:** Reentry: Ausreichend vorhandenes vitales Knochenvolumen. – **Abb. 9:** Implantat kann in vitalem Knochen gesetzt werden. – **Abb. 10:** Finale Versorgung (verschraubte Krone).

ständigen Wundverschluss der Extraktionsalveole bedeutet, dass durch die Präparation eines Verschiebelappens die Mukogingivalgrenze verschoben wird. Es geht keratinisiertes Gewebe verloren, das zu einem späteren Zeitpunkt wieder durch verschiedene Techniken generiert werden muss. Aus diesem Grund gibt es das Bestreben, weichgewebsschonende minimalinvasive Methoden bzw. sogar einen Flapless Approach durchzuführen. Wenn man den Verschluss der Alveole mit einem autologen Weichgewebe-Punch aus dem Gaumen vermeiden will, bedeutet dies allerdings, dass die Augmentationsmaterialien exponiert gelassen werden müssen.

Hierbei müssen folgende Aspekte berücksichtigt werden:

- Die Verwendung eines Knochenersatzmaterials ohne Membran führt zu einem tieferen Einwachsen von Weichgewebe in das Augmentat. Aus diesem Grund wird eine Abdeckung des Knochenmaterials empfohlen.⁷
- Bei Einsatz einer nicht resorbierbaren Membran kann es im Falle der Exposition zu schweren Komplikationen durch Infektion kommen.⁸
- Bei konventionellen resorbierbaren Membranen (z. B. nativen Kollagenmembranen) führt eine bakterielle Kontamination, die bei der Exposition nicht zu vermeiden ist, zu einer schnellen Resorption der Membran. Dies verhindert zwar eine schwere Infektion, das Ziel

der Membran, das Weichgewebe am Einwachsen in das Augmentat zu hindern, wird jedoch nicht mehr erfüllt.^{9,10}

- Es ist bekannt, dass die Resorptionszeit von nativem Kollagen durch entsprechende Vernetzungstechniken erhöht werden kann.¹¹ Dies führt zu einem deutlich verbesserten knöchernen Regenerationspotenzial.¹² Allerdings wird eine erhöhte Kreuzvernetzung oftmals mit einer kompromittierten Biokompatibilität im Vergleich zu nativen Kollagenmembranen in Verbindung gebracht.^{13,11}
- Durch moderne Kreuzvernetzungstechniken, die auf der Verwendung des natürlichen Zuckers Ribose beruhen (Glykierung), ist es möglich, resorbierbare Membranen herzustellen, die sowohl ein verlängertes Barriereprofil (bis zu sechs Monate) als auch eine hohe Bioverträglichkeit aufweisen.
- Mehrere klinische Untersuchungen zu verschiedenen Indikationstellungen zeigten sowohl die gute Biokompatibilität als auch die Effizienz der Ribose-kreuzvernetzten Membranen als Resultat der verlängerten Barrierefunktion.¹⁴ Dies konnte selbst bei augmentativ sehr anspruchsvollen Indikationen gezeigt werden.^{15,16}
- Im Speziellen weist die Ribose-kreuzvernetzte OSSIX Plus Membran bei postoperativen Dehiszenzen eine deutlich verlängerte Stabilität zu nativen bzw. chemisch kreuzvernetzten Membranen auf.⁹

Aus diesem Grund liegt es nahe, die Membran zur Extraktionsalveolenversorgung ohne einen vollständigen Wundverschluss einzusetzen, um so einen optimalen Erhalt von keratinisiertem Weichgewebe sowie guter knöcherner Konsolidierung des Extraktionsdefektes zu ermöglichen.

Fall 1

Ein Patient (männlich, Alter 48) stellte sich in meiner Praxis mit einer Wurzelfraktur an Zahn Nummer 26 vor (Abb. 1). Der Behandlungsplan sah eine Exzision des nicht erhaltenswerten Zahnes mit späterer Implantatinsertion vor. Nach atraumatischer Zahnextraktion zeigte sich ein großer knöcherner Defekt, der keine simultane Implantatinsertion ermöglichte (Abb. 2). Somit wurde in der gleichen Sitzung ein Knochenaufbau vorgenommen.

Hierzu wurde zunächst bukkal ein Mukoperiostlappen präpariert und der Extraktionsdefekt mit allogenen Knochenersatzmaterial gefüllt (Abb. 3). Das Augmentat wurde mit der OSSIX® PLUS Membran (REGEDENT GmbH, Dettelbach) abgedeckt (Abb. 4). Aufgrund des lang anhaltenden Barriereprofils der Membran wurde bewusst auf die Erzielung eines vollständigen Wundverschlusses verzichtet. Durch dieses wenig invasive Behandlungsprotokoll sollte die Präparation eines koronalen Verschiebelappens durch Mobilisationstechniken

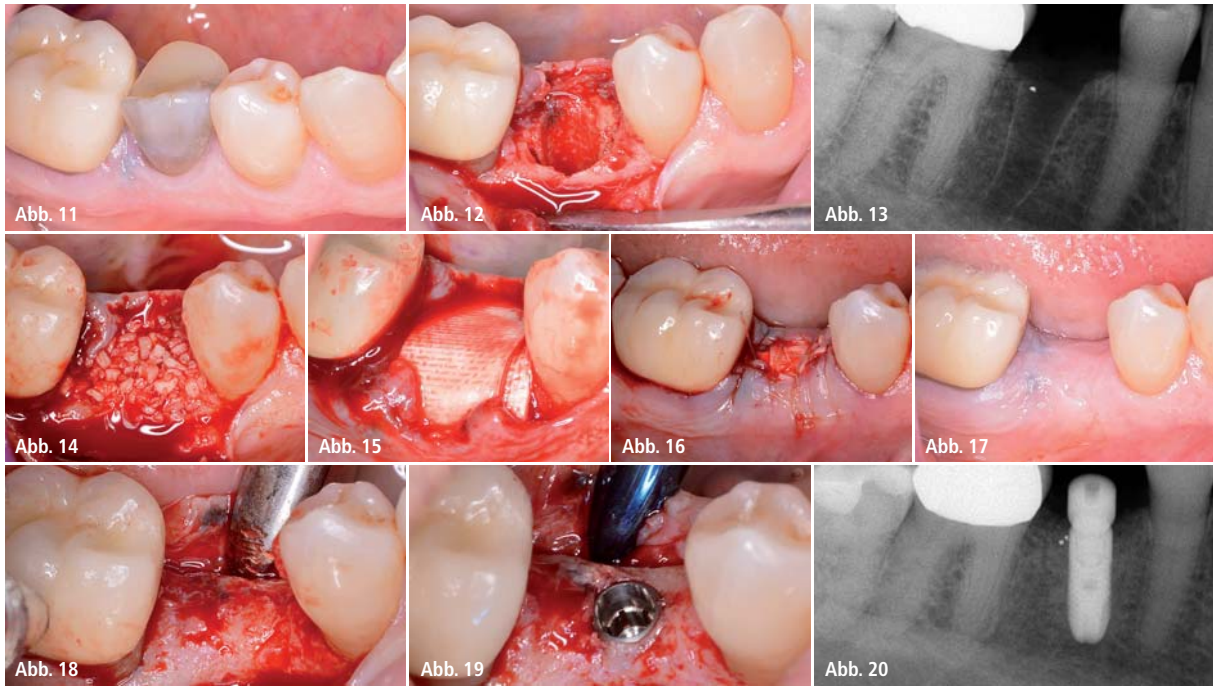


Abb. 11: Anfangssituation. – **Abb. 12 und 13:** Knöcherner Defekt nach Extraktion von Zahn 25. – **Abb. 14:** Augmentation. – **Abb. 15:** Abdeckung mit OSSIX® PLUS. – **Abb. 16:** Membranexposition unmittelbar nach Wundverschluss. – **Abb. 17:** Reentry: Optimale gingivale Verhältnisse mit ausreichendem Anteil an keratinisiertem Weichgewebe. – **Abb. 18:** Regenerierter knöcherner Defekt mit ausreichend vorhandenem Knochenvolumen. – **Abb. 19 und 20:** Implantatinsertion.

wie z. B. einer Periostschlitzung sowie eine etwaige vertikale Entlastungsinzision vermieden und so das keratinisierte Gewebe erhalten werden.

Die Fixation des Mukoperiostlappens und die Stabilisierung der Membran erfolgte mit mehreren horizontalen Matratzennähten. Im koronalen Bereich war somit ein Teil der Membran exponiert (Abb. 5). Für die postoperative Nachsorge wurde der Patient angewiesen, bis zum vollständigen Wundverschluss über der Membran zweimal täglich eine Mundspülung mit 0,2 Prozent Chlorhexidinlösung durchzuführen sowie mechanisches Trauma im Wundgebiet zu vermeiden. Die Nähte wurden zehn Tage nach Knochenaufbau entfernt. Abbildung 6 zeigt die Situation bei Nahtentfernung, die OSSIX® PLUS Membran weist keinerlei Zeichen einer frühzeitigen Resorption auf, das umliegende Weichgewebe ist entzündungsfrei. Die weitere Einheilphase und die Epithelisierung der exponierten Membran verliefen unauffällig und ohne Irritationen. Die Implantation war fünf Monate nach dem Knochenaufbau vorgesehen. Zu diesem Zeitpunkt zeigte sich ein gesundes keratinisiertes Weichgewebe mit ausreichend keratinisierter Gingiva (Abb. 7). Der ehemalige Extraktionsdefekt war vollstän-

dig knöchern konsolidiert ohne jedes Anzeichen eines krestalen Volumenverlusts (Abb. 8 und 9). Abbildung 10 zeigt die finale Versorgung mit verschraubter Krone.

Fall 2

Der zweite Patient (männlich, 64 Jahre) wies eine Wurzelfraktur mit fortgeschrittener Karies an Zahn Nummer 45 auf (Abb. 11). Das Behandlungsprotokoll verlief analog zu Fall 1.

Nach der Zahnextraktion (Abb. 12 und 13) erfolgte die Augmentation des Extraktionsdefekts mit allogenem Knochenersatzmaterial (Abb. 14). Das Augmentat wurde mit der OSSIX® PLUS Membran abgedeckt (Abb. 15) und die Lappen ohne den Versuch eines vollständigen Wundverschlusses mit horizontalen Matratzennähten stabilisiert (Abb. 16). Der weitere Heilungsverlauf verlief ohne Komplikationen, der komplette Wundverschluss erfolgte nach ca. vier Wochen post OP. Die Situation beim Reentry, sieben Monate nach dem Knochenaufbau, zeigte ebenfalls ein gesundes keratinisiertes Weichgewebe (Abb. 17) sowie ein ausreichendes vitales Knochenangebot zur Implantation (Abb. 18–20).

Zusammenfassung

Die lang anhaltende Barrierefunktion der OSSIX® PLUS Membran bewirkt eine besondere Resistenz gegenüber vorzeitiger Degradation der Membran bei der Exposition.

Sie schützt das Augmentat über einen Zeitraum von mehreren Tagen bis Wochen und verhindert somit das vorzeitige Einwachsen von Weichgewebe bzw. eine unkontrollierte Resorption. Trotz Exposition findet auch bei einer freiliegenden Membran ein sekundärer Wundverschluss durch Epithelisierung statt. Somit kann für ausgewählte Indikationen ein vereinfachter Knochenaufbau ohne vollständigen Wundverschluss erfolgen. Dadurch kann das keratinisierte Gewebe während des Knochenaufbaus optimal erhalten werden.

Kontakt

PA Dr. Barry P. Levin

Paradontologe für
Zahnimplantate Elkins Park
Elkins Park Professional Plaza
7848 Old York Road, Suite 100
Elkins Park, PA 19027
info@aperiodoc.com



Sichere Arbeitsplätze und hohe Sozialleistungen.

Das bieten wir all unseren über 400 Mitarbeitern in Deutschland und auf den Philippinen seit nunmehr 30 Jahren.



Auch die Mitarbeiter unseres Meisterlabors in Manila genießen vielfältige Leistungen:

- Kostenlose Verpflegung und Essensgeldzuschuss für Angehörige in der betriebseigenen Kantine
- Regelmäßig kostenlose ärztliche Untersuchungen
- Freie Krankenversicherung und Medikamente
- Anteilige Pensionszahlungen
- Betriebszugehörigkeitsboni
- Urlaubsgeld
- Weihnachtsgeld und Geburtstagsgratifikation



Ihr Erfolg durch unsere Mehrwerte.



Informieren Sie sich unter der kostenlosen Interadent Service-Line: **0800 - 4 68 37 23** oder auf **www.interadent.de**

