

# IMPLANTOLOGIE

# Journal

## 5 2015

### CME | DGZI Peer-reviewed

Behandlungsstrategien  
periimplantärer Entzündungen

Seite 22

### Fachbeitrag | F&E

Allogene Knochenblockaugmentation  
bei Parodontitispatienten

Seite 38

### Markt | Interview

Less is more – Osseo- und Perio-  
integration in der Implantologie

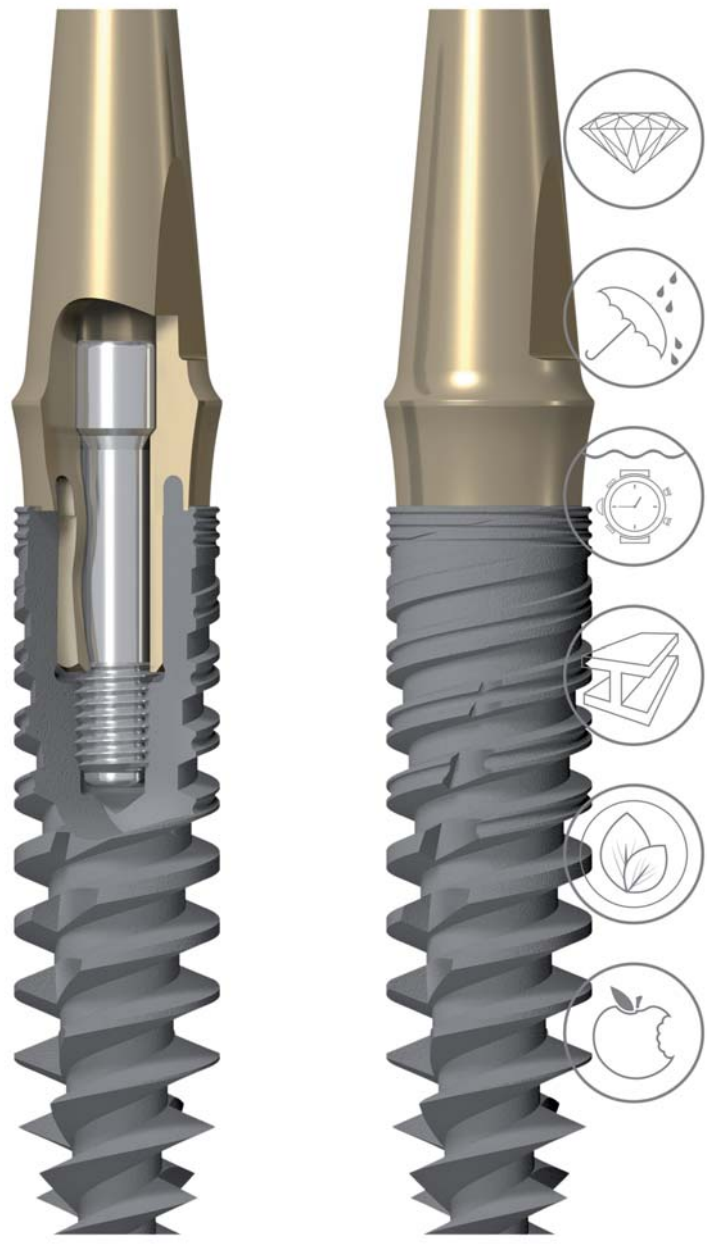
Seite 68

### Events

Deutscher ITI Kongress: modern,  
praxisnah und evidenzbasiert

Seite 76

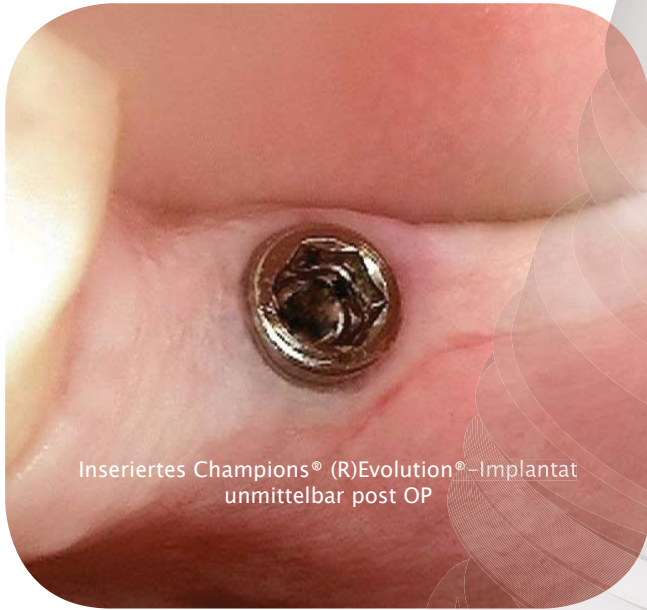**NEU!**  
CME Webinar  
CME Artikel



# champions implants

Die Nr. 1 im MIMI®-Flapless-Verfahren

Die sanfte & sichere Implantations-Methodik



Inseriertes Champions® (R)Evolution®-Implantat  
unmittelbar post OP

- Jedes (R)Evolution®-Implantat wird mit einem Shuttle vormontiert
- Der Shuttle in einem:
  - ✓ Insertions-Tool
  - ✓ Verschlusschraube
  - ✓ Gingivaformer
  - ✓ Abformungs-Tool
- Die (R)Evolution® stehen Ihnen in den Längen:  
6,5 – 8 – 10 – 12 – 14 – 16 mm  
und den Durchmessern  
3,5 – 4,0 – 4,5 – 5,5 mm  
zur Verfügung.

- Champions® (R)Evolution®-Implantate – entwickelt für die minimal-invasive Methodik der Implantation (MIMI®-Flapless)
- Reduzierte Gefahr einer Periimplantitis oder eines physiologischen Knochenabbaus durch das MIMI®-Flapless-Insertionsprotokoll
- Premium-Implantate – auch für full-flap-Insertionen

Implantat komplett **79** €

inkl. Shuttle in Einzelpackungen!!

## Champions-Implants GmbH

Bornheimer Landstr. 8 | D-55237 Flonheim  
fon +49 (0)6734 914 080 | fax +49 (0)6734 105 3  
info@champions-implants.com  
www.champions-implants.com



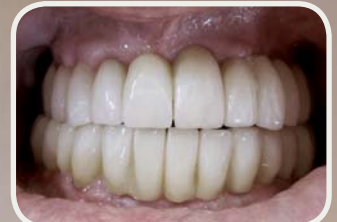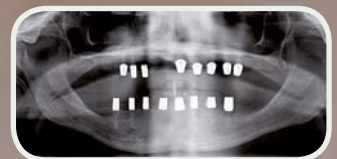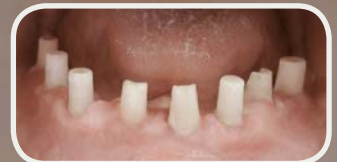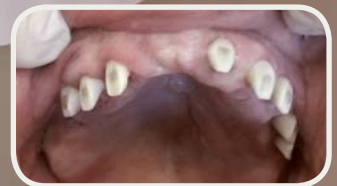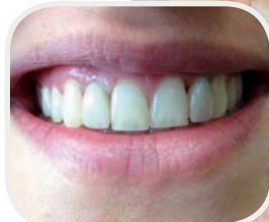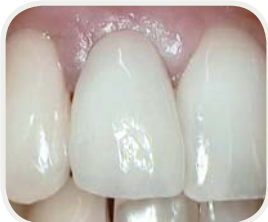## Priv.-Doz. Dr. med. dent. Armin Nedjat

Champions-Implants GmbH | CEO | Geschäftsführer  
Entwickler des MIMI®-Flapless-Verfahrens  
Medizin-Innovations Preis, Dubai 2013  
ICOI Diplomate

> 500.000 Implantationen  
> 4000 Kliniken & Praxen

# WIN!® PEEK

- DIE Titan-Alternative!
- Metall-FREI!
- Zahnfarben-ähnlich
- Absolut biokompatibel!
- Iso-Knochen-elastisch!
- Hervorragende Osseointegration durch Plasma-Aktivierung der Oberfläche
- Geringe Lagerkosten, da nur eine Länge und ein Durchmesser!
- Intraoperativ kürzbar bis auf 6 mm!
- Einfach - erfolgreich - bezahlbar!



Sehen Sie diese OPs bei vimeo



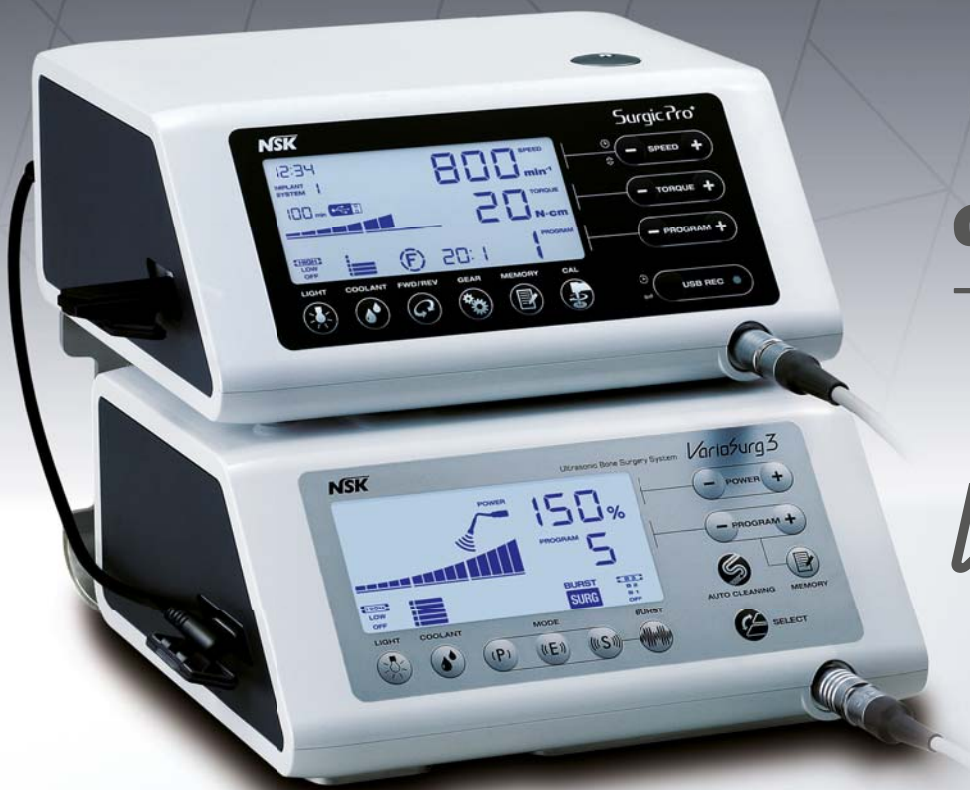

# NSK

CREATE IT.

# SYNERGIE

für die IMPLANTOLOGIE



## Surgic Pro

Chirurgisches Mikromotoren-System

## VarioSurg 3

Ultraschall-Chirurgiesystem

### AKTIONSPREISE

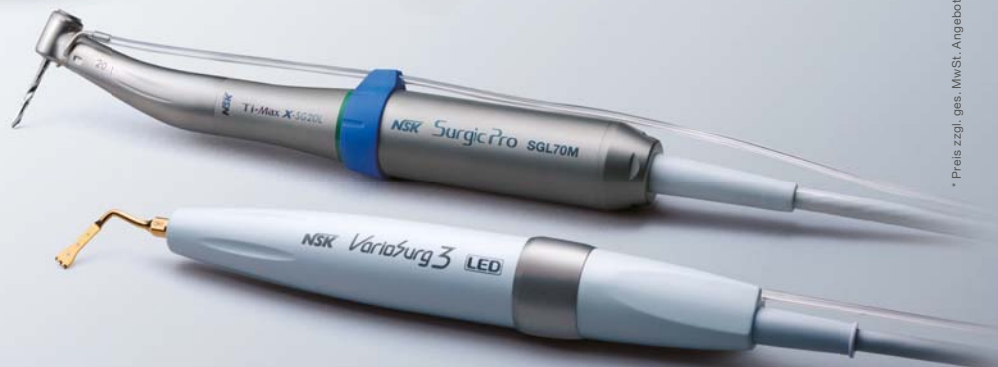vom 01. März bis 30. Juni 2015, z. B.

SPARPAKET S4

- Surgic Pro+D
- + Lichthandstück X-SG65L
- + sterilisierbarer Kühlmittelschlauch
- + VarioSurg 3 non FT
- + Link Set

8.599 €\*  
11.104 €\*

Sparen Sie  
2.505€



NSK Europe GmbH

TEL.: +49 (0)6196 77606-0 FAX: +49 (0)6196 77606-29  
E-MAIL: info@nsk-europe.de WEB: www.nsk-europe.de

\* Preis zzgl. ges. MwSt. Angebot gültig bis 30. Juni 2015. Änderungen vorbehalten.





Kaum ein Thema führt in der Implantologie zu derart kontrovers geführten Diskussionen wie das der Anwendung von Knochenersatzmaterialien. Grund genug, diesem relevanten Thema die vorliegende Ausgabe des Implantologie Journals zu widmen. Vor einigen Jahren war die Demarkationslinie der erwähnten Diskussion klar und eindeutig: Auf der einen Seite die „chirurgisch Orientierten“, die den patienteneigenen Knochen als klaren und alleinigen Goldstandard definierten, und auf der ande-

## Brösel oder Goldstandard?

ren die Befürworter synthetischer Knochenersatzmaterialien. Sprachen die einen durchaus verächtlich von „Brösel“, was die andere Seite da reinstopfen würde, konterten diese mit dem weitaus schonenderen Vorgehen und der schier unbegrenzten Verfügbarkeit künstlicher Knochensatzmaterialien! Sicherlich, die Diskussion ist differenzierter geworden, neue Aspekte sind hinzugekommen. Trotzdem ähneln die heutigen diesbezüglichen Diskussionen immer noch sehr denen vergangener Jahre. Beträchtliche Bewegung indes ist in die einstige Phalanx der Befürworter und Kritiker synthetischer Knochenersatzmaterialien gekommen, hier ist die eindeutige einstmalige Zuordnung nicht mehr gegeben. Waren die Mund-, Kiefer- und Gesichtschirurgen eindeutig und geschlossen dem „Eigenknochen-Lager“ zuzuordnen, gibt es nun doch einige, namhafte doppelapprobierte Kollegen, die auch

synthetische Knochenersatzmaterialien favorisieren – und umgekehrt. Sie sehen, liebe Leserinnen und Leser, eine spannende Geschichte! In diesem Sinne wünsche ich Ihnen viel Spaß und neue Erkenntnisse bei der Lektüre dieser Ausgabe des Implantologie Journals.



Mit herzlichem und kollegialem Gruß!  
Ihr Dr. Georg Bach  
Referent für Fortbildung der DGZI

**Editorial**

- 5 Brösel oder Goldstandard?  
*Dr. Georg Bach*

**Fachbeitrag | Chirurgie**

- 8 Optimierung des gingivo-periimplantären Gewebes durch Vestibulumplastik  
*Dr. Michael Schäfer*

**Fachbeitrag | Prothetik**

- 12 Bedingt herausnehmbare Versorgung des zahnlosen Oberkiefers auf sechs Implantaten  
*Dr. med. dent. Kleanthis Manolakis, ZTM Diamantis Tsifoutakos, ZTM Georgios Nikolaou*

**CME | DGZI Peer-reviewed**

- 22 Behandlungsstrategien periimplantärer Entzündungen  
*Dr. Richard J. Meissen, M.Sc., Dr. Nina Wollenweber*



**Fachbeitrag | Technologie**

- 30 Herstellung und Anwendung CAD/CAM-gefräster, patientenspezifischer Knochenblöcke  
*Priv.-Doz. Dr. Dr. Kristian Würzler, Dr. Florian Will, Dr. Stefan Berger*

**Fachbeitrag | Forschung & Entwicklung**

- 38 Allogene Knochenblockaugmentation bei Parodontitispatienten – Teil 1: Zielsetzung und Methode  
*Ingmar Schau, Dr. Mathias Plöger, Katharina Schaper B.Sc., Prof. Dr. Sergey V. Sirak, Dr. Marco Alexander Vukovic, Univ.-Prof. Dr. Wolf-Dieter Grimm*

**Anwenderbericht | GBR & GTR**

- 44 Socket Preservation mittels einer Ribose-kreuzvernetzten Kollagenmembran  
*PA Dr. Bary P. Levin*

**Marktübersicht | Knochenersatzmaterialien**

- 48 Knochenersatzmaterialien in der regenerativen Zahnmedizin  
*Jürgen Isbaner*
- 50 Anbieter und Produkte Knochenersatzmaterialien

**DGZI intern**

- 52 45. DGZI-Jahreskongress
- 54 Zwei „heiße Eisen“ in der Diskussion des Freiburger Forums Implantologie (FFI)  
*Dr. Georg Bach, Dr. Verena Stoll*
- 58 Studiengruppen & Geburtstage

**Markt | Interview**

- 68 Less is more – Osseo- und Periointegration in der Implantologie

**Events**

- 76 Deutscher ITI Kongress: modern, praxisnah und evidenzbasiert  
*Dr. Georg Bach*
- 82 Die Implementierung von digitalen Techniken  
*Georg Isbaner*
- 83 Wissensdinner in Kitzbühel
- 84 Implantologie-Event lockt junge Zahnärztegeneration  
*Marina Schreiber*
- 86 Vorschau

**CME | Live-Webinar**

- 87 Webinar



**Markt | Produktinformationen**

- 72 News
- 88 Tipp
- 90 Termine/Impressum



Titelbild: Clinical House Dental GmbH



Das Implantologie Journal ist die offizielle Zeitschrift der Deutschen Gesellschaft für Zahnärztliche Implantologie e.V.

**CONELOG®  
IMPLANTAT**

INKL. VERSCHLUSSSCHRAUBE

€ 154,- (ZZGL. MWST.)

PREISGARANTIE BIS 31.12.2017.  
VERGLEICHEN LOHNT SICH.



## BESSER CONELOG.

### DAS BESTE KONISCHE IMPLANTATSYSTEM VON CAMLOG.

CONELOG® Implantate verfügen über einen selbsthemmenden Konus, die CAMLOG Indexierung mit drei Nuten im Implantat sowie korrespondierende Nocken am Abutment – zum Einbringen der Sekundärteile ohne Übertragungsschlüssel. CONELOG überzeugt durch Anwenderfreundlichkeit und erleichtert es, präzise und stabile Resultate zu erzielen. **Steigen Sie jetzt auf das beste konische Implantatsystem von CAMLOG um.**

Wir bieten Ihnen eine Partnerschaft auf Augenhöhe, volle Unterstützung und unser langjähriges Know-how, von dem Sie in der Praxis profitieren. Für weitere Informationen oder eine **kostenlose Test-OP** wenden Sie sich gerne an den CAMLOG Kunden-Service unter Telefon 07044 9445-100.




**Birgit Schurz**  
Vertriebsmanagerin

**Mike Reinhardt**  
Produktmanager Technischer  
Service Implantologie



Funktion und Ästhetik sind in der Implantologie unabdingbare Faktoren für den dauerhaften Erfolg einer Implantatinserterion. Nicht nur der ausreichend dimensionierte Knochen ist von entscheidender Bedeutung – genauso wichtig ist eine gute und harmonische Weichgewebssituation. Die Nachbarbe-zahnung sollte genauso Beachtung finden, wie das gingivo-periimplantäre Gewebe. Einem Einfallen der weichgewebigen und alveolären Strukturen sollte bereits im Vorfeld entgegengewirkt werden.



## Optimierung des gingivo-periimplantären Gewebes durch Vestibulumplastik

Dr. Michael Schäfer

Heute gilt es als gesichert, dass die keratinisierte Gingiva (Abb. 1 und 3) einen wichtigen Einfluss auf den Knochenverlust um Implantate hat.<sup>1-3</sup> Viele Studien belegen, dass das Vorhandensein keratinisierter Gingiva um raue Implantate zu niedrigerer Plaqueretention führt und somit eine bessere Prognose der Implantate und der Implantatrestaurationen mit sich bringt.<sup>4-6</sup> Jede Zahnextraktion mündet immer in einem Abbau der krestalen Knochenlamelle (Abb. 2). Bei dieser Zone spricht man von dem sogenannten Bündelknochen, der vestibulär am stärksten resorbiert.<sup>4,6,7</sup> Der daraus entstehende Volumenverlust scheint unvermeidbar zu sein und beträgt 35 bis 50 Prozent in den ersten drei bis sechs Monaten.<sup>3,8</sup>

### Verbesserung der mukogingivalen Situation

Aufgrund dieses Prozesses verschiebt sich die krestale, keratinisierte Gingiva. Die Mukogingivalgrenze verläuft dann oftmals weiter krestal (Abb. 1 und 3). Wenn sich der Patient sowohl allgemein wie auch zahnmedizinisch anamnestisch in bester Verfassung befindet, bestehen weder absolute noch relative Kontraindikationen für einen oralchirurgischen Eingriff, der oftmals ein stabiles Langzeitergebnis unterstützt. Die präoperative Analyse umfasst neben dem sorgfältigen Betrachten der Bildgebung auch die Definition des Gingivabiotyps und das Ausmessen der befestigten Gingiva. Bereits die Modellana-

lyse zeigt oftmals einen spitz zulaufenden Alveolarkamm und nur ein sehr schmales Band befestigter Gingiva.

Nach Festlegung des Gingivabiotyps ist eine 2–3 mm breite Zone befestigter Gingiva periimplantär wünschenswert. Dabei kann die mukogingivale Situation durch eine Vestibulumplastik deutlich verbessert werden.

Die Vestibulumplastik ist in ihren Grundzügen seit den 1960er-Jahren bekannt. Es werden verschiedene Techniken beschrieben. Die Zielsetzung ist immer gleich: die Verbreiterung der keratinisierten fixierten Gingiva.

Außerdem kann die Implantatposition und das benötigte Knochenvolumen dabei über die digitale Volumenentomografie (DVT) bei einer im Vergleich zum

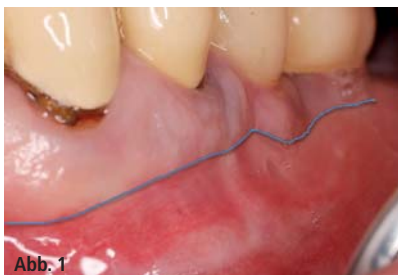

Abb. 1

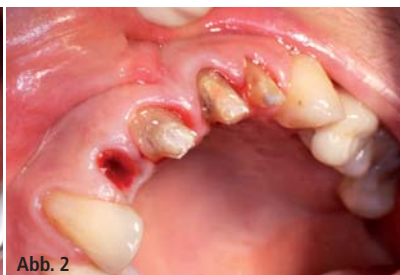

Abb. 2

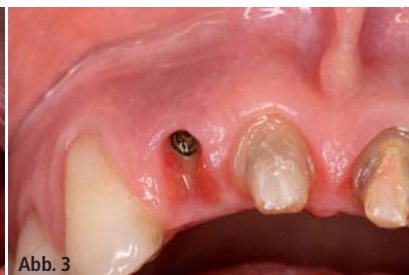

Abb. 3

**Abb. 1:** Verlauf der keratinisierten Gingiva bei Implantatpositionen 34 und 35. – **Abb. 2:** Zustand nach Zahnextraktion 12. – **Abb. 3:** Verlauf der keratinisierten Gingiva im Frontzahnbereich Region 12.



# DIKON 2015

3. DENTSPLY IMPLANTS KONGRESS

## Mehr Informationen zum DIKON 2015

### Veranstaltungs-Organisation

Tel.: 0621 4302-022

Fax: 0621 4302-023

E-Mail: [implants-de-kurse@dentsply.com](mailto:implants-de-kurse@dentsply.com)

www. [dentsplyimplants.de/fortbildung/DIKON](http://dentsplyimplants.de/fortbildung/DIKON)



Das Programm steht online für  
Sie zum Download bereit!

Jetzt Frühbucher-Rabatt sichern  
bis 30.06.2015 nur 129,- Euro  
ab 01.07.2015 für 199,- Euro

## Richtig entscheiden – Patienten begeistern

### 3. DIKON in Berlin, 18.–19. September 2015

Beim 3. DENTSPLY Implants Kongress erfahren Sie zwei volle Tage, wie Sie mit den richtigen Entscheidungen Ihre Patienten für Ihre Praxis begeistern können. Erleben Sie wissenschaftlich fundierte Vorträge und praxisrelevante Workshops zu den Themen Lebensqualität im Alter, Innovationen und Wissenschaft sowie Praxisentwicklung.

Kommen Sie mit hochkarätigen Referenten und Kollegen ins Gespräch. Das alles in der pulsierenden Metropole Berlin – im Designhotel Andels. ([www.vi-hotels.com/de/andels-berlin](http://www.vi-hotels.com/de/andels-berlin))

**Treffen Sie die richtige Entscheidung für Ihre Praxis und Ihre Patienten: Melden Sie sich gleich zum DIKON 2015 an!**

Nehmen Sie am 18.09.2015 live an der feierlichen PEERS-Förderpreisverleihung teil!



### Referenten

Prof. Dr. Wael Att  
Dr. Silvia Brandt  
Birte Christiansen  
Dr. Peter Gehrke  
Prof. Dr. Daniel Grubeanu  
Prof. Dr. Dr. Jürgen Hoffmann  
Dr. Wolfram Knöfler  
Dr. Mischa Krebs  
Dr. Christopher Kötting  
Prof. Dr. Philipp Kohorst  
Dr. Nadine von Krockow  
Dr. Michael Loeck  
Dr. Frank Maier  
Prof. Dr. Ina Nitschke  
Steuerberater Torsten Nowak  
Dr. Sebastian Quaas  
Prof. Dr. Meike Stiesch  
Dr. Jochen Tunkel  
Prof. Dr. Dr. Wilfried Wagner  
Priv.-Doz. Dr. Dietmar Weng  
Dipl.-Ing. Holger Zipprich

### Moderatoren

Dr. Georg Bayer  
Prof. Dr. Dr. Knut A. Grötz  
Prof. Dr. Hans-Christoph Lauer  
Dr. Isabel Schneider

### Workshops

ZT Stephan Adler  
ZTM Jürgen Alt  
Dr. Fred Bergmann  
Dr. Dr. Rainer S. R. Buch  
Dr. Dr. Lars Bonitz  
Priv.-Doz. Dr. Andre Büchter  
Dr. Peter Gehrke  
Dr. Till Gerlach  
Dr. Bernhard Giesenhausen  
ZTM José de San José González  
Prof. Dr. Dr. Stefan Haßfeld  
Dr. Steffen Kistler  
Dr. Frank Kornmann  
Dr. Dr. Christian Küttner  
Dr. Dittmar May  
Priv.-Doz. Dr. Christian Mertens  
Priv.-Doz. Dr. Robert Nölken  
Torsten Nowak  
ZTM Gerhard Schmidt  
Jessica Steuer  
Dr. Helmut Staveling  
Prof. Dr. Heiko Visser

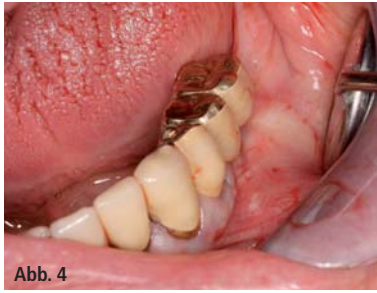

Abb. 4

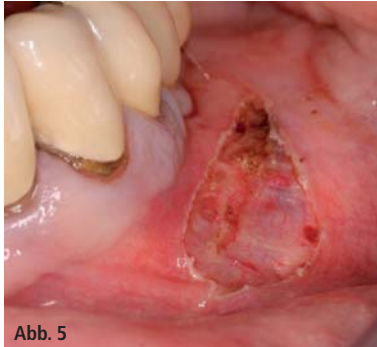

Abb. 5

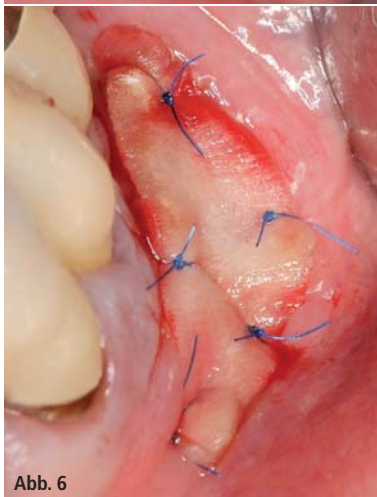


Abb. 6

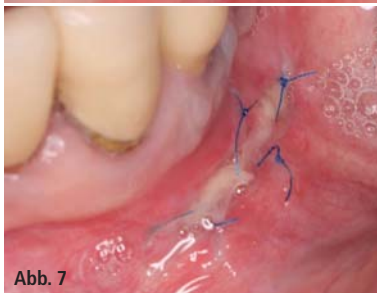

Abb. 7

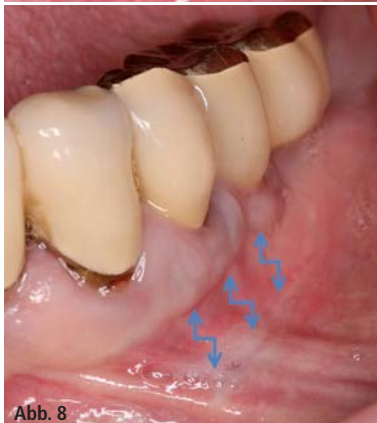

Abb. 8

**Abb. 4:** Ausgangsbefund nach Prothetik Implantate Regio 34 und 35. – **Abb. 5:** Präparation des Spaltlappens mit Diodenlaser. – **Abb. 6:** Applikation des Kollagenvlies. – **Abb. 7:** Heilungsverlauf nach vier Tagen. – **Abb. 8:** Befund nach vier Wochen.

CT deutlich geringeren Strahlenbelastung und besserer Darstellung der limitierenden anatomischen Strukturen deutlich gemacht werden.<sup>12</sup> Gerade bei komplexen Fällen kann dies notwendig werden. Zusätzlich kann der Zugewinn an keratinisiertem Gewebe bei der Vestibulumplastik auch noch gesichert werden, indem eine resorbierbare 3-D-Kollagenmatrix (Abb. 6) zur Anwendung kommt. Klinische Studien belegen, dass diese eine echte Alternative zu autogenen Transplantaten sein kann und speziell in der Weichgewebsregeneration bei sachgemäßer Anwendung gut funktioniert. Durch den nicht benötigten zweiten Eingriff, zum Beispiel am Gaumen, werden postoperative Schmerzen und mögliche Komplikationen deutlich reduziert. Diese Membranen sind relativ einfach mikrochirurgisch zu vernähen und schützen vor Infektionen. Das meist schwammartige Gerüst, das zum Periost zeigen muss, sorgt für zusätzliches Volumen und ermöglicht das Einwachsen von Gewebe. Dieser Eingriff kann dabei zu verschiedenen Zeitpunkten erfolgen: vor der Extraktion bzw. Explantation, vor einer Augmentation, nach einer Implantation, mit der Implantatfreilegung oder nach Eingliederung der Prothetik. Auch kann dieser chirurgische Eingriff gleichzeitig mit einer Weichgewebsverdickung (Biotype Switching), mit Rezessionsdeckungen oder mit der Entfernung der Lippen-, Wangenbändchen kombiniert werden. Die parodontologische Vorbehandlung nimmt dabei einen besonderen Stellenwert ein. Über professionelle Zahnreinigungen und entsprechende Instruktionen wird versucht, den Patienten in die Lage zu versetzen, eine suffiziente Mundhygiene auszuüben. Prädisponierende Faktoren müssen ebenfalls eruiert, entsprechend evaluiert und gegebenenfalls therapiert werden.

#### Ablauf

Nach erfolgter Anästhesie wird zunächst ein Spaltlappen präpariert (Abb. 5). Dabei sollte der Schnitt in der Breite über die Nachbarzähne hinaus extendiert und

darauf geachtet werden, inserierende Bänder in Längsrichtung zu exzidieren. In diesem Fall wurde für den Eingriff der Diodenlaser verwendet. Eine Lappendicke von ca. 1,5–2 mm sollte dabei ungefähr angestrebt werden, was mit dem Laser sicherlich schwerer reproduzierbar zu präparieren ist als mit dem Skalpell. Die Vorzüge des Diodenlasers sind jedoch die verkürzte Behandlungsdauer mit einer guten Wundheilung, kaum auftretende Schmerzen und, darauf aufbauend, eine gute Patientencompliance.

Die Präparation nach apikal sollte möglichst bis auf 10 mm ausgedehnt werden. Die Membran wird zunächst mit Fingerdruck auf das Empfängerbett gedrückt und dann möglichst spannungsfrei mit Einzelknopfnähten periostal vernäht (Abb. 6). Zusätzliche Matratzennähte können den Transplantatersatz auf dem Empfängerbett sichern.

Der Fibrinbelag (Abb. 7) darf postoperativ vom Patienten keinesfalls mit Eiter verwechselt werden. Um eine nahezu beschwerdefrei ablaufende Heilung zu gewährleisten, sollten säurehaltige Getränke initial nicht konsumiert werden.

Die Wunde ist nach circa vier Wochen vollständig epithelisiert (Abb. 8). Eine Wartezeit von mindestens drei Monaten ist dann angezeigt, um den tatsächlichen Hinzugewinn an keratinisierter Gingiva zu überprüfen.

Eine optische Sehunterstützung kann bei solchen operativen Eingriffen hilfreich sein, um die Gewebespezifität zu erkennen und mit dem entsprechenden Mikroinstrumentarium in der Lage zu sein, adäquat zu operieren. Bei kleineren Augmentationen sollte der Patient eine Stunde vor der Operation 600 mg Clindamycin oder 2 g Amoxicillin per os im Sinne einer „One-Shot Prophylaxe“ erhalten.

#### Kontakt

##### Dr. Michael Schäfer

Feldstraße 2  
40479 Düsseldorf  
Tel.: 0211 490565  
Fax: 0211 4931576  
info@dr-michaelschaefer.de  
www.dr-michaelschaefer.de



Lokales Antibiotikum

wirkt mindestens **12** Tage  
bei einmaliger Applikation!

Ligosan® Slow Release  
Der Taschen-Minimierer.



## Ligosan®

Das Lokalantibiotikum für die Parodontitis-Therapie von heute.

- **Für Ihren Behandlungserfolg:** Ligosan Slow Release sorgt für eine signifikant bessere Reduktion der Taschentiefe als SRP allein.
- **Für Ihre Sicherheit:** Dank des patentierten Gels dringt der bewährte Wirkstoff Doxycyclin selbst in tiefe, schwer erreichbare Parodontaltaschen vor.
- **Für Ihren Komfort:** Das Gel ist einfach zu applizieren. Am Wirkort wird Doxycyclin kontinuierlich in ausreichend hoher lokaler Konzentration über mindestens 12 Tage freigesetzt.

Jetzt gleich informieren auf  
[heraeus-kulzer.de/ligosan](http://heraeus-kulzer.de/ligosan)


Mundgesundheit in besten Händen.

© 2015 Heraeus Kulzer GmbH. Alle Rechte vorbehalten. „Heraeus“ ist eine eingetragene Marke der Heraeus Holding GmbH, die auf Grundlage einer durch die Heraeus Holding GmbH gewährten zeitlich befristeten Lizenz genutzt wird. Weder die Heraeus Holding GmbH noch deren verbundene Unternehmen sind für die Herstellung des Produktes/der Produkte verantwortlich.

[heraeus-kulzer.com](http://heraeus-kulzer.com)

**Pharmazeutischer Unternehmer:** Heraeus Kulzer GmbH, Grüner Weg 11, 63450 Hanau • **Ligosan Slow Release**, 14% (w/w), Gel zur periodontalen Anwendung in Zahnfleischtaschen (subgingival) **Wirkstoff:** Doxycyclin • **Zusammensetzung:** 1 Zylinderkartusche zur einmaligen Anwendung enthält 260 mg Ligosan Slow Release. **Wirkstoff:** 1 g Ligosan Slow Release enthält 140,0 mg Doxycyclin entsprechend 161,5 mg Doxycyclinhydrochlorid. **Sonstige Bestandteile:** Polyglykolsäure, Poly[poly(oxyethylen)-co-DL-milchsäure/glycolsäure] (hochviskos), Poly[poly(oxyethylen)-co-DL-milchsäure/glycolsäure] (niedrigviskos) • **Anwendungsgebiete:** Zur Behandlung der chronischen und aggressiven Parodontitis bei Erwachsenen mit einer Taschentiefe von  $\geq 5$  mm als Unterstützung der konventionellen nicht-chirurgischen Parodontitis-Therapie. • **Gegenanzeigen:** bei bekannter Überempfindlichkeit gegenüber Doxycyclin, anderen Tetracyclin-Antibiotika oder einem der sonstigen Bestandteile von Ligosan Slow Release; bei Patienten, die systemische Antibiotika vor oder während der Parodontaltherapie erhalten; während der Odontogenese (während der Frühkindheit und während der Kindheit bis zum Alter von 12 Jahren); während der Schwangerschaft; bei Patienten mit erhöhtem Risiko einer akuten Porphyrie; bei Patienten mit stark eingeschränkter Leberfunktion. • **Nebenwirkungen:** Nach Behandlung mit Ligosan Slow Release waren Häufigkeit und Ausprägung von Nebenwirkungen vergleichbar den Nebenwirkungen nach konventioneller Parodontitisbehandlung. *Gelegentlich auftretende Nebenwirkungen sind:* Schwellung der Gingiva (Parodontalabszess), „kaugummiartiger“ Geschmack bei Austritt von Gel aus der Zahnfleischtasche. Da die Anwendung von Ligosan Slow Release nachweislich nur zu sehr geringen Doxycyclin-Plasmakonzentrationen führt, ist das Auftreten systemischer Nebenwirkungen sehr unwahrscheinlich. **Allgemeine Erkrankungen und Beschwerden am Verabreichungsort:** Überempfindlichkeitsreaktionen, Urticaria, angioneurotisches Ödem, Anaphylaxie, anaphylaktische Purpura. Innerhalb der Gruppe der Tetracyclin-Antibiotika besteht eine komplette Kreuzallergie. Bei Verabreichung von Doxycyclin an Kinder während der Zahnentwicklung ist in seltenen Fällen eine irreversible Zahnverfärbung und Zahnschmelzschädigung beobachtet worden • **Verschreibungspflichtig** • **Stand der Information:** 07/2013

Die implantatprothetische Versorgung älterer Patienten rückt durch den demografischen Wandel in den meisten hoch entwickelten Industriestaaten vermehrt in den Mittelpunkt des fachlichen Interesses. Dass die damit verbundenen Weiterentwicklungen in der Implantologie eine vorhersehbare Versorgung auf wenigen Implantaten ohne umfangreiche Vorbehandlungsmaßnahmen ermöglichen, zeigt der folgende Fallbericht einer 73-jährigen Patientin.



# Bedingt herausnehmbare Versorgung des zahnlosen Oberkiefers auf sechs Implantaten

Dr. med. dent. Kleantis Manolakis, ZTM Diamantis Tsifoutakos, ZTM Georgios Nikolaou

Die Patientin stellte sich in unserer Praxis mit dem Wunsch nach einer fest-sitzenden Versorgung im Oberkiefer vor. Sie war seit zwölf Jahren mit einer schleimhautgelagerten Teilprothese versorgt. Diese war am letzten noch vorhandenen Zahn 27 mittels gebogener Halteelemente fixiert (Abb. 1). Im Unterkiefer war die Patientin ebenfalls mit einer herausnehmbaren Teilprothese versorgt, die mittels gebogener Halteelemente auf den drei Restzähnen 33, 32 und 43 befestigt war.

## Diagnostik

Der Ankerzahn 27 war aufgrund des Verlustes parodontaler Haltegewebe

und seines hohen Lockerungsgrades (Grad II) nicht mehr erhaltungswürdig. Obwohl die Zähne im Oberkiefer aufgrund einer Parodontalerkrankung verloren gegangen waren, konnte röntgenologisch ein ausreichendes Knochenangebot ermittelt werden (Abb. 2). Eine digitale Volumentomografie (DVT) bestätigte den Röntgenbefund.

## Therapieplanung

Nach eingehender Aufklärung der Patientin entschlossen wir uns für eine Versorgung mit insgesamt sechs Implantaten und einer bedingt herausnehmbaren verschraubten prothetischen Rekonstruktion aus Zirkondioxid-Keramik. Auf-

grund des ausreichend dimensionierten Knochenlagers waren keine aufwendigen Augmentationsmaßnahmen notwendig. In Anlehnung an das „All-on-Six“-Konzept (Pomares 2010) wurde eine Insertion von sechs wurzelförmigen Implantaten (BEGO Semados® RSX, BEGO Implant Systems GmbH & Co. KG, Deutschland) geplant.

Abweichend von dem oben genannten Behandlungskonzept wurde die Implantatinsertion nicht transgingival, sondern unter Bildung eines Mukoperiostlappens geplant, um eine ausreichende Sicht auf das OP-Feld zu ermöglichen. Weiterhin sollte die Belastung der Implantate nicht sofort, sondern erst nach Ablauf einer zweimonatigen geschlossenen Einhei-

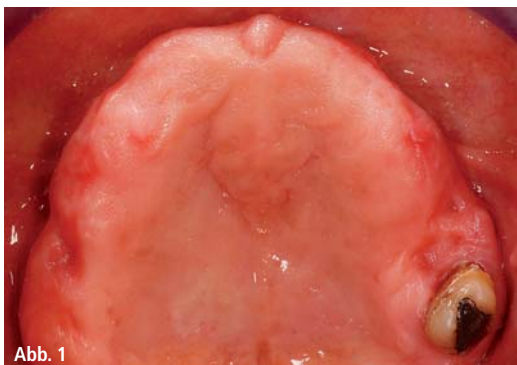
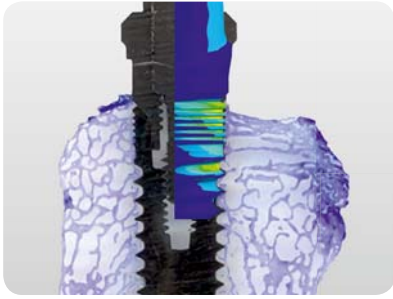



Abb. 1

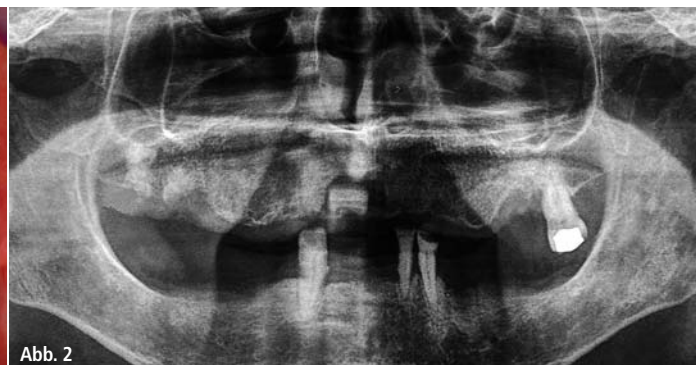


Abb. 2

Abb. 1: Intraorale Ausgangssituation. – Abb. 2: Ausgangsröntgenbild.



**BEGO SECURITY  
Implants – für eine  
umfassende  
5-Jahres-Garantie**

**BEGO  
SECURITY  
Implants**



Bionische Mikrorillen zur Spannungsreduzierung

## Modernes Design mit BEGO Semados<sup>®</sup> RS/RSX

- Bionisch optimierte Mikrorillen (zum EU Patent angemeldet, noch nicht offen gelegt)
- Maschinerte (RS-Line) oder mikrostrukturierte (RSX-Line) Schulter mit Platform Switch
- Ein Chirurgie-Tray für beide Systeme
- Selbstschneidendes Gewindedesign mit optimalem Schneidwinkel
- Weitere Infos unter [www.bego-implantology.com](http://www.bego-implantology.com)



Miteinander zum Erfolg

 **BEGO**



lung verzögert erfolgen. Die prothetische Versorgung nach Freilegung der Implantate sollte mit einer verschraubten provisorischen Brücke erfolgen. Die

definitive Versorgung sollte nach Ablauf einer drei- bis sechsmonatigen Tragezeit der Interimsbrücke mit einer bedingt abnehmbaren Brückenrekonstruktion aus

Zirkondioxid auf Sub-Tec MultiPlus-Aufbauten (BEGO Implant Systems GmbH & Co. KG, Deutschland) durchgeführt werden.

### Operatives Vorgehen

Nach Bildung eines Mukoperiostlappens wurden unter Lokalanästhesie in Regio 14, 12, 11, 22, 23, 25 insgesamt sechs Implantate in einer Sitzung inseriert. In Regio 14 wurde ein Implantat mit 15 mm Länge und 4,5 mm Durchmesser gewählt. In Regio 12, 23 und 25 erfolgte die Insertion von Implantaten mit einem Durchmesser von 4,1 mm und einer Länge von 13 mm, während im Bereich der Schneidezähne 11 und 22 Implantate mit der gleichen Länge aber mit einem geringeren Durchmesser von 3,75 mm verwendet wurden. Das relativ gute Knochenangebot ließ es zu, dass die beiden endständigen Implantate in Regio 14 und 25 nicht wie in der Mehrzahl der Patientenfälle anguliert, sondern parallel zu den übrigen Implantaten inseriert werden konnten. Nach Abschluss der Implantatinserion wurden die Implantate mit Verschlusschrauben versehen und die Mukoperiostlappen anschließend spannungsfrei adaptiert und mittels Einzelnähten dicht miteinander vernäht (Abb. 3–5). Die postoperativ angefertigte Panoramaschichtaufnahme zeigte eine gute Positionierung der Implantate im Alveolarknochen (Abb. 6). Obwohl Parallelpins verwendet wurden, konnte nicht bei allen Implantaten eine optimale achsengerechte Ausrichtung erzielt werden. Auf der Übersichtsröntgenaufnahme war ersichtlich, dass die Implantate in Regio 12, 11 und 22 im Vergleich zu den übrigen Implantaten leicht nach mesial anguliert eingesetzt worden waren. Der prothetische Ausgleich der geringgradigen Implantatdivergenzen konnte mittels der systemeigenen Aufbauten im Labor auf elegante Weise ermöglicht werden. Zahn 27 wurde während der zweimonatigen Einheilphase der Implantate zunächst zur Stabilisierung der Teilprothese erhalten. Die Prothese der Patientin wurde unterfüttert und diente bis zur Freilegung der Implantate als Provisorium.



Abb. 3

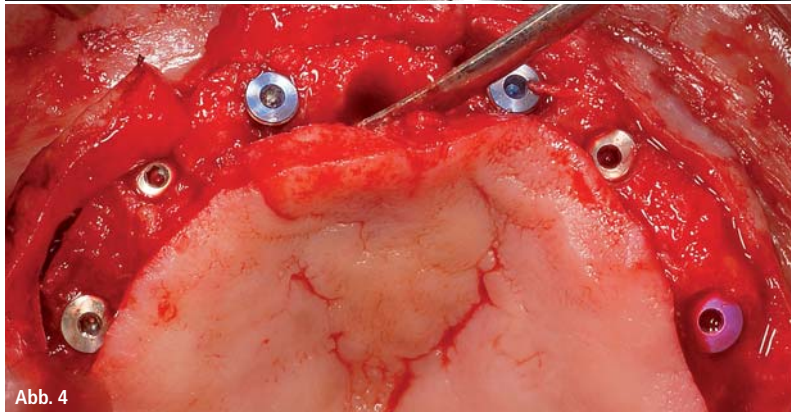


Abb. 4

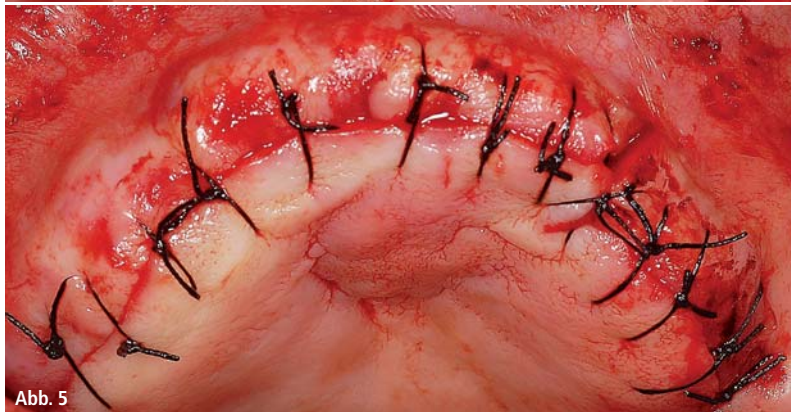


Abb. 5

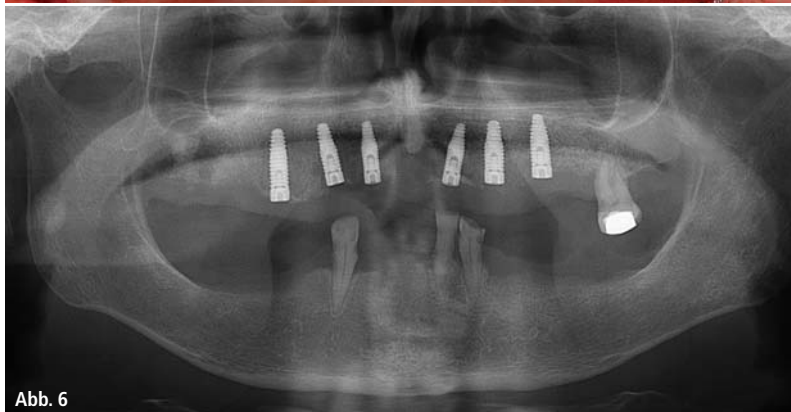

Abb. 6

**Abb. 3:** BEGO Semados RSX-Implantat. – **Abb. 4:** Mukoperiostlappen und inserierte Implantate. – **Abb. 5:** Spannungsfrei mit Einzelnähten adaptierter Mukoperiostlappen. – **Abb. 6:** Postoperatives Röntgenbild.

# Flexibilität<sup>5</sup>

Erweitern Sie Ihr Behandlungsspektrum mit dem KaVo OP300 Maxio:

Maximale Flexibilität in der Anwendung dank fünf verschiedener Volumengrößen für individuelle, indikationsbezogene Diagnostik.

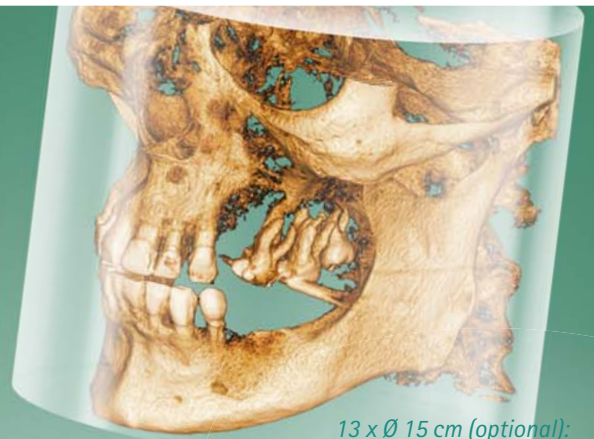
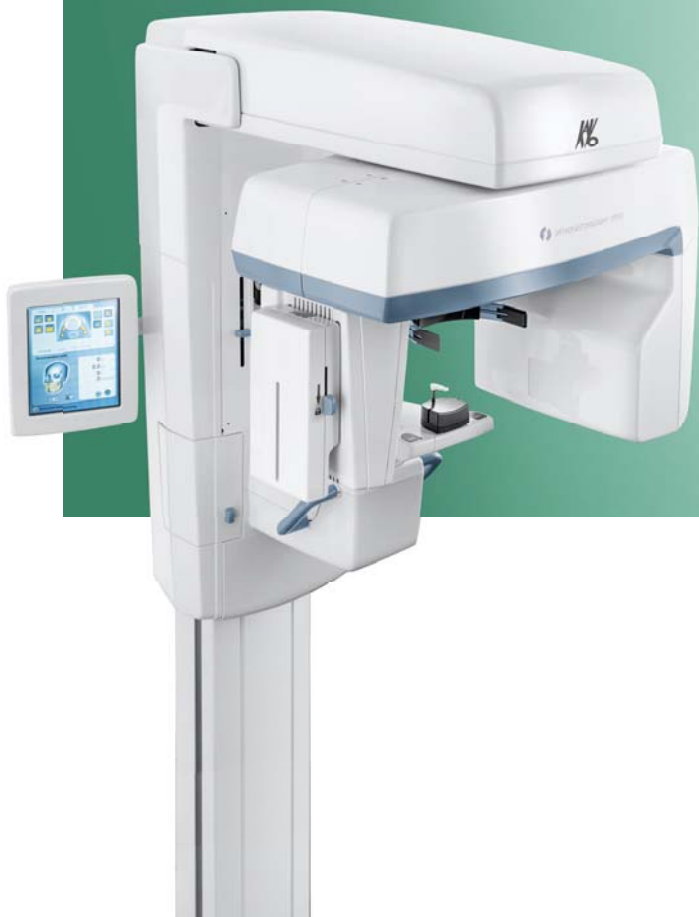KaVo OP300 Maxio mit

**LDT** ■■■■

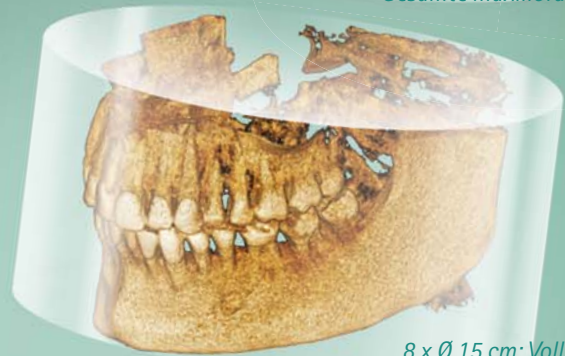
Low Dose Technology™

Weitere Infos unter

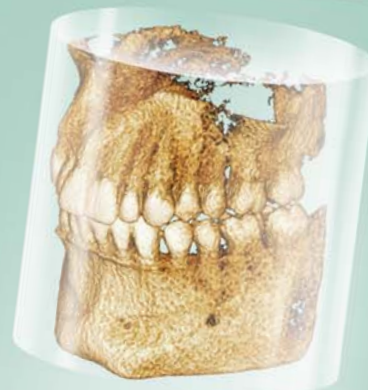[www.kavo.de/maxio](http://www.kavo.de/maxio)



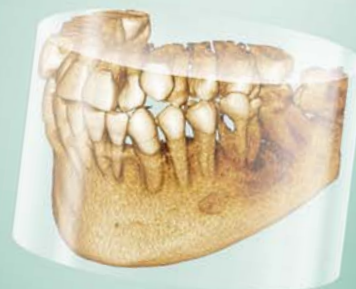13 x Ø 15 cm (optional):  
Gesamte maxillofaziale Region



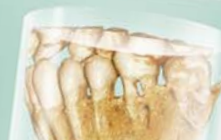8 x Ø 15 cm: Vollständige  
Ober- und Unterkieferregion



8 x Ø 8 cm: Beide  
Zahnbögen und Anteile  
der Kieferhöhlen



6 x Ø 8 cm:  
Vollständiger Zahnbogen



5 x Ø 5 cm:  
Lokale Diagnostik



KaVo. Dental Excellence.



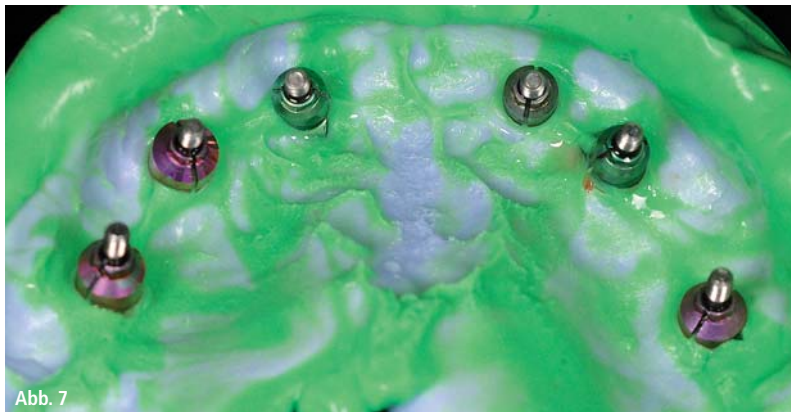

Abb. 7

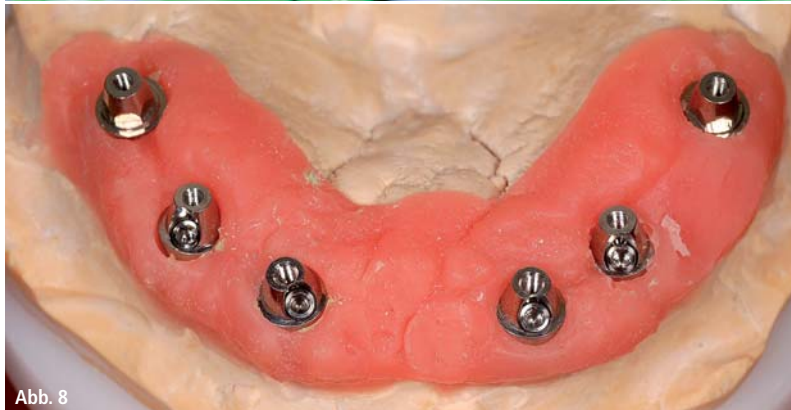

Abb. 8

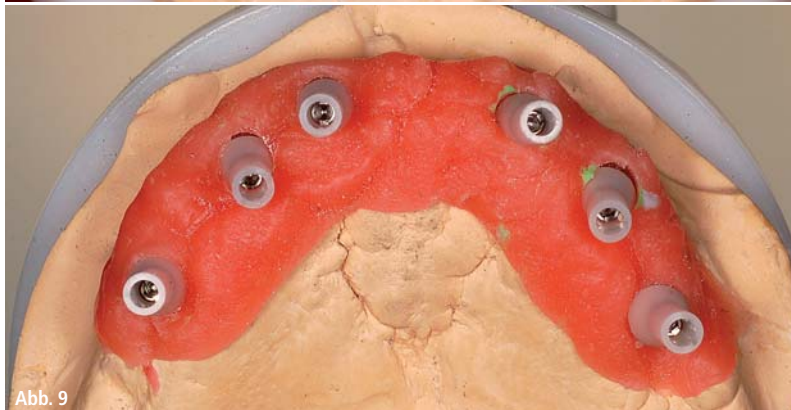


Abb. 9

**Abb. 7:** Abformung mit Abdruckpfosten für offenen Abformlöffel. – **Abb. 8:** MultiPlus-Aufbauten auf Meistermodell. – **Abb. 9:** Universal-Aufbauten auf MultiPlus-Pfosten.

## Versorgung

Die Abformung für die Herstellung der Interimsbrücke erfolgte nach Ablauf der zweimonatigen Einheilzeit im offenen Verfahren mittels eines individuellen Abformlöffels. Dazu wurden farbcodierte Abformpfosten für die unterschiedlichen Implantatdurchmesser verwendet. Als Abformmaterial diente das A-Silikon Variotime Putty/Variotime Light Flow (Heraeus Kulzer GmbH, Hanau, Deutschland), das sich durch eine kurze Abbindezeit im Mund, eine hohe finale Härte und eine sehr gute Dimensionsstabilität auszeichnet (Abb. 7). Anhand der Abformung erfolgte anschließend die Herstellung des Meistermodells im Labor. Nach Auftragen der Zahnfleischmaske wurden die Abutments eingesetzt und auf diese anschließend die Aufbauten geschraubt (Abb. 8 und 9).

Bei Implantaten im Frontzahnbereich ist aus ästhetischen Gründen die palatinale Positionierung der Befestigungsschrauben ein wichtiges Behandlungsziel. Das MultiPlus-System bietet zu diesem Zweck angulierte Abutments an. Auf den vier vorderen Implantaten wurden aus diesem Grund vier um 20 Grad angulierte Abutments verwendet, während auf den beiden distalen Implantaten gerade Aufbauten eingesetzt werden konnten (Abb. 8). Ausbrennfähige Aufwachshülsen aus Polyoxymethylen (POM; Abb. 9) wurden als Verbindungselemente für die Wachsmodellation des Metallgerüsts der Interimsversorgung verwendet (Abb. 10 und 11). Als Ver-

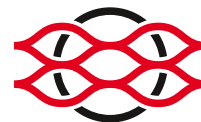


Abb. 10

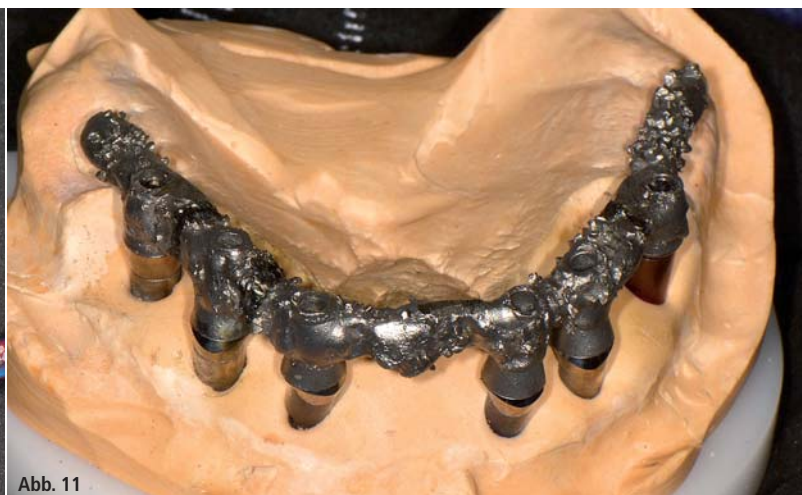

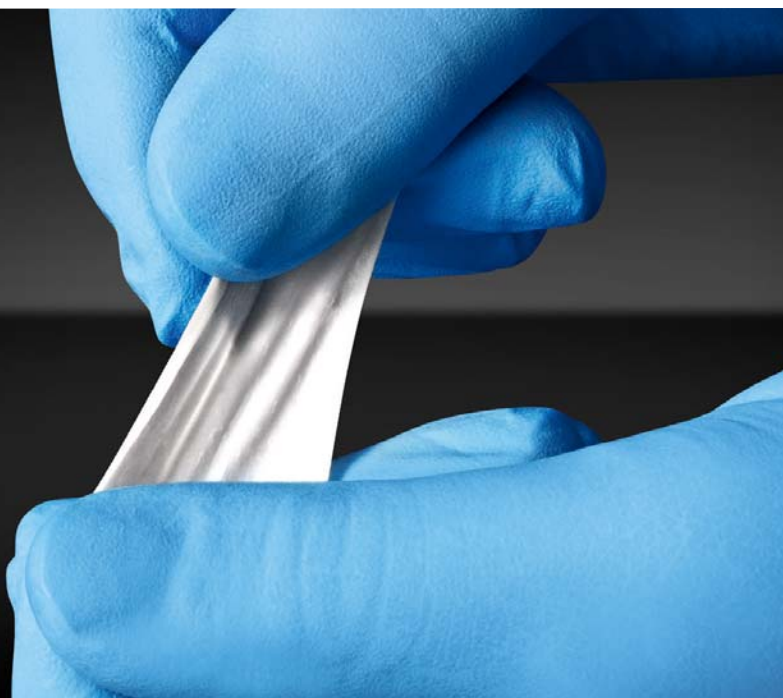
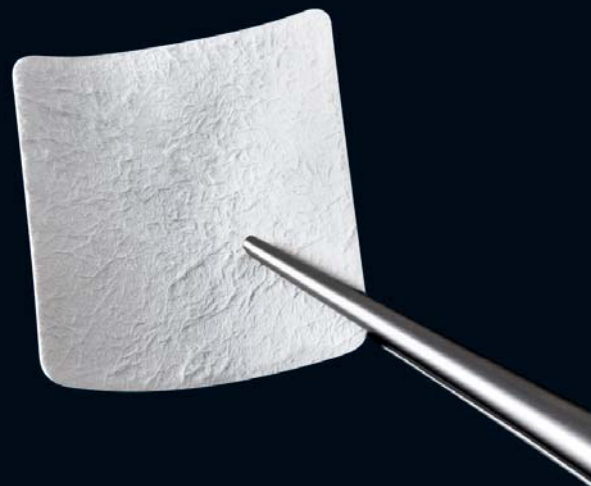
Abb. 11

**Abb. 10:** Angestiftete Modellation für Metallgerüst. – **Abb. 11:** Metallgerüst aus Wiron light (BEGO Dental GmbH).



## Erleben Sie den Unterschied!

creos™ ist einfach in der Handhabung und verlässlich in der Funktion.



Die natürliche Barrieremembran lässt sich dank ihrer hohen Reißfestigkeit hervorragend in Form bringen. Das einfache Handling reduziert die Behandlungszeit und gewährleistet die sichere Abdeckung der Knochendefekte. creos eignet sich für Verfahren der gesteuerten Knochen- (GBR) sowie Geweberegeneration (GTR).

- bioresorbierbare Kollagenmembran
- unterstützt das Wachstum osteogener Zellen
- deutlich verlängerte Barrierefunktion
- exzellente Gewebekompatibilität
- erhältlich in drei verschiedenen Größen:  
15 x 20 mm, 25 x 30 mm und 30 x 40 mm

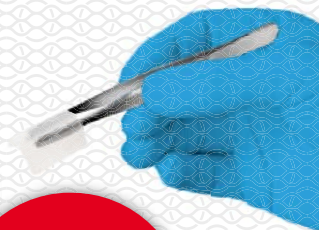

**DEMO-Video**  
creos.com



Das operative Handling ist unvergleichbar einfach. Kontaktieren Sie uns unter **0221 599 85-590** und Sie erhalten Ihre persönliche Testmembran.

Überzeugen Sie sich selbst!  
Sie werden den Unterschied sofort spüren.



**SEIT  
50 JAHREN**  
IM DIENSTE DER PATIENTEN



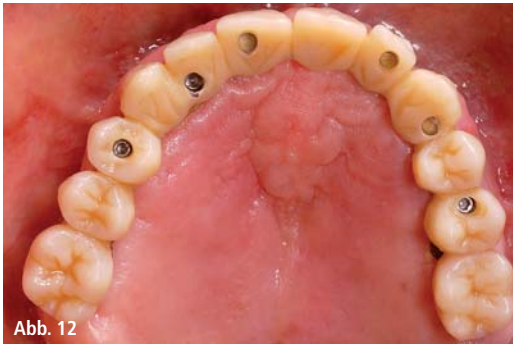

Abb. 12

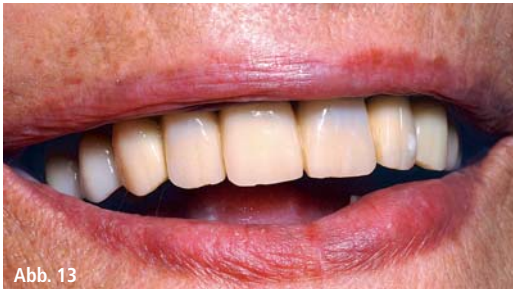

Abb. 13

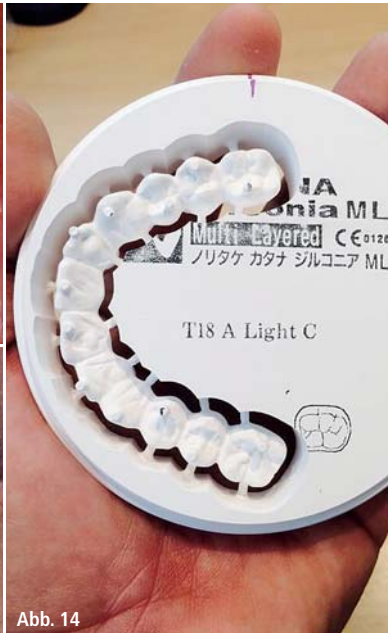

Abb. 14

Abb. 12: Okklusallansicht nach Eingliederung der provisorischen Versorgung. – Abb. 13: Provisorium in situ – Frontalansicht. – Abb. 14: Zirkondioxid-Rohling (Kuraray Noritake Dental Inc.).

blendung dienten vorfabrizierte Kunststoffverblendschalen (artVeneer, Merz Dental GmbH, Deutschland), die sich durch eine sehr gute Ästhetik auszeichnen.

Vor Einsetzen der Interimsbrücke wurden die Abutments mit einem Torque von 30 Ncm auf den Implantaten verschraubt. Die Verschraubung der provisorischen Brücke auf den Abutments erfolgte anschließend entsprechend den Herstellerangaben mit 20 Ncm. Die abschließende Kontrolle der Funktion und Ästhetik ergab ein gutes klinisches Ergebnis (Abb. 12 und 13). Nach einer Tragedauer von vier Monaten, in wel-

cher sich das Hart- und Weichgewebe im OP-Gebiet konsolidieren konnte, erfolgte die definitive prothetische Versorgung mit einer mittels CAD/CAM-hergestellten Zirkondioxid-Brücke. Diese wurde aus einem polychromen Hochleistungs-Zirkondioxid-Rohling hergestellt (Katana Zirconia Multi Layered ML, Kuraray Noritake Dental Inc., Japan; Abb. 14). Diese Rohlinge werden in einem speziellen Schichtverfahren ab Werk bereits mit Zahnschmelz-, Dentin- und Zahnhalsfarbabstufungen geliefert, wodurch ein natürlicher Farbverlauf bereits beim Zirkondioxid-Gerüst erzielt wird (Abb. 15).

Die Herstellung des CAD/CAM-gefertigten Brückengerüsts erfolgte mittels der Software dentCare! (REITEL Feinwerktechnik GmbH, Bad Essen, Deutschland). Eine Individualisierung der vestibulären Flächen der Rekonstruktion wurde mittels Bemalung der Keramik erreicht. Mehrere Brennvorgänge führten schließlich zu einer homogenen porenfreien Oberfläche und zu exzellenten optischen Eigenschaften (Abb. 16). Anschließend wurden die MultiPlus-Titan-Abutments mittels dualhärtendem Kompositzement (PermaCem 2.0, DMG Dental-Material GmbH, Hamburg, Deutschland) auf dem Zirkondioxid-Gerüst verklebt (Abb. 17). Zuvor wurden die Titanpfosten mit Wachs ausgeblockt und mit Aluminiumoxid gesandstrahlt. Das Sandstrahlen der Oberfläche dient dazu, mechanische Mikroretentionen für eine optimale Verbindung zwischen Metall und Kompositzement zu erhalten. Die Ausarbeitung und Politur der zervikalen Übergangszonen ergab eine hochwertige fugenfreie Verbindung zwischen Abutment und Gerüst (Abb. 18 und 19). Abbildung 20 zeigt die endgültige Versorgung nach Eingliederung. Da die wichtigen klinischen Parameter „Zahnlänge, Zahnaufstellung, Ästhetik, Sprache und Kaufunktion“ bereits zum Zeitpunkt der temporären Versorgung ausgetestet und auf die endgültige prothetische Suprakonstruktion übertragen worden waren, gestaltete sich die Eingliederung des Zahnersatzes in funktioneller und ästhetischer Hinsicht weitestgehend unpro-

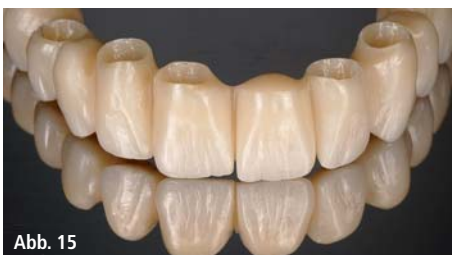

Abb. 15

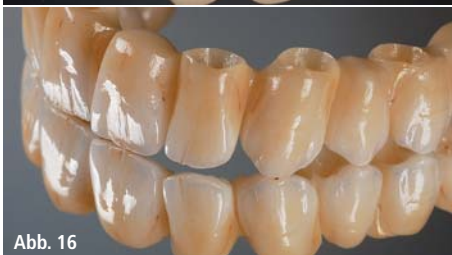

Abb. 16

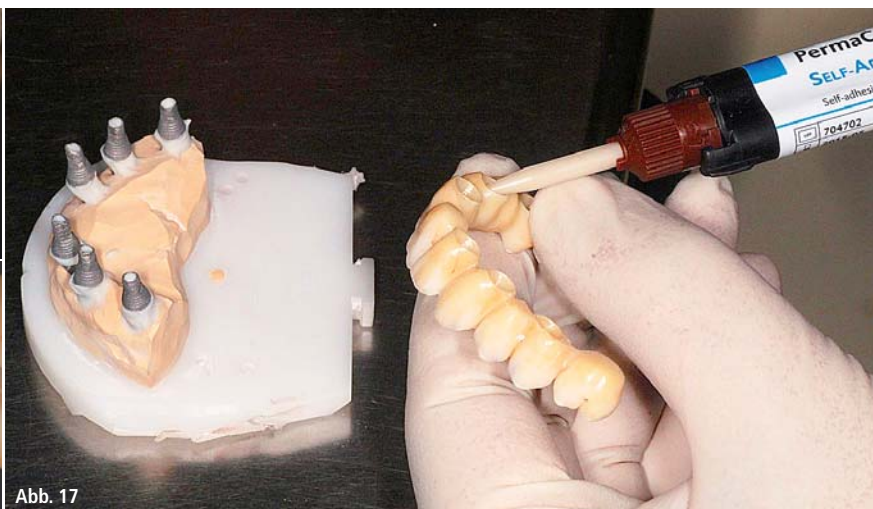

Abb. 17

Abb. 15: Homogene porenfreie Oberfläche des Brückengerüsts. – Abb. 16: Zirkondioxid-Gerüst finalisiert. – Abb. 17: Verklebung der MultiPlus-Titanaufbauten auf dem Zirkondioxid-Gerüst.

# Dentegris

## Präzisions Implantate made in Germany



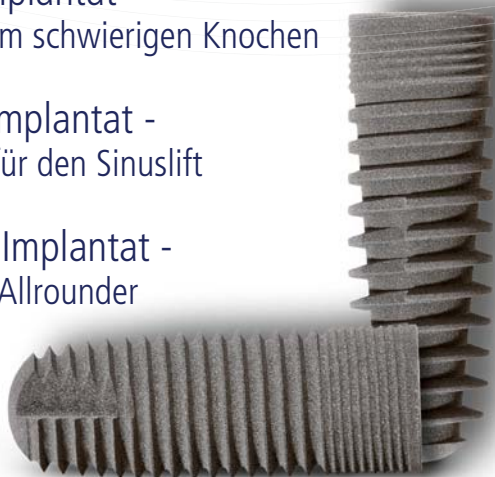**Bovines Knochenaufbaumaterial,  
Kollagenmembranen, Kollagenvlies,  
Alveolarkegel, Weichgewebmatrix**

**Tausendfach bewährtes  
Implantatsystem**

Soft-Bone-Implantat -  
der Spezialist im schwierigen Knochen

SL-Sinuslift-Implantat -  
der Spezialist für den Sinuslift

SLS-Straight-Implantat -  
der klassische Allrounder



### CompactBone B.

Natürliches, bovines  
Knochenersatzmaterial



### CompactBone S.\*

Biphasisches, synthetisches  
Knochenersatzmaterial



### BoneProtect® Membrane

Native Pericardium Kollagenmembran



### BoneProtect® Guide

Natürlich quervernetzte Kollagenmembran



### BoneProtect® Fleece

Natürliches Kollagenvlies



### BoneProtect® Cone

Alveolarkegel aus natürlichem Kollagen



### MucoMatrixX®

Soft Tissue Graft



 **Dentegris**  
DENTAL IMPLANT SYSTEM



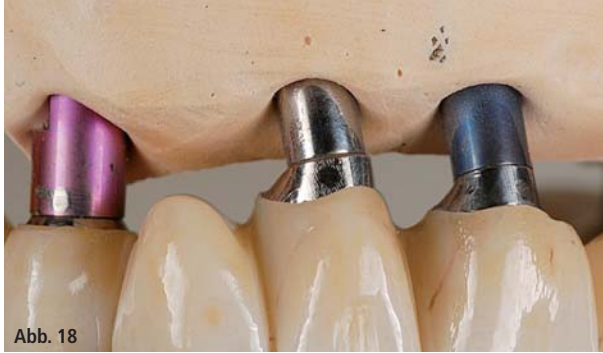

Abb. 18

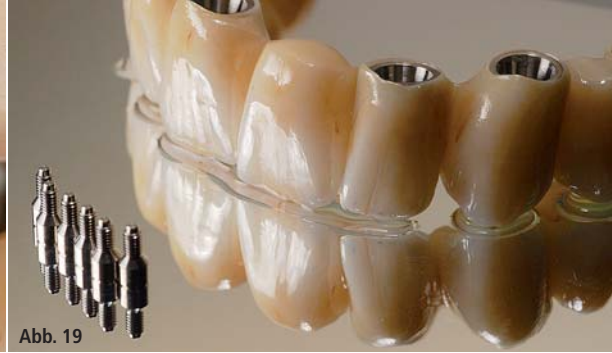

Abb. 19

Abb. 18: Ausgearbeitete zervikale Übergangszone. – Abb. 19: Finale Versorgung.

blematisch (Abb. 21 und 22). Sollten dennoch Korrekturen notwendig sein, ermöglicht die bedingt herausnehmbare Suprakonstruktion ohne großen Aufwand eine Bearbeitung und Nachbesserung außerhalb des Mundes.

Die nach Eingliederung des Zahnersatzes gefertigte Panoramaschichtaufnahme zeigte stabile Knochenverhältnisse und eine optimale Passung der Konstruktion (Abb. 23).

### Diskussion

Bei der Versorgung mit implantatgetragem Zahnersatz stellen laut der aktuell gültigen S3-Leitlinie „Implantatprothetische Versorgung des zahnlosen Oberkiefers“ der Arbeitsgemeinschaft Medizinischer Fachgesellschaften e.V. (AWMF) Periimplantitiden/Mukositiden mit einem nachfolgenden Verlust der Osseointegration sowie Lockerungen/Frakturen von Implantat- und Zahnersatzkomponenten mögliche biologi-

sche und technische Langzeitkomplikationen dar (Schley et al. 2013).

Bedingt herausnehmbare prothetische Suprakonstruktionen sind im Falle solcher Komplikationen eine ideale Versorgung, da durch die Entfernbareit der Rekonstruktion für den Zahnarzt ein guter Zugang zu den Implantaten besteht und Reparaturen außerhalb der Mundhöhle ermöglicht werden.

Die Verwendung einer reduzierten Anzahl Implantate wie im vorliegenden klinischen Fall, entspricht den derzeit verfügbaren Erkenntnissen und bildet den aktuellen Trend in der Implantologie ab. Ergebnissen einer aktuellen systematischen Übersichtsarbeit zufolge konnten bei Verwendung von vier bis sechs Implantaten über einen Beobachtungszeitraum von fünf Jahren sowohl im Ober- als auch im Unterkiefer hohe kumulative Erfolgsraten ermittelt werden (Mericske-Stern und Worni 2014). Sogar bei Patienten mit mittleren und hohen Knochenresorptionsraten waren

gute klinische Langzeitergebnisse mit bedingt herausnehmbaren, verschraubten Prothesen auf vier bis sechs, mittels Stegen verblockten Implantaten im zahnlosen Oberkiefer zu beobachten (Bueno-Samper et al. 2010). Weitere klinische Untersuchungen konnten zeigen, dass bei verschraubten Oberkiefer-Suprakonstruktionen auch auf sechs unverblockten Implantaten nach einer mittleren Beobachtungsdauer von acht Jahren hohe Erfolgsraten beobachtet werden konnten (Mertens und Steveling 2011).

Die Wahl des Belastungsprotokolls kann mitentscheidend für den Erfolg einer implantatgetragenen Versorgung sein, wie ein aktueller systematischer Review ergab (Schimmel et al. 2014). Demnach scheinen die Misserfolgsraten bei sofortbelasteten Implantaten nach Ablauf des ersten Jahres unter Belastung höher zu sein als bei verzögerter bzw. konventioneller Belastung. Aus diesem Grund erschien die verzögerte Belastung der im-

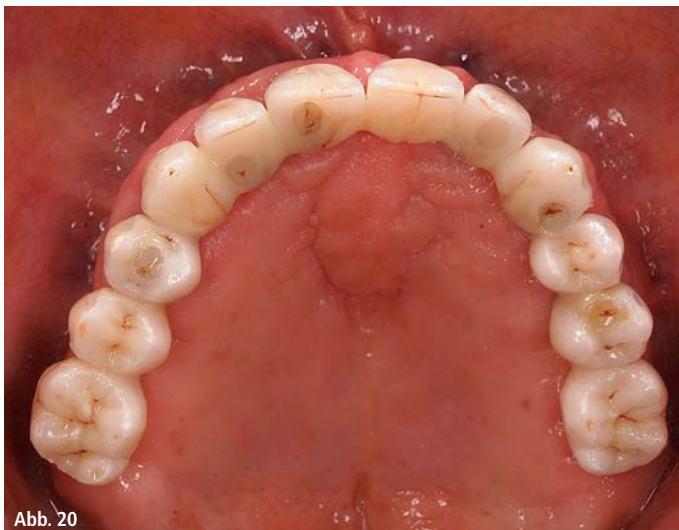


Abb. 20

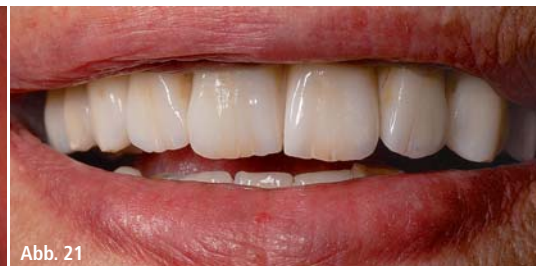

Abb. 21

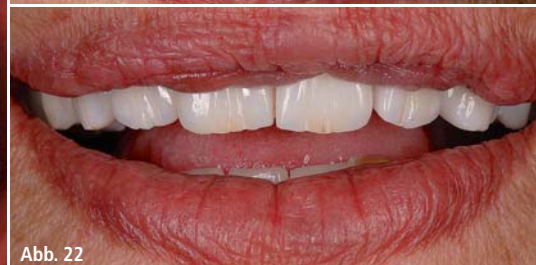

Abb. 22

Abb. 20: Okklusalanzeige und ... – Abb. 21 und 22: ... Frontansicht der finalen Versorgung in situ.

# IMPLANTS IS OUR BUSINESS

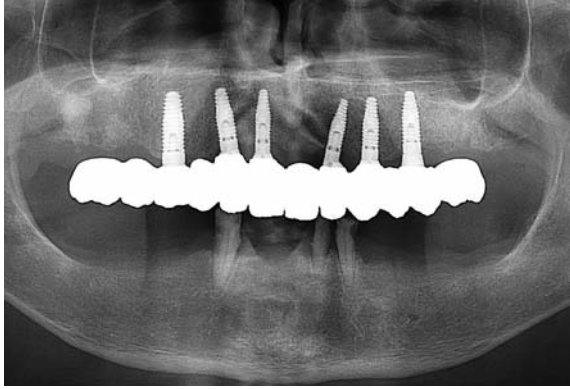


Abb. 23: Panoramaschichtaufnahme nach Eingliederung des Zahnersatzes.

plantatgetragenen Rekonstruktion die günstigere Lösung als eine Sofortbelastung zu sein.

Bei Versorgungen mit Vollrestaurationen aus einem Zirkondioxid-Gerüst und geschichteter Keramikverblendungen stellt das Chipping der Verblendungen die häufigste Komplikation dar (Heintze und Rousson 2010). Im vorliegenden Fall wurde daher eine CAD/CAM-gefräste monolithische Zirkondioxid-Brücke ohne geschichtete Keramikverblendung eingesetzt.

## Schlussfolgerung

Der vorliegende Fallbericht zeigt, dass die Versorgung mit sechs Implantaten und einer bedingt herausnehmbaren, mittels CAD/CAM hergestellten Brücke aus Zirkondioxid-Keramik zu einem funktionell und ästhetisch ansprechenden klinischen Ergebnis führt. Erst nach einer längeren Tragezeit wird sich hierbei zeigen, inwieweit die in der Literatur beschriebenen technischen und biologischen Komplikationen mit der gewählten Rekonstruktion einerseits vermieden werden können und andererseits bei Eintreten einer Komplikation eine zahnärztliche Intervention ermöglicht wird. Die Übertragung der funktionellen und morphologischen Parameter von der Interimsversorgung auf die Gestaltung der definitiven Rekonstruktion führte zu einem vorhersehbaren klinischen Ergebnis und zu einer hohen Patientenzufriedenheit.

## Danksagung

Für das Fräsen der Katana ML Zirkondioxid-Rohlinge möchten wir uns sehr herzlich bei Herrn ZTM Nondas Vlachopoulos, Athen, bedanken.

## Kontakt

**Dr. med. dent. Kleanthis Manolakis, DDS**

Tsimiski Str. 95  
54622 Thessaloniki  
Griechenland  
kleanthis@manolakis.net

**k3pro**  
KONUS DENTAL IMPLANTS

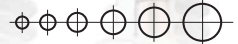
**ARGON**  
MEDICAL DEVICES & DENTAL IMPLANTS

- Bakteriendichte, mikrobewegungs-freie Implantat-/Prothetik-Verbindung
- Abfallende Schulter für krestalen Knochenhalt und Erhalt des Weichgewebes
- OsteoActive® Oberfläche für eine schnelle und sichere Osseointegration
- 1,5° selbst-klemmender Konus
- Zwei parallel laufende Gewindegänge
- 1,2mm Anti-Rotations-Sechskant
- Aufbauschraube mit spiralem Klemm-Gewinde
- Apikal abgerundete Spitze für eine schonende Insertion



Länge : 5,5 - 17 mm

Durchmesser : 3,0 - 6,0 mm



**Osteograft**  
allogene transplantate



**OSTEOGRAPH** ©  
3D- KNOCHENFRÄSUNG



**ARGON**  
MEDICAL DEVICES & DENTAL IMPLANTS

Franz-Kirsten-Straße 1 D - 55411 Bingen am Rhein

Tel.: +49 (0) 06721 30 96 0 www.argon-dental.de  
Fax: +49 (0) 06721 30 96 29 Email : info@argon-dental.de




2

CME-Punkte

Eine implantatgetragene, prothetische Versorgung ist in der heutigen Zeit zu einer anerkannten Therapieform mit hoher Vorhersagbarkeit und guter Langzeitprognose avanciert. Daher rückt mit der stetig steigenden Anzahl inserierter Implantate die Notwendigkeit nach einer adäquaten Behandlungsstrategie periimplantärer Entzündungen in den Vordergrund.

Dr. Richard J. Meissen  
[Infos zum Autor]

Literatur



# Behandlungsstrategien periimplantärer Entzündungen

Dr. Richard J. Meissen, M.Sc., Dr. Nina Wollenweber

## Ätiologie und Pathogenese

Das „Ökosystem Zahnfleischtasche“ wird im gesunden Parodont durch grampositive, aerobe Mikroorganismen geprägt. Zwar sind im gesunden Milieu pathogene Keime nachweisbar, jedoch werden diese durch immunologische Regulationsmechanismen in einem Gleichgewicht gehalten.<sup>1</sup> Analog zum Beginn einer jeden Parodontopathie erfolgt die primäre Induktion durch Plaqueanlagerungen aufgrund unzureichender Mundhygiene. Reizungen der marginalen Mukosa, Schwellungen und erhöhte Blutungsneigung sind auch an den Implantaten die ersterwartete Folge. Ein absinkendes Sauerstoffangebot im peri-

implantären Gewebe führt im Weiteren zu einer Verschiebung des Gleichgewichts zugunsten gramnegativer, anaerober Mikroorganismen. Zudem bietet die entzündliche Erhöhung der Sulkusflussrate den pathogenen Keimen ein deutlich besseres Nährstoffangebot. Ihr Metabolismus sorgt in der Folge für eine gesteigerte Ausscheidung zytotoxischer und proteolytischer Enzyme, die eine Zerstörung des periimplantären Knochen- und Weichgewebes induzieren.<sup>1</sup>

Die Antwort der unspezifischen Immunantwort auf die bakterielle Destruktion führt unter anderem zu einer Freisetzung von Interleukinen, die eine Schlüsselrolle in der Balance des Knochenstoffwechsels spielen. Über eine ver-

mehrte Aktivierung osteolytischer Zellen trägt dies zu einer Dysbalance der natürlichen Auf- und Abbauprozesse innerhalb des Knochens bei.<sup>2</sup> Eine genetische Prädisposition eines Interleukin1-Polymorphismus liegt nach aktueller Studienlage bei etwa einem Drittel der europäischen Gesamtbevölkerung vor.<sup>3</sup> Die Periimplantitis ist ein multifaktorielles Erkrankungsbild, dessen Verlauf sich individuell sehr variabel gestalten kann. So sind neben der genetischen Prädisposition und den mikrobiologischen Vorgängen innerhalb der Mukosa gleichermaßen exogene Risikofaktoren wie schlecht eingestellter Diabetes mellitus, Nikotinabusus, Bruxismus, Immunsuppressionen oder auch die Einnahme von Bisphosphonatpräparaten zu nennen.<sup>4</sup> Darüber hinaus können ein defizitäres Know-how des Behandlers die Entstehung einer periimplantären Entzündung begünstigen: Eine fehlerhafte Positionierung des Implantates, eine Überhitzung des Operationsfeldes während der Insertion, eine starke Kompression des Knochengewebes bei zu großen Drehmomenten wie auch eine Kontamination beeinflusst die gewünschte Osseointegration bereits intraoperativ negativ.<sup>5</sup> Prothetische Behandlungsfehler wie Mikrobewegungen und Spannungen innerhalb der Suprakonstruktion oder eine ungenügende Entfernung von Zementresten begünstigen ebenfalls die Ausbildung einer periimplantären Entzündung (Abb. 1).<sup>4</sup>

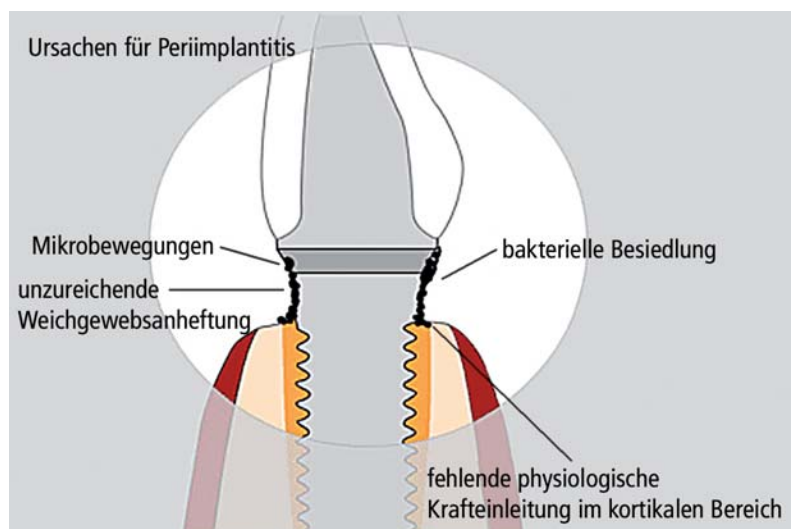


Abb. 1: Ursachen für Periimplantitis.

## Systematische Diagnostik der Periimplantitis

Eine eindeutige Abgrenzung zwischen einer Periimplantitis und einer bakteriell induzierten Mukositis ist der wichtigste Schritt innerhalb einer systematischen Diagnostik und darauf basierenden Therapieplanung. Diese geht ebenso wie die Periimplantitis mit den typischen gingivalen Entzündungszeichen einher, ist allerdings rein suprakrestal lokalisiert.<sup>6-9</sup> Der Übergang zwischen einer reversiblen Mukositis und einer progressiv-irreversiblen Periimplantitis ist jedoch fließend und klinisch nur sehr schwer abzugrenzen.<sup>8</sup>

Grundsätzlich sollte daher eine adäquate Diagnostik in mehreren Schritten erfolgen:

### Klinische Diagnostik

Eine rein visuell-taktile Diagnostik gibt keinen sicheren Aufschluss über den Schweregrad oder den Fortschritt des Entzündungsprozesses. Klinisch stellen sich sowohl bei einer Mukositis als auch bei einer weiter fortgeschrittenen Periimplantitis ähnliche Entzündungszeichen dar: Rötung (Rubor), Schwellung (Tumor), Erwärmung (Calor), Schmerz (Dolor). Einhergehend mit diesen Parametern lassen sich bei beiden Verlaufsformen eine gesteigerte Blutungsneigung und erhöhte Sondierungstiefen des periimplantären Gewebes erkennen.<sup>6-9</sup> Sollte bereits durch taktile Maßnahmen eine Lockerung des Implantats

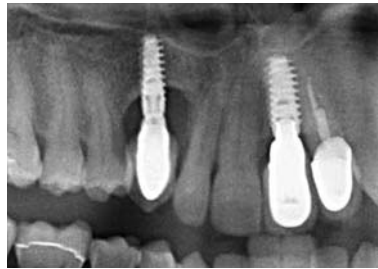

Abb. 2: Ein Beispiel für den Knochenabbau an Implantaten.

festzustellen sein, ist eine Mukositis differenzialdiagnostisch auszuschließen.

### Radiologische Diagnostik

Die Anfertigung eines Röntgenbildes gibt zuverlässigen Aufschluss über den Destruktionsgrad des umgebenden Knochengewebes und somit den eindeutigen Nachweis einer Periimplantitis. Im Gegensatz zur suprakrestalen Mukositis sind hier Knochenresorptionen am Implantatkörper nachweisbar (Abb. 2). Die Einteilung der Knochendefekte gemäß Schwarz et al. wird in Tabelle 1 dargestellt.<sup>10</sup>

### Mikrobiologische Diagnostik der Subgingivalfloora

Eine Bestimmung des pathogenen Keimspektrums gibt letztlich Aufschluss über die Notwendigkeit einer antibiotischen Substitution, kann dennoch nicht zur Klassifikation des Krankheitsstadiums zurate gezogen werden.<sup>11-13</sup>

Die Besiedlung des Sulkus durch die gramnegativen Keime erfolgt sukzessive.<sup>14,15</sup> Zumeist haben diese ihre Herkunft aus residualen Taschen der Rest-

beziehung.<sup>16</sup> Auch in der periimplantären Umgebung organisieren sich die Mikroorganismen in Komplexen<sup>12</sup>, allerdings scheint gemäß neuerer Studien der *Staphylococcus aureus* – neben den bekannten parodontalen Leitkeimen – eine besondere Rolle zu spielen, da er sich als äußerst titanaffin herausstellte.<sup>17-20</sup>

### Therapiemöglichkeiten

Grundsätzlich ist eine Therapie lediglich bei Implantaten, deren Stabilität noch gewährleistet ist, sinnvoll, da eine Bewegung des Implantats im Knochenbett weitere Knochendestruktion zur Folge hat. Innerhalb der Therapiemöglichkeiten wird zwischen einem konservativen Vorgehen und einer chirurgischen Intervention unterschieden. Darüber hinaus gibt es auch synergistische Therapieansätze, da bei weit vorgeschrittenem Knochenabbau so eine deutlich höhere Erfolgsquote zu erzielen ist.<sup>18,21-26</sup> Eine rein symptombezogene Therapie verspricht im Stadium der Periimplantitis keinen Erfolg. Vielmehr ist es wichtig, ein umfassendes Bild über die Gesamtsituation des Patienten zu bekommen und exogene Einflüsse (Nikotinabusus, Mundhygienedefizite) bereits im Vorfeld zu eliminieren. Dieses zieht bereits eine signifikante Besserung des klinischen Bildes nach sich.

### Konservative Therapieformen

Die konservativen Therapieformen dienen hauptsächlich einer Dekontamination der Implantatoberfläche und sollten bereits in der initialen Entstehungsphase der Krankheit beginnen. Die mechanische Reinigung und ggf. Glättung der Implantatoberfläche gilt als initiale Standardmaßnahme einer jeden Periimplantitistherapie. Hierbei konnten keinem Kürettenmaterial signifikante Vorteile nachgewiesen werden.<sup>27</sup> Neben der manuellen Bearbeitung der Implantatoberfläche und lokaler Desinfektion werden in der Literatur zahlreiche adjuvante Therapiemittel beschrieben:

### Medikamentöse Therapie

Durch eine mikrobiologische Bestimmung des pathogenen Keimspektrums

Klasse	Beschreibung
Klasse I	intraossär
Klasse Ia	Vestibuläre oder orale Deshiszendefekte
Klasse Ib	Vestibuläre oder orale Dehiszenzdefekte mit semizirkulärer Knochenresorption bis zur Mitte des Implantatkörpers
Klasse Ic	Dehiszenzdefekte mit zirkulärer Knochenresorption unter Erhalt der vestibulären oder oralen Kompaktaschicht
Klasse Id	Zirkuläre Knochenresorption mit vestibulären und oralen Verlust der Kompaktaschicht
Klasse Ie	Zirkuläre Knochenresorption unter Erhalt der vestibulären und oralen Kompaktaschicht
Klasse II	suprakrestal

Tab. 1: Defektklassifikation der Periimplantitis nach Schwarz et al. 2007.

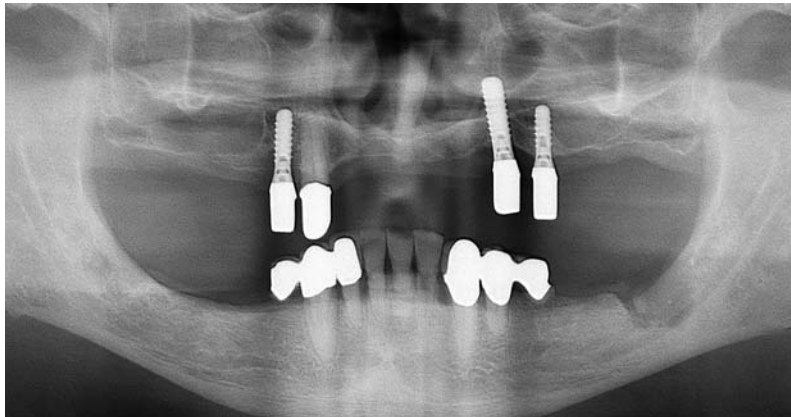


Abb. 3: Röntgenaufnahme des Patienten.


### Befund Laboruntersuchung aMMP-8

**Patient:**  
n.n.  
geb.

**Erstuntersuchung:**  
Poolprobe  
Implantologie/Parodontologie  
Datum der Probenahme: 05.05.10

**Entnahmestellen:**  
14 13 24 25  
Taschentiefen (mm):  
keine Angaben

**Einflussfaktoren:**  
keine Angaben



**Testauswertung**

Wir haben in der Poolprobe einen **Mittelwert von 8 ng aMMP-8/ml** im Eluat mit einem anzunehmenden **Streubereich** der Einzelproben **zwischen 4 und 16 ng aMMP-8/ml** bestimmt.

**Bezugswerte:**

< 8 aMMP-8: gesund, nicht entzündet  
**8–20 aMMP-8: leichte Entzündungszeichen**  
 > 20 aMMP-8: entzündeter Bereich

8  
ng/ml aMMP-8

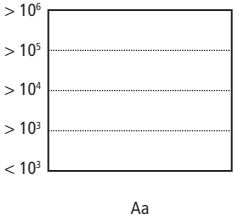
Abb. 4: aMMP-8 Testung vor Implantation.

### DNS-Nachweis parodontopathogener Markerkeime – Befundmitteilung

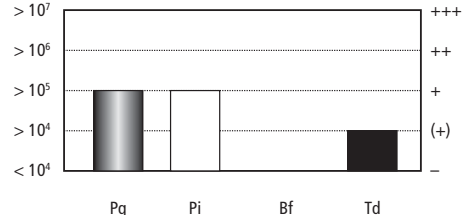
		Poolprobe x (5)	
		Zahn/Stelle:	41,42,42,43
		Taschentiefe:	mm
<b>Actinobacillus actinomycetemcomitans</b> (Neu: <b>Aggregatibacter actinomycetemcomitans</b> )	<b>Aa</b>		–
<b>Porphyromonas gingivalis</b>	<b>Pg</b>		+
<b>Prevotella intermedia</b>	<b>Pi</b>		+
<b>Bacteroides forsythus</b> (Neu <b>Tannerella forsythia</b> )	<b>Bf</b>		–
<b>Treponema denticola</b>	<b>Td</b>		(+)

– = Keimkonzentration unter dem cut-off  
 (+) = Keimkonzentration am cut-off/Nachweisgrenze  
 + = erhöhte Keimkonzentration\*  
 ++ = stark erhöhte Keimkonzentration\*  
 +++ = sehr stark erhöhte Keimkonzentration\*

\* Nachweisbare Keimkonzentrationen  
 (Aa > 10<sup>3</sup>; Pg, Pi, Bf und Td > 10<sup>4</sup>) stellen in der Regel ein behandlungsbedürftiges Ergebnis dar, Mögliche Behandlungsregime entnehmen Sie bitte der gängigen Literatur (z.B. DGZMK-Stellungnahme)



Aa



Pg Pi Bf Td

Abb. 5: Markerkeimbestimmung vor der Implantation.

scheint eine zusätzliche Gabe systemischer Antibiotika ratsam, jedoch zeigen Metaanalysen klinischer Studien keinen therapeutischen Nutzen in deren Verwendung. Die lokale Anwendung von Chlorhexidinpräparaten führte in verschiedenen klinischen Studien zu einer Reduktion der Taschentiefen und einem signifikanten Attachmentgewinn. Diese Ergebnisse sind allerdings ebenfalls nur für frühe Verlaufsformen dokumentiert.<sup>28,29</sup>

#### Pulverstrahlgeräte

Die Reinigung der Implantatoberfläche mittels eines Pulverstrahlgerätes steht gemäß der aktuellen Literaturlage allen Therapievarianten voran, zeigt jedoch die Verwendung von Hydroxylapatiten die besten Studienwerte.<sup>10,25</sup> Von einer Verwendung abrasiver Pulver ist aufgrund der Gefahr einer Schädigung der Implantatoberfläche abzusehen.<sup>30</sup>

#### Lasertherapie

Der Laser bietet ein technisches Hilfsmittel zur thermomechanischen Beseitigung der subgingivalen Konkremete. Er kann bereits bei geschlossener Anwendung seine Wirkung vollständig entfalten.<sup>31</sup> Die Laseranwendung wird in der Literatur allerdings generell kontrovers diskutiert. Die Verwendung eines Er:YAG-Lasers führt gemäß verschiedenster Studien zu einer Keimreduktion von bis zu 90 Prozent<sup>32</sup> und einem signifikanten Attachmentgewinn selbst bei geschlossener Anwendung.<sup>8</sup> Dementgegen stehen jedoch neuere Untersuchungen, die einem Laser lediglich kurzzeitigen Erfolg bescheinigen: Nachuntersuchungen nach etwa sechs Monaten zeigten keinen positiv anhaltenden Effekt auf das Keimspektrum.<sup>22</sup>

#### Photodynamische Therapie

Analog zur Lasertherapie zeichnet sich die Photodynamische Therapie durch die Ambivalenz ihrer Studienwerte aus. Zwar wurden diesem Verfahren in der Vergangenheit durchaus bakterizide Effekte nachgewiesen<sup>20</sup>, jedoch lassen die aktuellen klinischen Untersuchungen nur auf eine Stagnation der osteolytischen Prozesse bei frühen Verlaufsstadien der Erkrankung schließen.<sup>33</sup>

# ZIMMER

## PUROS® ALLOGRAFT PRODUKTFAMILIE

### JETZT SELBST ANWENDEN:

Erproben Sie die Augmentation mit einem patientenindividuellen Block jetzt selbst am anatomischen Modell

2. & 3. Oktober 2015 im Zimmer Institute in Winterthur (CH)

20 Fortbildungspunkte / Kursgebühr: 500 € inkl. MwSt.

Mehr Informationen unter [www.zimmerdental.de/fortbildung](http://www.zimmerdental.de/fortbildung)

Puros® Allograft  
Patientenindividueller Block



Puros® Allograft Block



Puros® Allograft  
Spongiosa Block



Puros® Allograft  
Spongiosa Dübel



Puros® Allograft  
Spongiosa Partikel

Mehr Informationen erhalten Sie unter 0800 233 22 30 oder [www.zimmerdental.de](http://www.zimmerdental.de)

©2014 Zimmer Dental, Inc. Alle Rechte vorbehalten. Puros Allografts sind als Arzneimittel zugelassen, Zulassungsnummer: PEI.H.04761.01.1;  
Hersteller: Tutogen Medical GmbH, Industriestrasse 6, 91077 Neunkirchen a. B.  
Mitvertreiber: Zimmer Dental GmbH, Wentzingerstrasse 23, 79106 Freiburg  
Tel.: 0800-2 33 22 30, Fax: 0800-2 33 22 32, e-mail: kundenservice.dental@zimmer.com  
Bitte beachten Sie, dass nicht alle Produkte und regenerativen Materialien in allen Ländern/Regionen registriert oder erhältlich sind und die Artikelnummern für Puros Allografts variieren können. Bitte wenden Sie sich wegen Verfügbarkeit und für weitere Informationen an einen Mitarbeiter von Zimmer Dental.



zimmer | dental

[www.zimmerdental.de](http://www.zimmerdental.de)



### Chirurgische Therapieformen

Eine chirurgische Intervention umfasst die Eröffnung des entzündlichen Gebietes und die Entfernung des Granulationsgewebes (z. B. durch Titanbürstchen). Bei weit fortgeschrittenen Krankheitsverläufen wird durch das offene Vorgehen eine deutlichere Verringerung der Sondierungstiefe sowie ein größerer Attachmentgewinn erreicht, als durch rein konservative Maßnahmen zu erwarten ist.<sup>27</sup> Gemäß einer aktuellen Metaanalyse stellt die parodontale Lappenoperation mit Osteoplastik die meist dokumentierte Operationsform dar. Die gemittelte Erfolgsquote beträgt 69 Prozent.<sup>3</sup> Augmentative Maßnahmen mit jedwedem Knochen- oder Knochenersatzmaterial werden ebenfalls umstritten diskutiert. Die Verwendung von Membranen zur Defektaugmentation führt jedoch nachweislich zu einer Verbesserung der Resultate.<sup>34</sup> Eine generelle Prognose der chirurgischen Maßnahmen ist vom Schweregrad der vorherrschenden Destruktion abhängig, das angestrebte Ziel der Regeneration wird allerdings nur in den seltensten Fällen erreicht.<sup>24</sup>

### Der klinische Bezug – Implantatverlust nach Periimplantitistherapie

Der heute 65-jährige Patient wurde Anfang des Jahres 2010 mit dem Wunsch nach einer implantatgetragenen Unterkieferversorgung in unserem Hause vorstellig. Allgemeinanamnestisch wurden keinerlei Auffälligkeiten dokumentiert. Zudem gab der Patient an, Nichtraucher zu sein (Abb. 3). Aufgrund der parodontalen Gesamtsituation und der Bestimmung der pathogenen Leitkeime wurde sich im Vorfeld für die Durchführung einer vollumfänglichen Parodontitistherapie, Kürettage, Pulverstrahl- (EMS PerioFlow) und Lasertherapie (KaVo Key) unter Metronidazolabdeckung entschieden. Im Anschluss an diese Therapie erfolgte eine aMMP-8 Testung (8 ng/ml) und die Festsetzung des Recallintervalls auf sechs Monate (Abb. 4 und 5). Gemäß des Therapieplans wurden Mitte des Jahres 2010 die geplanten Implantate zur Versorgung des Unterkiefers ge-

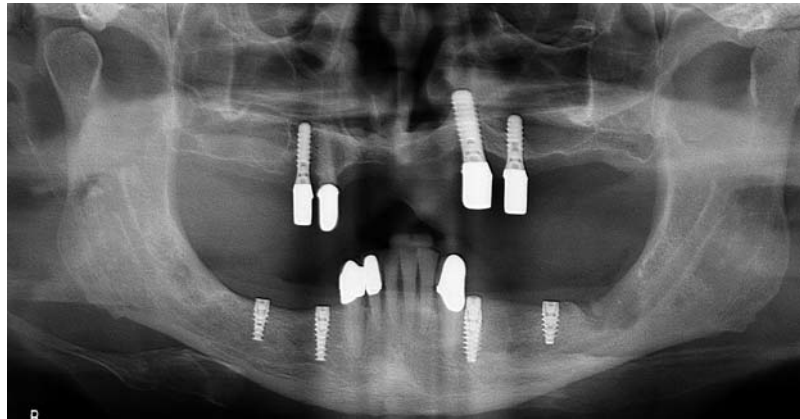


Abb. 6: OPG nach Insertion der Implantate in Regio 34, 36, 44 und 46 im Jahre 2010.

setzt (NobelActive®, Nobel Biocare). Intraoperativ kam es zu keinen Komplikationen. Die achtwöchige Einzelzeit verlief unauffällig, ebenso wie die Durchführung der prothetischen Versorgung. Der Patient hielt den sechsmonatigen Recallintervall strikt ein und zeigte sich aufgeschlossen gegenüber einer Optimierung seiner häuslichen Zahnpflege (Abb. 6).

Ende des Jahres 2011 wurde im Rahmen der halbjährlichen Kontrolluntersuchung der Parodontalstatus reevaluiert. Trotz der Angabe des Patienten, keine Missempfindungen verspürt zu haben, fiel in Regio 36 eine erhöhte Sondierungstiefe von etwa 4–5 mm auf. Klinisch war die umgebende Mukosa nicht gerötet, auf Sondierung ließ sich keine Blutung provozieren. Der Patient wurde nach erneutem aMMP-8 Nachweis (60 ng/ml) mit der Bitte um Weiterbehandlung in die parodontologische Fachabteilung unseres Hauses überwiesen. Nach offener Kürettage mit adjuvanter Laser- und Pulverstrahltherapie

wurde das Intervall auf vier Monate verkürzt (Abb. 7 und 8).

Nach Verstreichen der ersten drei Monate wurde der Patient erneut zur Besprechung der Situation vorstellig. Subjektiv seien in der Vergangenheit keine Beschwerden aufgetreten, die taktile und visuelle Inspektion der Region ergab eine reizlose Mukosa und einen Attachmentgewinn von etwa ein bis zwei Millimeter. Nach erneuter Mundhygieneinstruktion wurde der Patient wieder in den vorab auf vier Monate festgesetzten Recall entlassen.

Innerhalb der nächsten Prophylaxe- und Kontrollsitzen stellte sich die Region um das Implantat 36 unauffällig dar. Der Patient zeigte eine überaus vorbildliche Compliance.

Bei der standardmäßigen Kontrolle des Parodontalstatus fiel im Jahre 2012 in Regio 36 wiederum eine erhöhte Sondierungstiefe auf. Die vestibuläre, ebenso wie die mesio- und distalen Sondierungsstellen, wiesen eine messbare Vertiefung von etwa 6 mm auf (Abb. 9).

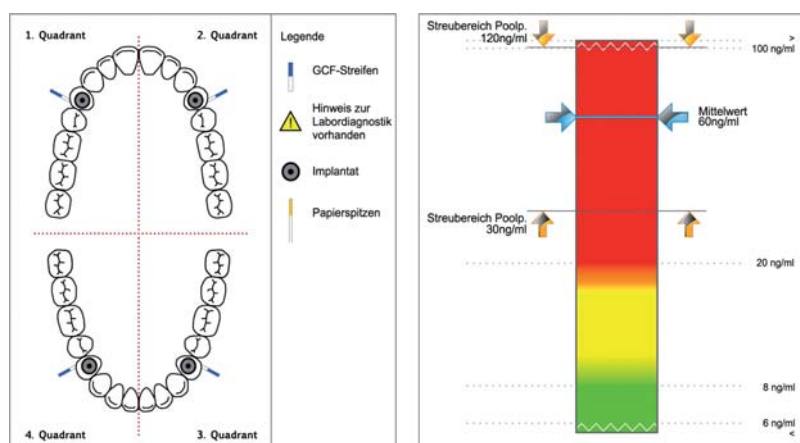
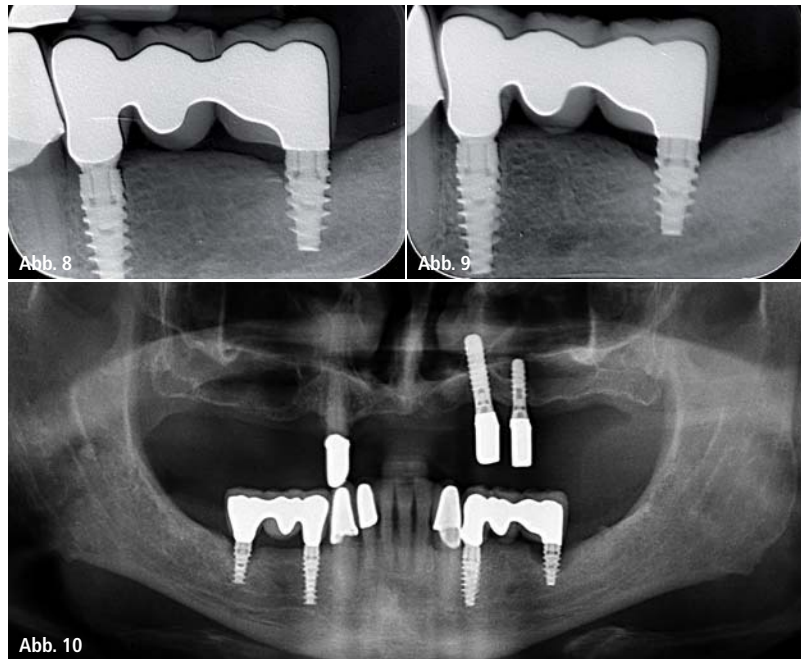


Abb. 7: aMMP-8 Testung im Jahre 2011.

Analog zum Vorjahr gab der Patient an, keinerlei Beschwerden in der Region verspürt zu haben. Die Mukosa imponierte leicht entzündlich gerötet, eine Blutung war auf Sondierung zu provozieren. Erneut wurde der Patient zur Weiterbehandlung in die parodontologische Abteilung überwiesen. Zum wiederholten Male wurde die chirurgische Entfernung des Granulationsgewebes sowie die Reinigung und Dekontamination des Gebietes (offene Kürettage, Laseranwendung, Pulverstrahl) eingeleitet. Von einer Defektaugmentation wurde abgesehen. Ferner wurde sich zur Herstellung einer besseren Hygienefähigkeit des Implantates für eine Vestibulumplastik entschieden. Nach entsprechender Wundheilung und Nahtentfernung wurde der Recallintervall auf drei Monate verkürzt.

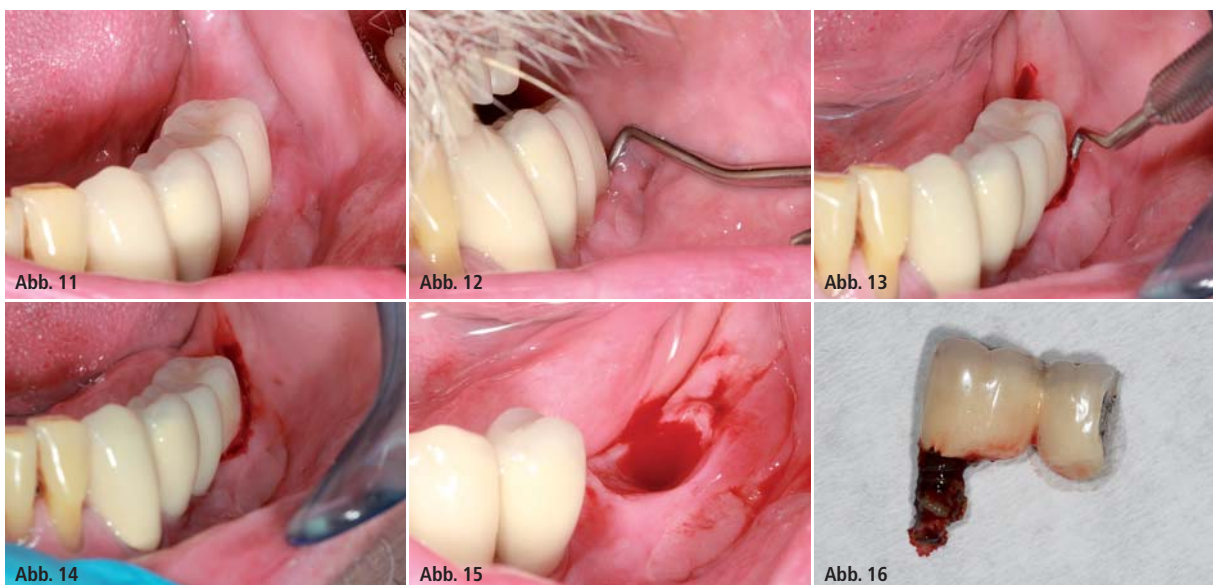
Nach langer Krankheit und Aufenthalten in ambulanten Reha-Einrichtungen stellte sich der Patient Ende des Jahres 2014 erstmals unter Angabe von Beschwerden am Implantat 36 in unserem Hause vor. Die Recallintervalle wurden aus oben genannten Gründen nach der letzten chirurgischen Intervention nicht eingehalten, die häusliche Mundhygiene aus Mangel an manueller Fertigkeit vernachlässigt. Das angefertigte OPG bestätigte einen progressiven Knochenverlust in Regio 36, ebenso wie beginnende schüsselförmige Resorptionen in Regio 46. Zudem wurde in der Zwischen-



**Abb. 8:** Zahnfilm Regio 36, beginnende horizontale Knochenabbrüche am Implantat 36 (November 2011). – **Abb. 9:** Zahnfilm 2012: weiter vorangeschrittener Knochenabbau in Regio 36. – **Abb. 10:** Das OPG zeigt eine progressive Verlaufsform der Periimplantitis in Regio 36 sowie einen beginnenden Knocheneinbruch in Regio 46.

zeit das Fremdimplantat der Regio 14 nach starker Lockerung entfernt. Die Brückenversorgung zeigte im distalen Bereich keine Lockerungen (Abb. 10). Zum Erhalt der Brückenversorgung wurde erneut eine offene Kürettage durchgeführt und der Patient über die schlechte Prognose des Implantats in Regio 36 sowie den beginnenden Knochenabbau in Regio 46 aufgeklärt. Gemäß des festgesetzten Intervalls von drei Monaten erschien der Patient im

Februar 2015 in unserer Prophylaxeabteilung. Er gab an, beim Kauen eine Bewegung in der Brücke des linken Unterkiefers ebenso wie einen „fauligen Geschmack“ in der Region zu verspüren. Das angefertigte Röntgenbild zeigte einen totalen periimplantären Knochenabbau, die laterale Perkussion eine deutliche Bewegung des hinteren Brückenpfeilers. Nach Abtrennung der Brücke wurde an diesem Tag das Implantat 36 entfernt.



**Abb. 11:** Klinische Situation Ende 2014. – **Abb. 12:** Sondierung der vestibulären Tasche mit der WHO-Sonde. – **Abb. 13 und 14:** Blutung auf bzw. nach Sondierung. – **Abb. 15:** Klinische Situation direkt nach Explantation. – **Abb. 16:** Entferntes Implantat nach EKR der Brücke 34–36.

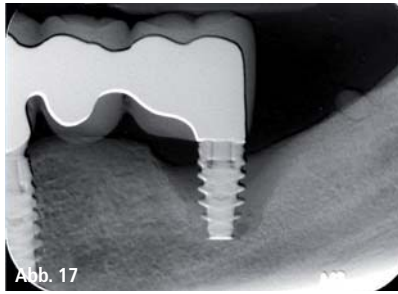


Abb. 17

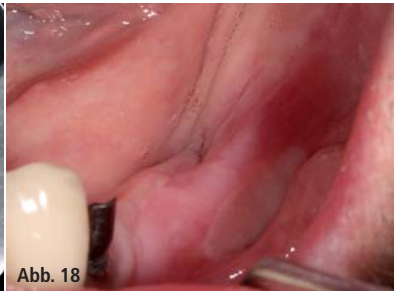

Abb. 18

Abb. 17: Situation März 2015. – Abb. 18: Situation zwei Wochen nach Explantation.

### Fazit

Der Erfolg jedweder Therapie ist insgesamt wenig voraussagbar. Eine Stagnation der Resorptionen ist bereits als Erfolg zu betrachten, da eine vollständige Regeneration des Knochens beinahe aussichtslos ist. Daher ist es ratsam, das Hauptaugenmerk eher auf die Prävention als auf die Therapie einer Periim-

plantitis zu legen. Dies ist über eine adäquate Aufklärung, eine sehr bewusste und strikte Patientenauswahl sowie eine Elimination aller im Vorfeld verzichtbaren Risikofaktoren und einer engmaschigen Festsetzung des Prophylaxeintervalls zu erreichen.

Bei bereits initial erkrankten Implantaten ist ein sofortiges und konsequentes Handeln von Behandler und Patient

unerlässlich, da durch die Beseitigung durch Eindämmung der klinischen Symptome eine Progression verhindert werden kann. Die nachweisbare Lockerung eines Implantats muss die sofortige Explantation des Selbigen nach sich ziehen, da selbst eine Stagnation in diesem Stadium ausgeschlossen ist. Ferner führt die stetige Bewegung innerhalb des Knochenbetts zu weiteren Knochenverlusten, die eine spätere Implantation in dem Gebiet erschweren würden oder gar unmöglich machen.

### Kontakt

#### Bränemark Osseointegration Center Germany

Education Program  
Mülheimer Str. 48, 47057 Duisburg  
info@boc-education.de  
www.boc-education.de

# LERNKONTROLLE No. 67569: BEHANDLUNGSTRATEGIEN PERIIMPLANTÄRER ENTZÜNDUNGEN

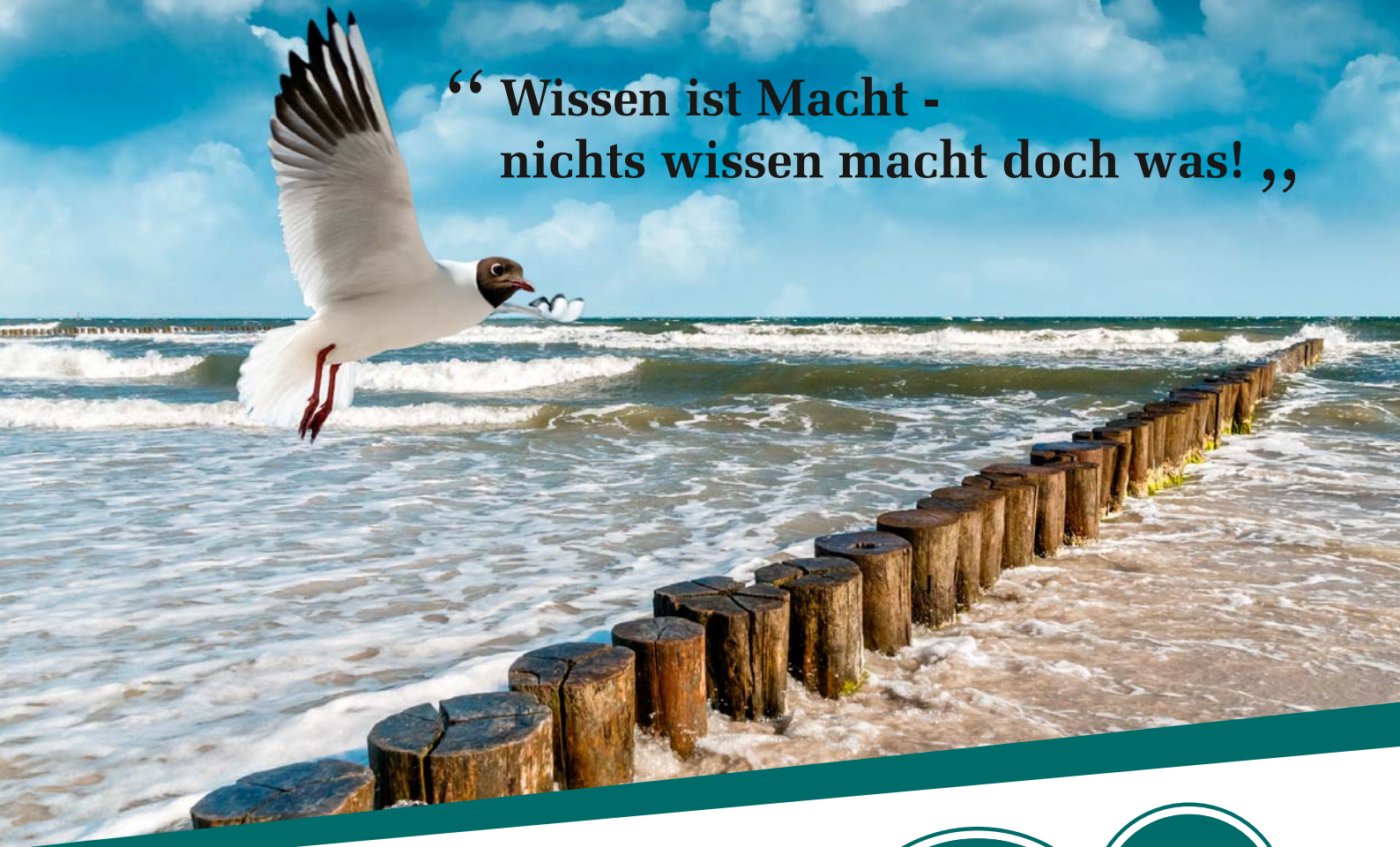→ ausschließlich online!



The screenshot shows the ZWP online website. At the top, there are navigation links for Videos, Bildergalerien, ZWP online-Köpfe, Zahnarztuche, Aktueller Newsletter, and Newsletter abonnieren. The ZWP online logo is prominent. Below the logo, there are language selection options (Germany, Austria, Switzerland) and a search bar. A main navigation menu includes: STARTSEITE, FACHGEBIETE, LIBRARY, EVENTS, UNTERNEHMEN, PRODUKTE, BERUFSPOLITIK, AUS- & WEITERBILDUNG, JUNGE ZAHNMEDIZIN, and CME. The main content area is titled 'CME Fortbildungen'. A featured course is 'Behandlungsstrategien periimplantärer Entzündungen' (Treatment strategies for peri-implant inflammation), valid until 29.04.2017, in the field of 'Implantologie'. A red circle with the number '2' is next to the course title. A large, semi-transparent banner is overlaid on the page with the text: 'Zum Beantworten dieses Fragebogens registrieren Sie sich bitte unter: www.zwp-online.info/cme-fortbildung'. On the right side, there is a registration form with fields for 'Anmeldung' and 'Angemeldet als'. Below the form, there are links for 'Mein Profil' and 'Logout'. A 'CME-Hilfe' section contains a QR code and a list of topics: 'Was ist CME', 'Anmeldung', 'Handling / Ablauf', and 'Datenschutz'. At the bottom, there is a 'Kontakt' section with the name 'Katja Kupfer', phone number '+49 (0) 341 / 48 47 4-327', and email 'kupfer@oemus-media.de'. A question is visible at the bottom left: '1 Welche Rolle spielen die Interleukine?' with multiple-choice options.



“ Wissen ist Macht -  
nichts wissen macht doch was! „




## Phibo® College 2015 26. - 27. Juni 2015

Ein schönes Fleckchen Erde, namhafte Referenten, kollegialer Austausch, eine unvergessliche Partynacht mit Livemusik und ein Blick über das Meer machen die Atmosphäre perfekt.

**Zahlreiche Vorträge und Workshops zu Themen der navigierten Chirurgie, CAD/CAM, Periimplantitis, Dentalmediale Kommunikation® und weitere Themen werden kritisch beleuchtet.**

Sichern Sie sich die letzten Plätze (die Fortbildung ist auf 50 Teilnehmer begrenzt).

Ihr Phibo® Germany Team



Weitere Informationen sowie die Anmeldung finden Sie hier:  
[www.phibo-germany.de](http://www.phibo-germany.de)

Sichern  
Sie sich  
die letzten  
Plätze!

10  
Punkte




phibo<sup>φ</sup>

We decode nature.



Patienten mit stark reduziertem oder nicht mehr erhaltungswürdigem Zahnbestand sowie zahnlose Patienten benötigen in aller Regel augmentative Techniken, um Knochendefizite der Kiefer auszugleichen. Oft werden dafür autologe Knochenblöcke benutzt, die zur Rekonstruktion von Kieferkammdefekten genutzt werden. Eine neue technische und konzeptionelle Weiterentwicklung der allogenen Blockaugmentation zeigt nun, wie auf Basis moderner dreidimensionaler Bildgebungsverfahren und industrieller CAD/CAM-Technologie ein passgenaues, individuelles, allogenes Transplantat gefertigt wird.



# Herstellung und Anwendung CAD/CAM-gefräster, patientenspezifischer Knochenblöcke

Priv.-Doz. Dr. Dr. Kristian Würzler, Dr. Florian Will, Dr. Stefan Berger

Ausgeprägte knöcherne Defizite (nach Zahnverlust, Trauma oder Infektionen) machen eine direkte implantologische Versorgung und Wiederherstel-

lung der Kaufunktion oft unmöglich. Hier müssen zunächst die Defekte mittels augmentativer Techniken ausgeglichen werden. Nach Wiederherstellung korrekter anatomischer Verhältnisse ist dann eine Implantatinsertion in prothetisch und ästhetisch korrekter Position möglich. Zur Umsetzung dieses oft als GBR (Guided Bone Regeneration) bezeichneten Vorgehens stehen dem Behandler zahlreiche Knochenersatz- und -aufbaumaterialien<sup>1-3</sup> sowie resorbierbare<sup>4</sup> bzw. nicht resorbierbare<sup>5</sup> Membranen zur Verfügung. Die Verwendung von autologen<sup>6</sup> oder homologen (allogenen)<sup>7,8</sup> Blocktransplantaten ist klinisch gut dokumentiert und liefert vorhersagbare Ergebnisse.<sup>9,10</sup> Autologe Knochenblöcke aus dem Retromolarbereich oder dem Beckenkamm gelten seit vielen Jahren als „Goldstandard“ zur Rekonstruktion von ausgeprägten vertikalen und horizontalen Kieferkammdefekten.<sup>11,12</sup> Aufgrund der bekannten Nachteile der autologen Blockentnahme, wie z. B. der notwendige chirurgische Zweiteingriff, die damit ver-

bundene Entnahmemorbidität, Schmerzen und Schwellungen<sup>13,14</sup> sowie die zum Teil schwer vorhersagbare Resorption des Materials während der Einheilzeit,<sup>15,16</sup> werden seit einiger Zeit alternative Materialien evaluiert.<sup>17,18</sup> Besonders hervorzuheben sind homologe (allogene) Blockaugmentate, die aufgrund ihrer Ähnlichkeit zu autologen Knochenblöcken eine hohe biologische Qualität und Regenerationsfähigkeit besitzen.<sup>19,20</sup> Allogene Knochenaufbaumaterialien in Block- bzw. partikulärer Form werden seit Jahrzehnten erfolgreich in unterschiedlichen medizinischen Fachdisziplinen zur Rekonstruktion von knöchernen Defekten verwendet,<sup>21-24</sup> wobei deren Ergebnisse auch auf Kieferkammrekonstruktionen übertragbar sind.<sup>25-28</sup> Die verfügbare internationale Literatur ist umfassend und deckt verschiedenartige Materialien ab, die sich nach Herstellungsverfahren (mineralisiert, demineralisiert) und Struktur (spongios, kortikal bzw. kortiko-spongios) unterscheiden.<sup>29-32</sup> Weiterhin sind prozessierte von nicht prozessierten

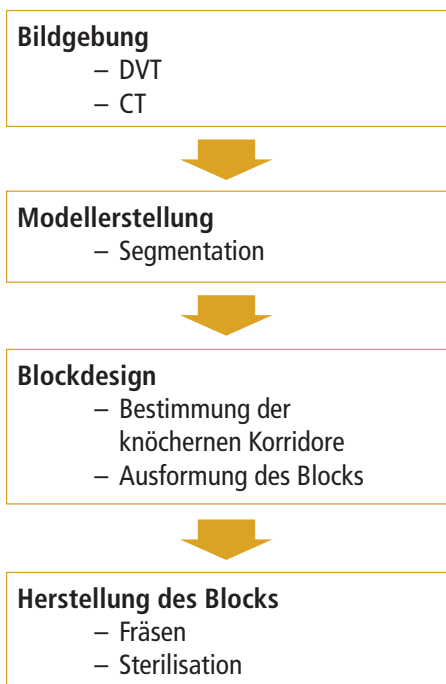


Abb. 1: Workflow zur Erstellung individueller Implantate.

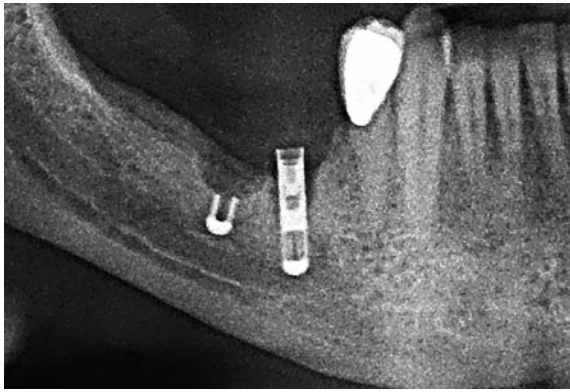


Abb. 2: Panoramaaufnahme der Defektsituation.

Humanpräparaten zu differenzieren. Nicht prozessierte Präparate sind sogenannte Fresh-Frozen Bone Allografts (FFBA), die nach Entnahme beim Spender tiefgefroren und ohne Entfernung von enthaltenen Gewebe- und Blutbestandteilen verwendet werden.<sup>33,34</sup> In Deutschland sind nur prozessierte Präparate zugelassen, d.h. das entnommene Gewebe muss einen definierten Herstellungsprozess durchlaufen, der einen Schritt zur sogenannten Virusinaktivierung enthält.<sup>35</sup> Hinsichtlich der Augmentationen im Kieferkambereich konnte gezeigt werden, dass die Ergebnisse mit allogenen Blocktransplantaten mit jenen von autologen Auflagerungsplastiken vergleichbar sind.<sup>28,36,37</sup> Zusätzlich zeigen die klinischen Daten von unterschiedlichen Autoren, dass sowohl bei partikulären allogenen Materialien als auch bei Blockpräparaten geringe bis vernachlässigbare Resorptionen während der Einheilphase auftreten.<sup>7,38</sup>

Zahlreiche histologische und histomorphometrische Studien belegen, dass das allogene Material durch den natürlichen Knochen-Remodeling-Prozess weitestgehend in vitales, körpereigenes Gewebe umgebaut wird und nicht als reiner Platzhalter an der Defektstelle persistiert.<sup>24,27,39-42</sup> Dies ist in Hinsicht auf die bereits erwähnte geringe Resorption des Materials während der Einheilphase besonders hervorzuheben.

### Neue Planungs- und Behandlungsmethoden


Zusammenfassend lässt sich daher feststellen, dass durch Verwendung allogenen Knochenaufbaumaterials die Nachteile von autologem Knochen umgangen werden können und nach der Einheilphase ein vitales, knöchernes Regenerat vorgefunden wird.

Der klinische Erfolg von Blocktransplantationen ist nicht absolut vorhersehbar und wird durch unterschiedliche Schlüsselfaktoren beeinflusst:

- (I) Patientenselektion (Compliance, Begleiterkrankungen, Mundhygiene)
- (II) Vorbereitung und Verwendung des allogenen Blocks gemäß Herstellerangaben
- (III) Konditionierung des Transplantatlagers
- (IV) Formschlüssige Passung zwischen Block und ortständigem Knochen
- (V) rotationsstabile Fixierung

## VITA ENAMIC® IS absorbiert Kaukräfte.

Belastbar. Effizient. Präzise.




3490D

VITA shade, VITA made.

**VITA**

VITA ENAMIC IS verfügt aufgrund dentinähnlicher Elastizität über kaukraftabsorbierende Eigenschaften. Damit ermöglicht VITA ENAMIC IS verlässlich belastbare Lösungen für implantatgetragenen Zahnersatz. Mit der innovativen Hybridkeramik lassen sich zudem hochpräzise Schleifergebnisse in dünn auslaufenden Randbereichen erzielen. Eine zeiteffiziente Verarbeitung ist gewährleistet, da die Suprakonstruktion nach CAM-Fertigung und Politur direkt eingesetzt werden kann. Mehr Informationen unter:

[www.vita-zahnfabrik.com/cadcam](http://www.vita-zahnfabrik.com/cadcam)

 [facebook.com/vita.zahnfabrik](https://facebook.com/vita.zahnfabrik)

**Hybridkeramik für belastbare  
Suprakonstruktionen. **

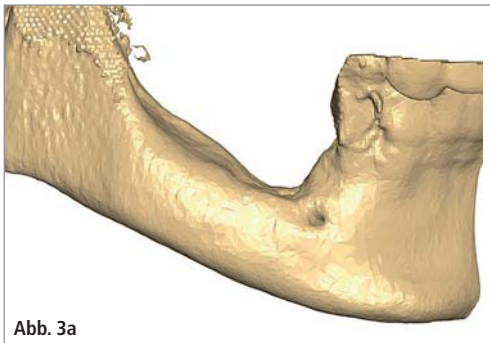


Abb. 3a

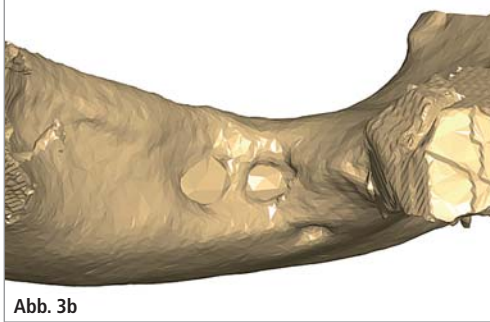


Abb. 3b

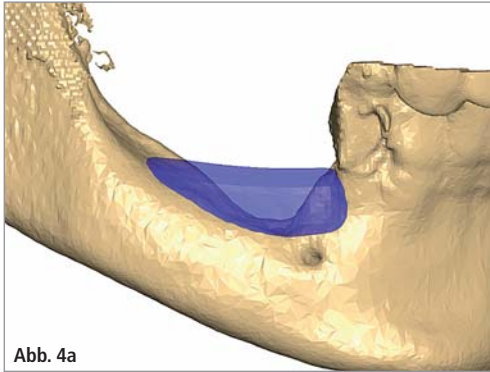


Abb. 4a

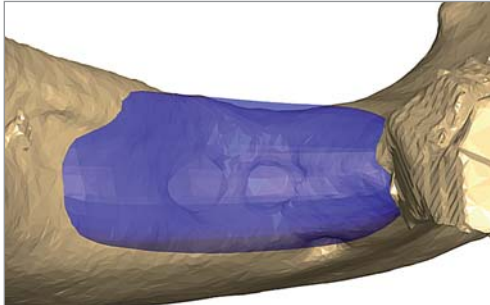


Abb. 4b

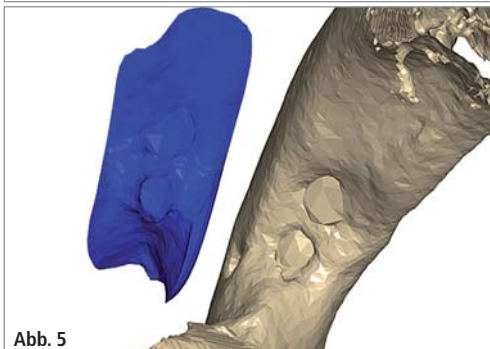


Abb. 5

Abb. 3a und b: Darstellung des Defekts; von lateral (a), von kranial (b). – Abb. 4a und b: Geplanter Knochenblock halbtransparent. – Abb. 5: Explosionszeichnung mit Darstellung der Schnittstelle Defekt–Innenkontur des virtuellen Knochenblocks.

- (VI) Abrunden aller Kanten und Übergänge
- (VII) Auffüllen von Übergangsbereichen mit partikulärem Knochenersatzmaterial
- (VIII) spannungsfreier, speicheldichter Wundverschluss
- (IX) Vermeidung von Druck durch Provisorien auf das OP-Gebiet.<sup>6,43</sup>

Entscheidend für eine schnelle und vollständige knöcherne Durchbauung ist die Kontaktfläche zwischen Transplantat und Knochenlager. Bei schlechter Adaptation und mangelhaftem Formschluss kommt es zum schnellen Einwachsen von Bindegewebe in die vorhandenen Spalten. Dies kann die vollständige narbige Einscheidung bis hin zur Sequestrierung des Blocktransplantats zur Folge haben.<sup>44</sup> Weiterhin fördert eine große Kontaktfläche zwischen Augmentat und Lagerknochen das Einsprossen von Blutgefäßen und die frühzeitige Revaskularisierung des allogenen Knochens. Der Behandler kann eine gute Adaptation durch Konturierung des Blocks, des Lagers oder einer Kombination aus beiden sicherstellen. Insbesondere komplexe Defektgeometrien stellen hier eine große Herausforderung dar. Die Kombination aus modernen dreidimensionalen Bildgebungsverfahren und industrieller CAD/CAM-Technologie<sup>45</sup> eröffnet neue Planungs- und Behandlungsmethoden in der Mund-, Kiefer-, Gesichtschirurgie und allgemeinen Traumatologie. Jacotti nutzte ein stereolithografisches Modell der Defektregion, um allogene Knochenblöcke präoperativ unter aseptischen Bedingungen zu konturieren. Diese vorkonturierten Blöcke wurden dann im eigentlichen chirurgischen Eingriff effizienter passgenau an das Knochenlager adaptiert.<sup>46</sup> Das Vorkonturieren am Modell gibt dem Behandler die Möglichkeit, die Passgenauigkeit im Vorfeld der Operation zu maximieren und führt dadurch zu einer Verkürzung der eigentlichen Dauer des Eingriffs. Zahlreiche Publikationen und Patente beschreiben den heutigen Stand der Technik beim Einsatz von CAD/CAM-Technologien zur Herstellung von patientenindividuellen Implantaten (Schädelkalotten,<sup>47,48</sup> Implantate zur Behandlung von Orbitafrakturen,<sup>49,50</sup> indi-

viduelle Wirbelkörper,<sup>51</sup> Röhrenknochen,<sup>52</sup> Rekonstruktion von Kieferknochen<sup>53–55</sup>). Die Vorgehensweise zur Herstellung individueller Blocktransplantate entspricht dem Flowchart nach Abbildung 1. Bereits Peters et al. zeigten mittels 3-D-Drucken, dass die Fertigung individueller Knochenblöcke aus Beta-Tricalciumphosphat (CERASORB) für die Kieferkammaugmentation technisch möglich ist.<sup>56</sup> Khalyfa et al. entwickelten ein geeignetes, biokompatibles, synthetisches Bindersystem mit dem auch großvolumige Schädelabschnitte reproduzierbar abgebildet werden konnten.<sup>54</sup> Gedruckte keramische Konstrukte sind aufgrund ihrer kristallinen Struktur jedoch spröde und nur gering druckfest.<sup>56</sup> Prozessierte allogene Materialien zeigen dem nativen Knochen vergleichbare biomechanische Eigenschaften. Sie eignen sich daher besser zur Herstellung von individuellen Transplantaten zur Kieferkammaugmentation.<sup>57</sup>

### Workflow

#### 3-D-Röntgendaten und Defektdarstellung

Alle dreidimensionalen Röntgendaten gängiger Computertomografen (CT) oder digitalen Volumentomografen (DVT), die als DICOM-Datensatz zur Verfügung stehen, sind für die virtuelle Transplantatplanung geeignet. Die in der vorliegenden Arbeit verwendeten Datensätze wurden mit einem NewTom 5G (QR srl, Italien) akquiriert. Die Qualität der dreidimensionalen Bilddaten ist für das folgende Blockdesign entscheidend, daher müssen einige Faktoren bei der Bildgebung beachtet werden:

- (I) Dimensionstreu/Abbildungsgeometrie des Gerätes
- (II) Artefaktbildung (Bewegungs-, Aufhärtungsartefakte), daher sollten störende Metallrestorationen und Provisorien entfernt werden
- (III) Kontrast
- (IV) Lagerung des Patienten
- (V) Sperrung des Bisses.

Aus den einzelnen Schnittbildern des DICOM-Datensatzes wird in einem ersten Schritt mit einer geeigneten Software, z.B. SimPlant Pro (DENTSPLY Im-






Abb. 6



Abb. 7

Abb. 6: Fräsbearbeitung eines Tutoplast-prozessierten Femurkopfes. – Abb. 7: Spongiosatransplantat nach Öffnen der Verpackung.

plants Deutschland) oder OSIRIX MD (Pixmeo SARL, Schweiz) ein dreidimensionales Modell generiert (Abb. 3). Moderne CT- oder DVT-Geräte erlauben eine Eingrenzung des Field of View, sodass der Patient einer reduzierten Strahlendosis ausgesetzt wird. Durch Reduktion des Volume of Interest auf den Defektbereich kann die zu verarbeitende Datenmenge erheblich reduziert werden. Mittels der Segmentierung werden die knöchernen Strukturen anhand ihres Graustufenintervalls selektiert und hieraus ein Oberflächenmodell generiert. Abbildung 3 zeigt das Oberflächenmodell eines Unterkiefers. Der ausgeprägte vertikale Knochendefekt ist gut erkennbar. Dieses Modell wird im sogenannten STL-Format weiterverarbeitet.

#### Virtuelle Planung

Die virtuelle Planung des benötigten Knochenblocks setzt neben einem anatomischen Verständnis auch die Kenntnis der angestrebten Implantatpositionen und -geometrien voraus, um ein ausreichend dimensioniertes Augmentat zu planen. Die im vorherigen Abschnitt erstellte STL-Datei wird hierzu in eine geeignete CAD-Planungssoftware importiert. Zahlreiche Systeme unterschiedlicher Hersteller stehen zur Verfügung wie z. B. SimPlant Pro mit dem „Advanced Grafting Modul“ oder AutoCAD (Autodesk). Über den Defekt wird ein geometrischer Körper (Abb. 4) gelegt und in seinen Dimensionen dem prospektiven Augmentat angepasst. Die Außenkontur des virtuellen Transplantats kann beliebig durch Umformung angepasst werden. Scharfe Kanten und stufige Übergänge sollten vermieden werden. Virtuelles Aug-

mentat und Patientenmodell überlagern sich zu diesem Zeitpunkt im Bereich der Kontaktfläche. Nach Abschluss der Formgebung wird mittels einer Booleschen Operation das Modell des Defektes von dem virtuellen Augmentat subtrahiert. Hieraus resultiert ein Negativabdruck der Defektgeometrie im virtuellen Transplantat (Abb. 5). Eine Planungsgenauigkeit auf Zehntelmillimeter ist nicht erforderlich, da fertigungs- und materialbedingt mit den Rohlingen derartige Genauigkeiten beim Fräsprozess nicht umsetzbar sind. Das fertig geplante virtuelle Transplantat wird als Oberflächenmodell im STL-Format an die Frässoftware übergeben.

#### Ausgangsmaterial

Wie eingangs erwähnt, sind rein keramische Materialien zu spröde, um in komplexe Geometrien übertragen bzw. mit Zugschrauben an der Defektstelle befestigt zu werden. Das Material, aus dem die individuellen Knochenblöcke hergestellt werden, ist aufbereitete humane Spongiosa (Puros Allograft Patienten-individueller Block, Zimmer Dental). Der humane Spenderknochen (Spendenquelle Femurköpfe, ausschließlich Lebendspende) wird im mehrstufigen Tutoplast®-Prozess gereinigt, wobei die natürliche Kollagen-Knochenmineral-Zusammensetzung des nativen Gewebes erhalten bleibt.<sup>32</sup> Der Erhalt der Matrixzusammensetzung gibt dem Knochenblock eine natürliche Duktilität<sup>57</sup> (die Blöcke sind nicht spröde), wodurch Handling, Formgebung und letztendlich die Fixierung der Blöcke wesentlich erleichtert werden. Das humane Kno-

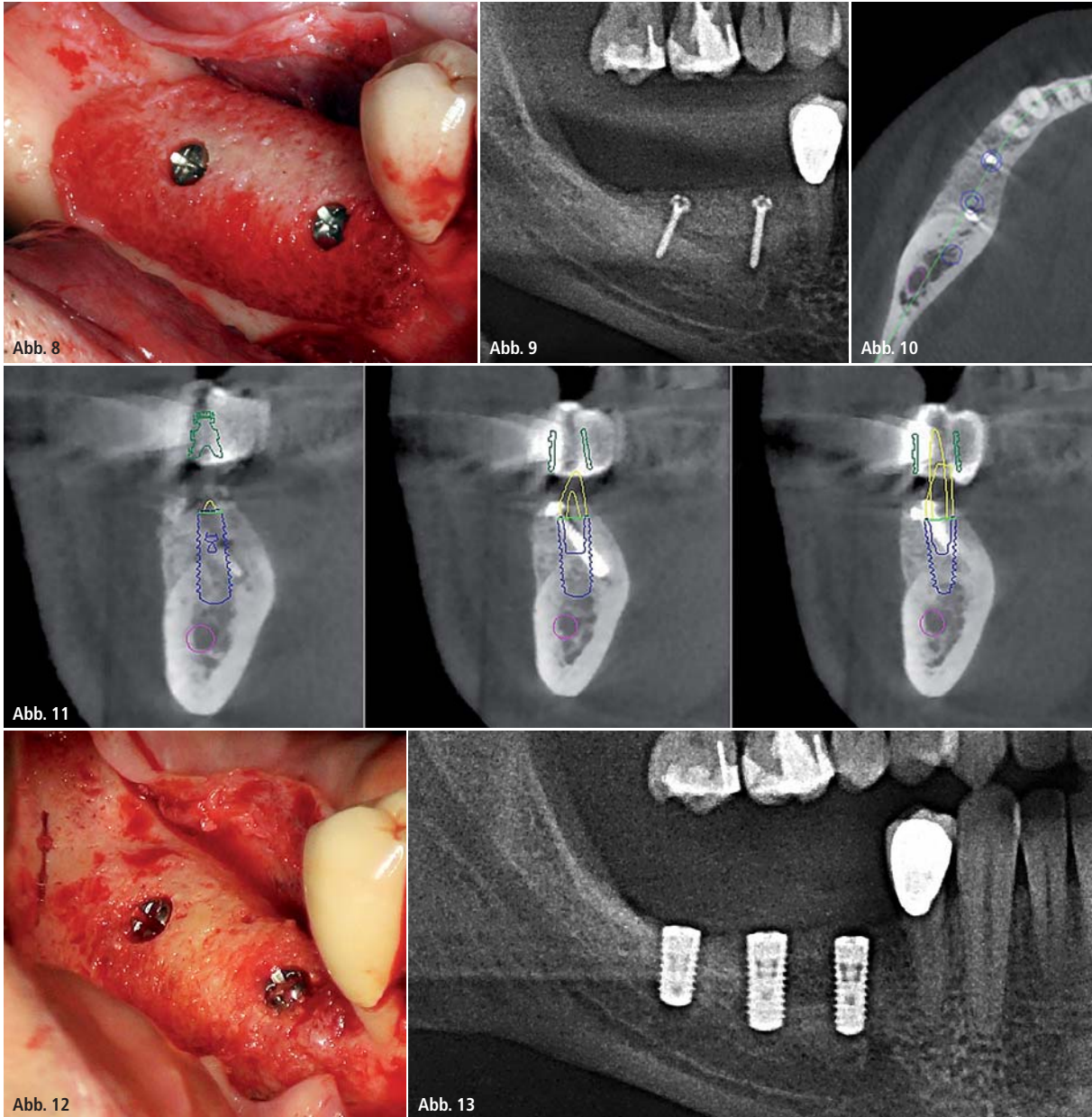
chenaufbaumaterial ist in Deutschland nach den Vorgaben des Arzneimittelgesetzes (AMG) in verschiedenen Darreichungsformen als Arzneimittel registriert und zugelassen.<sup>58</sup> Die spongiöse Gewebematrix bestehend aus Mineral und Kollagen fördert die Regeneration und im besonderen Maße das Knochen-Remodeling, was sich durch eine nahezu vollständige Umwandlung des Produkts in vitalen Knochen manifestiert.<sup>3,40,59</sup> Durch Einsatz einer CNC-Fräsmaschine ist es möglich, aus dem aufbereiteten Rohmaterial geometrisch anspruchsvolle, individuelle Transplantate herzustellen.

#### Fräsung

Das Fräsen des individuellen Transplantats, basierend auf der erstellten STL-Datei, erfolgt bei Tutogen Medical unter Reinraumbedingungen auf einer CNC-Hochpräzisionsfräse (vgl. Abb. 6). Der Fräsprozess dauert je nach Komplexität bis zu 60 Minuten und entfernt alle kortikalen Knochenanteile. Das fertige spongiöse Transplantat wird nach dem Fräsen verpackt und gammasterilisiert.

#### Patientenfall

Indikationen für diese Technik bilden knöcherne Defekte, die auch sonst mit autologen Blöcken oder Schalenteknik behandelt würden. Bei dem vorgestellten Fall fand sich ein ausgeprägter Defekt nach Implantatverlust im rechten Unterkiefer. Nach Explantation der nicht erhaltungswürdigen Implantate (Abb. 2) bestanden zwei knöcherne Defekte. Nach drei Monaten wurde die 3-D-Diagnostik durchgeführt und das Transplantat kon-



**Abb. 8:** Transplantat in situ. – **Abb. 9:** OPG post OP. – **Abb. 10:** Knochenangebot bukkolingual nach sechs Monaten Einheilzeit. – **Abb. 11:** Knochenangebot apikokoronar nach sechs Monaten Einheilzeit. – **Abb. 12:** Gut vaskularisiertes Transplantat mit geringem Volumenverlust beim Re-Entry. – **Abb. 13:** OPG nach Implantation.

struiert und gefräst. Der operative Eingriff verlief unter Regionalanästhesie. Eine perioperative Antibiotikaprophylaxe wurde mit Amoxicillin durchgeführt. Die postoperative Analgesie erfolgte mit Ibuprofen 600 nach Bedarf. Nach Präparation eines bukkalen Mukoperiostlappens mit einer vertikalen Entlastungsinzision wurde zunächst der N. mentalis dargestellt. Nach einer großzügigen Periostschlitzung wurde zusätzlich mit einer Präparationsschere weiter gespreizt, um eine gute Mobilisation zu erreichen. Der linguale Mukoperiostlappen wurde stumpf am Übergang in den M. mylohyoideus vom Unterkiefer gelöst. Im Folgenden

wurde das Knochenlager mittels Ultraschallskalpell von den restlichen bindegewebigen Anteilen entfernt. Diese schonende Bearbeitung der Knochenoberfläche eröffnet weiterhin kleine Blutgefäße. Der steril verpackte, individuelle Knochenblock wurde gemäß Herstellerangaben zehn Minuten lang in physiologischer Kochsalzlösung rehydratisiert. Dies verbessert das Handling der Knochenblöcke bei der Fixation erheblich, da das im Knochenblock enthaltene Kollagen durch die Feuchtigkeitsaufnahme leicht flexibel wird. Die Passgenauigkeit des hergestellten Transplantats war ausgezeichnet, sodass nur kleine Nachkorrekturen im Be-

reich der Explantationsdefekte notwendig waren (Abb. 8). Der Knochenblock wurde rotationsstabil mit zwei Osteosyntheseschrauben (OsseoPlus Transfer Set, BEGO) fixiert und etwaige Übergänge mesial und distal zum Knochenlager mit feinkörnigem Knochenersatzmaterial (Puros Allograft Spongiosa Partikel 0,25–1 mm, Zimmer Dental) konturiert. Zum Abdecken des Knochenblocks wurde eine Kollagenmembran (CopiOs Pericardium Membrane, Zimmer Dental) verwendet, die zuvor in patienteneigenem Plasma getränkt worden war. Der spannungsfreie, mehrschichtige Wundverschluss erfolgte mit monofilem, resor-



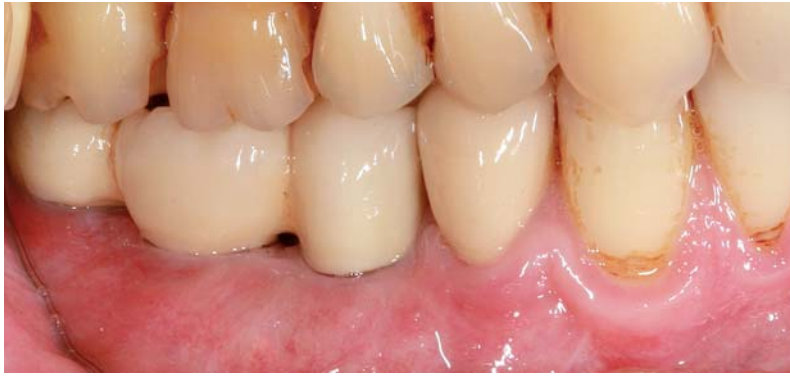

Abb. 14: Prothetische Versorgung.

bierbaren Nahtmaterial (Glycolon 5–0, HR12, RESORBA) als fortlaufende vertikale Rückstichnaht. So wurde eine präzise Adaptation der Wundränder erzielt. Die postoperative Röntgenkontrollaufnahme (Abb. 9) zeigt den guten Sitz des Augmentats und illustriert den vertikalen Dimensionsgewinn.

Nach sechs Monaten Einheilzeit erfolgte eine erneute dreidimensionale Bildgebung zur Implantatplanung. Sowohl in bucco-lingualer (Abb. 10) als auch apiko-koronaler Richtung (Abb. 11) ist ein ausreichendes Knochenangebot sichtbar. Zusätzlich ist an den Schraubenköpfen zu erkennen, dass es zu keiner auffälligen Resorption des Transplantats während der Einheilung gekommen war (Abb. 12). Die Planung der Implantatpositionen erfolgte mittels coDiagnostiX (Dental Wings, Canada). Die Implantate wurden voll geführt gesetzt. Die OPG-Kontrollaufnahme nach Implantation von drei Bone Level Implantaten (Straumann SLA, Straumann) zeigt ein gut verknöchertes Implantatlager (Abb. 13). Die prothetische Versorgung ist in Abbildung 14 dargestellt.

### Grenzen

Auch mit der vorgestellten Technik sind nicht alle Defektsituationen abbildbar und therapierbar. Natürliche Grenzen bilden Defektmorphologie, Knochenqualität und -angebot an der Defektstelle wie z. B. in Abbildung 15. Das Knochenlager ist derart zerklüftet, dass eine CAD-Planung nicht zu einem passgenauen Transplantat führen kann. Vor allem die großen Defekte an den Alveolen Regio 11, 15 und 21 sind in Kombination herausfordernd (Abb. 15a und b). Weiterhin sind abste-

hende Knochenstrukturen und Hinterschneidungen in der Knochenstruktur (Abb. 15c) planungstechnisch hinderlich. Andere Fehlerquellen sind Artefaktbildungen bei der 3-D-Aufnahme, die die Defektregion überlagern und so eine anatomisch korrekte Darstellung der Geometrie des Kieferkammes erschweren bzw. unmöglich machen. In Abbildung 16 ist ein Beispiel dargestellt, bei der sowohl im zweiten als auch dritten Quadranten eine eindeutige Darstellung der knöchernen Situation nicht möglich ist. Aktuelle 3-D-Software ermöglicht es durch Filter zur Bildoptimierung, Artefakte zu reduzieren. Eine starke Filterung verfälscht jedoch die eigentliche Anatomie, da Graustufen mathematisch verändert werden. Das Transplantat muss dann später zusätzlich manuell angepasst werden. Aufgrund seiner kompakten Knochenstruktur bildet ein Unterkiefer mit Freundsituation die beste Voraussetzung für die Erstellung eines anatomisch korrekten Oberflächenmodells und damit auch für die folgende CAD/CAM-Planung.

Der Anwender eines individuell angefertigten Transplantats muss damit rechnen, dass trotz CAD-Planung und CAM-Fertigung kleinere Korrekturen beim Einbringen des individuellen Blockes erforderlich sein können. Hier ist eine enge Kommunikation zwischen Designer und Anwender wichtig, um Problemzonen zu dokumentieren und so intraoperativ gezielte Anpassungen vorzunehmen.

### Diskussion

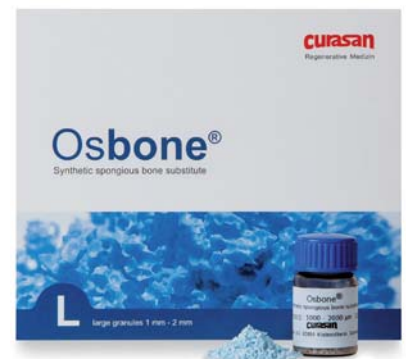Bei Verwendung von allogenen Knochenblöcken zur Augmentation defizitärer Kieferkammabschnitte können bei richtiger Indikationsstellung und Patien-

## Zeitgemäßer Knochenaufbau

### Osbone®

- synthetisch
- phasenrein
- funktional

- Offenzelliges Hydroxylapatit
  - > Schnelle Osseointegration
  - > Frei von Restrisiken
- Phasenreinheit  $\geq 95\%$ 
  - > Stabiles Leitgerüst
  - > Gleichbleibende Qualität
- Polygonal gebrochenes Granulat
  - > Stabiles Implantatlager



Für Bestellungen, Anfragen und Beratung wenden Sie sich bitte an unseren Vertriebspartner:

**m**ds Medical & Dental  
Service GmbH

Telefon: + 49 2624 9499-0

Telefax: + 49 2624 9499-29

E-Mail: [service@mds-dental.de](mailto:service@mds-dental.de)

Hersteller:  
curasan AG  
>>> Mail: [osbone@curasan.de](mailto:osbone@curasan.de)  
>>> [www.osbone.de](http://www.osbone.de)



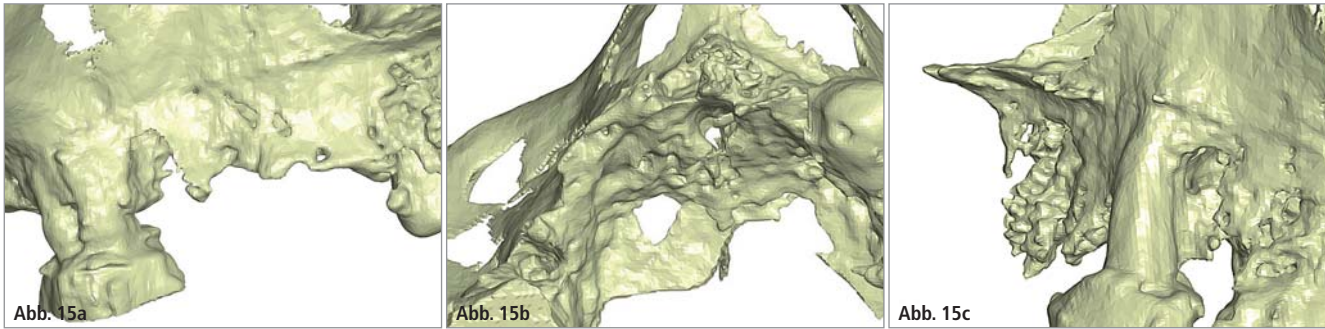


Abb. 15a–c: Insuffizientes Knochenangebot im Oberkiefer.

tencompliance vorhersagbare Ergebnisse erzielt werden. Die Resultate sind mit den augmentativen Erfolgen autologer Knochenmaterialien vergleichbar. Verschiedene Autoren berichten von Erfolgsraten zwischen 85 und 95 Prozent<sup>7,60–63</sup> über einen Zeitraum von bis zu fünf Jahren, wobei die Erfolgsraten im Unterkiefer stets geringer sind als im Oberkiefer. Auf einen Zweiteingriff zur Knochenblockentnahme kann verzichtet werden, wodurch die Dauer und Schwere des Eingriffs sowie die Morbidität deutlich verringert werden können. Wie bereits in der Einleitung erwähnt, ist ein zusätzlicher Vorteil die geringe Resorption des allogenen Materials im Vergleich zu den teilweise deutlichen Dimensionsveränderungen autologer Knochenblöcke, sodass nicht übermäßig überaugmentiert werden muss – was wiederum die Weichteildeckung erleichtert. Die wissenschaftliche Datenlage über den Einsatz des Rohmaterials – Tutoplast®-prozessierte humane Spongiosa – bei verschiedensten oralchirurgischen Indikationen gestattet eine Einschätzung der Erfolgsrate bei der Behandlung mit individuell angefertigten

Blockaugmentaten. In einer Tierstudie von Kim et al. wurde gezeigt, dass mit allogenen, Tutoplast-prozessierten Knochenblöcken in Kombination mit einer Kollagenmembran ein Höhengewinn von  $4,12 \pm 0,29$  mm nach zwölf Wochen Einheizeit möglich ist.<sup>64</sup> Die histologische Aufbereitung der Proben zeigte einen Gehalt an neugebildetem Knochen von annähernd 38 Prozent. Dies ist in Übereinstimmung mit Ergebnissen aus bereits publizierten Studien für prozessierte allogene Knochenblöcke<sup>65,66</sup> und partikuläre, allogene Materialien.<sup>27,39,67</sup> Weiterhin zeigten Kim et al. eine Volumenstabilität der allogenen Blöcke von durchschnittlich  $94,3 \pm 5,45$  Prozent als Hinweis auf eine geringe Resorptionsrate. Das in diesem Artikel vorgestellte Konzept zur Planung und Fertigung individueller allogener Knochenblöcke ermöglicht es, Defektsituationen zu versorgen, die intraoperativ durch manuelles Anpassen von Blocktransplantaten wesentlich aufwendiger behandelbar sind. Der wesentliche Vorteil bei schwierigen Lagerbedingungen ist es, dass durch die individuelle Planung und Fertigung ein Maximum an Kontaktfläche zwischen Transplantat und Lager erzielt wird. Dies fördert die Revaskularisierung und Integration des Knochenblocks, wie bereits an autologen Blocktransplantaten beschrieben.<sup>68</sup> Die Dimensionen des Transplantats sind theoretisch nur durch die Abmessungen des Rohmaterials und die Frästechnik begrenzt. Es muss an dieser Stelle jedoch auf die biologischen Limitationen der Auflagerungsplastiken

hingewiesen werden. Allgemein akzeptiert ist, dass Auflagerungsplastiken zur Rekonstruktion von vertikalen Knochendefiziten bis zu einer Höhe von drei Millimetern als vorhersagbar zu betrachten sind. Größere Augmentationen führen aufgrund von Weichgewebslimitationen und signifikanten Resorptionen während der Einheil- und Belastungsphase zu nicht vorhersehbaren Langzeitergebnissen.<sup>69</sup> Bei der Planung von individuellen, allogenen Knochenblöcken sollten demnach die biologischen Grundlagen, die Physiologie der Knochenheilung und die anatomischen Grenzen, wie z. B. das Knochenniveau angrenzender Strukturen, beachtet werden. Die Auswertung der 3-D-Daten, Erstellung des Defektmodells und die virtuelle Planung des Knochenblocks gemäß des in diesem Artikel vorgestellten Workflows bedarf eines Zeitaufwandes von ca. 30–45 Minuten, je nach Komplexität des Defekts. Wichtig ist, den Ablauf so weit wie möglich zu standardisieren und Design-Regeln bei der Planung zu befolgen (z. B. Wandstärke, Radien, vermeiden von Spitzen, Ecken und Kanten), um eine exakte frästechnische Umsetzung zu gewährleisten.

*Interessenskonflikte: Priv.-Doz. Dr. Dr. Kristian Würzler und Dr. Florian Will sind unter anderem als Referenten für die Firmen Zimmer Dental GmbH und Straumann AG tätig.*

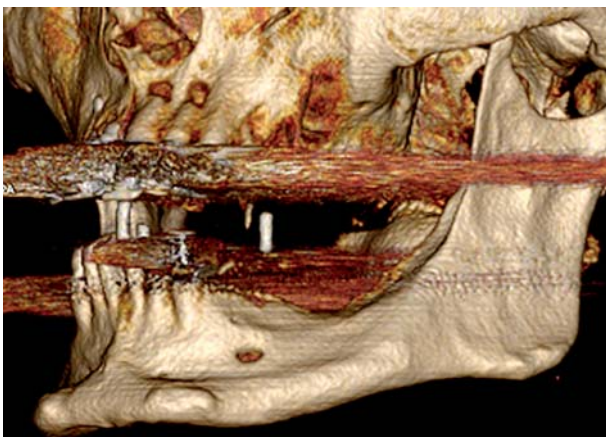


Abb. 16: Artefaktbildung bei der CT-Aufnahme, Überstrahlen der Knochenstrukturen.

**Kontakt** **Priv.-Doz. Dr. Dr. Kristian Würzler**  
Praxis für Oral-, Kiefer-, & Gesichtschirurgie  
Berliner Platz 6  
97080 Würzburg  
info@wuerzler-will.de

**J A I**



**2015**  
**Jahre**  
**Implantologie.**


**ICH WILL  
IMPLANTATE**

**AUS DEM HAUSE DENTAURUM.**

Seit 20 Jahren Kompetenz, Zuverlässigkeit und Innovation  
in der Implantologie - weltweit. Sagen auch Sie ja!



Allogene Knochenblöcke können ein alternatives Augmentationsverfahren zur Rekonstruktion defizitärer Kieferkämme auch bei parodontal erkrankten Patienten darstellen. Dies wurde in einer prospektiven, kontrollierten Drei-Jahres-Studie festgestellt. 14 Patienten erhielten 40 allogene Knochenblöcke und 60 Implantate im Ober- und Unterkiefer. Radiologische Kontrollen erfolgten nach Implantation, nach prothetischer Versorgung sowie ein und drei Jahre nach Prothetik. Die gewonnenen Daten wurden mit einer internen Kontrollgruppe verglichen, welche im gleichen Zeitraum Implantate ohne Augmentation erhalten hatte. Teil 1 des zweiteiligen Artikels beschreibt Zielsetzung, Arbeitshypothese sowie Material und Methode der Studie. Im zweiten Teil werden die Ergebnisse der Untersuchung vorgestellt und diskutiert.



# Allogene Knochenblockaugmentation bei Parodontitispatienten

## Teil 1: Zielsetzung und Methode

Ingmar Schau<sup>I</sup>, Dr. Mathias Plöger<sup>I</sup>, Katharina Schaper B.Sc.<sup>II</sup>, Prof. Dr. Sergey V. Sirak<sup>III</sup>, Dr. Marco Alexander Vukovic<sup>IV</sup>, Univ.-Prof. Dr. Wolf-Dieter Grimm<sup>II,III,IV</sup>

Für eine erfolgreiche Implantatversorgung ist eine vorherige Diagnostik und Planung unumgänglich.<sup>1</sup> Hierbei ist es Konsens, zunächst eine prothetische Planung durchzuführen, von der ausgehend die optimalen Implantatpositionen evaluiert und festgelegt werden.<sup>2</sup> Steht am geplanten Implantationsort kein ausreichendes Knochenangebot zur Verfügung, wird eine Augmentation des Knochens beziehungsweise eine Rekonstruktion des Alveolarfortsatzes notwendig.<sup>3</sup> Ursachen für hart- und weichgewebliche Defekte und Defizite im Bereich des Kiefers können traumatisch bedingt durch entzündliche und andere pathologische Prozesse verursacht oder angeboren sein.<sup>4</sup> Auch tritt infolge des Zahnverlustes eine Inaktivitätsatrophie und durch Prothesendruck eine Druckatro-

phie ein, welche zu einer vollständigen Resorption des knöchernen Alveolarfortsatzes führen können.

In einer konsensusgestützten S2-Leitlinie der DGZMK werden vier Defektkategorien beschrieben, aus denen unterschiedliche Indikationsklassen für Knochenaugmentationen als präimplantologisch-lagerverbessernde Maßnahmen abgeleitet werden:<sup>5,6</sup>

- 1) mehrwandiger horizontaler Defekt
- 2) einwandiger horizontaler Defekt
- 3) vertikaler Defekt
- 4) Alveolarkammdefekt im Bereich der Kieferhöhle.

Zahlreiche Faktoren können die knöchernen Regeneration von Kieferkammdefekten bei einer bestehenden parodontalen Vorerkrankung negativ be-

einflussen: eine kritische Defektgröße, Mobilität, reduzierte Blutversorgung, exogene Noxen (Rauchen), lokale inflammatorische Prozesse, Allgemeinerkrankungen (z. B. Diabetes mellitus), Medikamente (z. B. Bisphosphonate). So steht vielfach für eine geplante enosale Implantation kein ausreichendes Knochenangebot zur Verfügung. Zusätzlich kann die weichgewebliche Situation derart kompromittiert sein, dass kein harmonisches Emergenzprofil, kein natürlicher Farbverlauf der bedeckenden Gingiva, keine keratinisierte Gingiva oder Interdentalpapillen und somit eine reduzierte Hygienefähigkeit der implantatgestützten Prothetik resultieren. Kleinere, insbesondere drei- und zweiwandige Defekte können im Sinne der gesteuerten Knochenregeneration mit

<sup>I</sup> Deutsches Implantologiezentrum Detmold

<sup>II</sup> Universität Witten/Herdecke

<sup>III</sup> Stavropol State Medical University, Russian Federation

<sup>IV</sup> Praxisteam Hasslinghausen



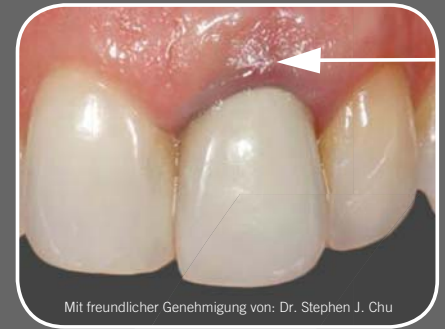Barrieremembranen und verschiedenen Arten von partikulärem Knochen- und Knochensatzmaterial allein oder in Kombination versorgt werden.<sup>7,8</sup> Die gesteuerte Knochenregeneration eignet sich jedoch nicht, um größere, einwandige horizontale, vertikale oder kombinierte Defekte durchzuführen.<sup>5</sup> Hierzu sind Knochentransplantate in Blockform notwendig, da nur so eine adäquate Form- und annähernde Volumenstabilität während der Einheilzeit gewährleistet wird. Autogene Knochenblocktransplantate werden am Körper des gleichen Individuums gewonnen und können frei oder gefäßgestielt sein, wobei in der zahnärztlichen Implantologie das freie Knochentransplantat aus dem Beckenkamm oder aus intraoralen Entnahmestellen die Regel ist.<sup>9</sup> Autogene Knochentransplantate gelten in der Zahnheilkunde aufgrund ihrer guten Verträglichkeit und hohen Erfolgswahr-

scheinlichkeit als Goldstandard für die Versorgung von horizontalen und vertikalen Knochendefekten (Übersicht siehe Khoury 2009).<sup>10</sup> Schliephake et al. (1997) berichten über Implantatüberlebensraten nach autogener Knochenblocktransplantation bei starker Alveolarfortsatzatrophie von 83,4 Prozent nach einem Jahr und nur 67,8 Prozent nach fünf Jahren.<sup>11</sup>

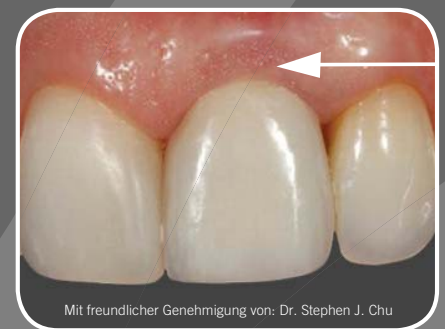Ein wesentlicher Nachteil autogener Knochentransplantate ist in der erhöhten Patientenbelastung durch die Zweitoperation zur Knochenentnahme zu sehen. Die begrenzte Verfügbarkeit autogener Transplantate kann zudem insbesondere bei sehr großen Defektgeometrien, bei Rekonstruktion beider Kiefer oder nach fehlgeschlagener Augmentation eine Einschränkung darstellen.

Aus den genannten Gründen wird seit geraumer Zeit nach Alternativen gesucht, die eine dreidimensionale knö-

## Natürliche & langfristige Ästhetik



Mit freundlicher Genehmigung von: Dr. Stephen J. Chu



Mit freundlicher Genehmigung von: Dr. Stephen J. Chu

## Genesis Implantatsystem

- Anatite™ pink für einen natürlichen Farbton der Gingiva

- Doppelgewinde für die Sofortversorgung

- TiLobe® Verbindung bietet Stärke und Stabilität

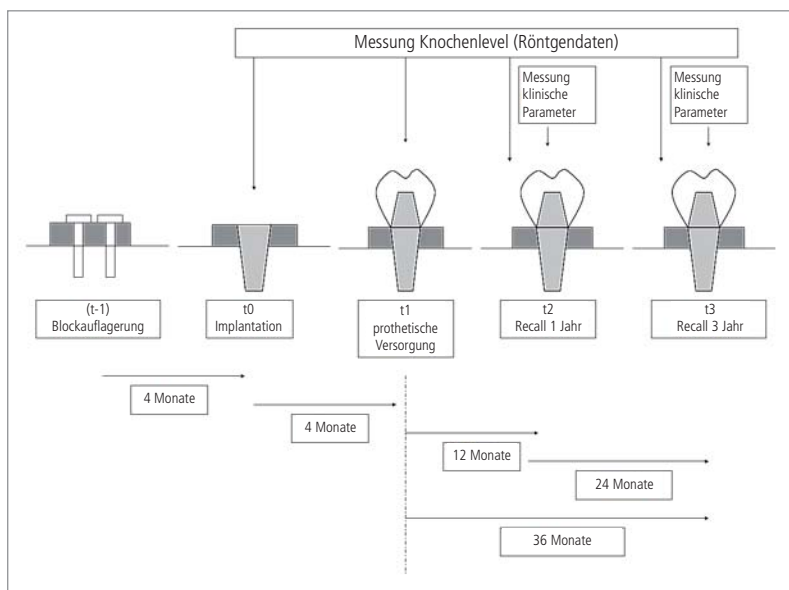


Abb. 1: Zeitlicher Verlauf der Untersuchung.

Defekt-Code	Erläuterung	Anzahl Fälle
H2e	horizontaler Defekt von 4–8 mm, außerhalb der Kontur	5
H3e	horizontaler Defekt, größer als 8 mm, außerhalb der Kontur	1
V2i	vertikaler Defekt von 4–8 mm, innerhalb der Kontur	1
V2e	vertikaler Defekt von 4–8 mm, außerhalb der Kontur	2
V3i	vertikaler Defekt, größer als 8 mm, innerhalb der Kontur	1
K2i	kombinierter Defekt von 4–8 mm, innerhalb der Kontur	2
K2e	kombinierter Defekt von 4–8 mm, außerhalb der Kontur	2

Tab. 1: Knöcherne Defekte (CCARD-Klassifikation) in der Testgruppe.

**Kontaktieren Sie uns, um Ihren Fall zu planen.**

info.de@keystonedental.com  
www.keystonedental.eu

Patient (Anzahl)	Anzahl allogener Blöcke	Anzahl der Implantate	Prothetische Restaurationen
1	3	8	ffd
2	14	18	ffd
3	1	2	fpd
4	1	2	sc
5	1	2	sc
6	1	1	sc
7	1	2	sc
8	2	3	fpd
9	1	2	fpd
10	2	3	ffd
11	3	6	ffd
12	2	2	fpd
13	6	4	rd
14	2	5	rd
	Σ 40	Σ 60	

**Tab. 2:** Anzahl allogener Knochenblöcke, gesetzter Implantate und prothetische Versorgungsformen innerhalb der Testgruppe (ffd: fixed full denture, fpd: fixed partial denture; sc: single crown, rd: removable implant-supported denture).

		Implantatlängen				
		8 mm	10 mm	11,5 mm	13 mm	16 mm
Implantat-durchmesser	3,3 mm	0	0	1	1	3
	3,75 mm	1	3	8	12	2
	4,2 mm	1	6	4	12	4
	5,0 mm	0	0	0	1	0
	6,0 mm	0	0	0	1	0

**Tab. 3:** Implantatlängen und -durchmesser innerhalb der Testgruppe (n = 60).

cherne Augmentation größerer Defekte ohne Knochenentnahme am Körper des Empfängers ermöglichen.

Allogene Knochentransplantate werden von Leichen oder lebenden Spendern gewonnen und durch Gewebebanken bereitgestellt. Unter dem Begriff des knöchernen Allotransplantats wird jedoch eine Vielzahl unterschiedlich aufbereiteter Materialien zusammengefasst:

- gefriergetrockneter Knochen (FDBA)
- demineralisierter, gefriergetrockneter Knochen (DFDBA)
- bestrahlter Knochen
- lösungsmittelkonservierter Knochen *ad modum* Tutoplast® (GARG 2006).

Vorteile allogener Knochentransplantate sind die nahezu unbegrenzte Verfügbar-

keit, der Wegfall einer Knochenentnahme aus dem Empfängerorganismus, reduzierte Operationszeiten und Anästhesiemengen, verminderter Blutverlust und geringere Komplikationen.<sup>12</sup>

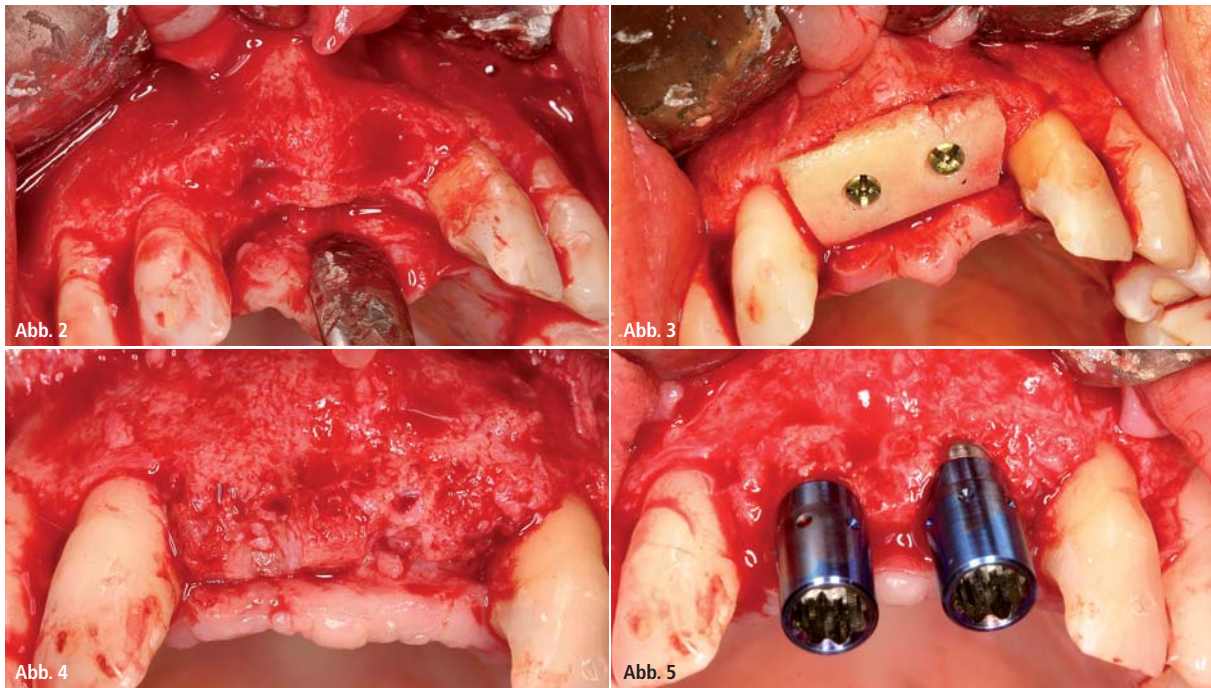
Allogener Knochen wird in partikulärer Form zur Defektauffüllung im Rahmen der gesteuerten Geweberegeneration (GTR) mit Membranen in der Parodontologie erfolgreich eingesetzt.<sup>13,14</sup> Auch in der Augmentationschirurgie werden allogene partikuläre Knochenersatzmaterialien im Zusammenhang mit der gesteuerten Knochenregeneration (GBR) und für Sinusbodenaugmentationen verwendet.<sup>15-17</sup>

Der Einsatz von allogenen Knochenblöcken ist in der Literatur gut dokumentiert. Dies belegt unter anderem eine sys-

tematische Literaturübersichtsarbeit aus 2010,<sup>18</sup> wobei die Autoren zu dem Schluss kommen, dass in zahlreichen Fallserien zwar das Potenzial allogener Knochenblöcke zur Augmentation größerer Defekte beschrieben wird, eine echte Evidenz in Hinblick auf das Einheitsverhalten der allogenen Grafts, dem erzielbaren Augmentationsvolumen und des späteren Implantaterfolges jedoch nicht vorliegt. Plöger und Schau (2010) beschreiben in ihrer Buchpublikation zum Einsatz allogener Knochenblöcke in der zahnärztlichen Chirurgie (z. B. der Corticospongiosa Chip, Argon Medical Productions Gesellschaft mbH & Co. KG) Einheilraten allogener Knochenblocktransplantate von 93,4 Prozent im Oberkiefer, 85,4 Prozent im Unterkiefer und 90,5 Prozent insgesamt.<sup>19</sup> Dabei wurden 285 Knochenblöcke eingepflanzt. Als Erfolg wurden die Blöcke gewertet, die nach geschlossener Einheilzeit für die Insertion eines dentalen Schraubenimplantates und eine anschließende prothetische Versorgung zur Verfügung standen.

### Zielsetzung und Arbeitshypothese

Ziel der vorliegenden Studie ist es, den marginalen Knochenverlust an dentalen Schraubenimplantaten nach dreijähriger Funktionszeit zu evaluieren, welche zeitversetzt nach einer Knochenblockaugmentation mit allogenen, kortiko-spongiösen Knochenblöcken bei Patienten mit fortgeschrittener Alveolarfortsatzatrophie nach ausbehandelter marginaler Parodontitis inseriert wurden. Esposito et al. (2009) führten eine systematische Cochrane-Studie zur Effektivität horizontaler und vertikaler Knochenaugmentationsverfahren durch und kommen unter anderem zu dem Schluss, dass Knochenersatzmaterialien für die Augmentation im Sinne der gesteuerten Knochenregeneration möglicherweise besser geeignet sind als autogener Knochen und Knochenblöcke aus Knochenersatzmaterialien von Patienten präferiert werden gegenüber Blocktransplantaten aus dem Beckenkamm.<sup>20</sup> Auch der Einsatz adulter ekto-mesenchymaler Stammzellen, welche aus parodontalen Strukturen<sup>21,22</sup>, als mesen-



**Abb. 2:** Darstellung des chirurgischen Situs vor vertikaler Augmentation bei fortgeschrittener Parodontitis. – **Abb. 3:** Aufgelagerter und stabil fixierter allogener Knochenblock. – **Abb. 4:** Freilegung des Augmentates nach vier Monaten. – **Abb. 5:** Implantatinsertion im allogenen augmentierten Bereich.

chymale Stammzellen aus Knochenmarkaspirat aus dem Becken<sup>23,24</sup> oder als adulte, ekto-mesenchymale Stammzellen aus dem subepithelialen Bindegewebe des Gaumens gewonnen werden<sup>25-28</sup>, ist derzeit Gegenstand von klinischen und tierexperimentellen Untersuchungen.

Ziel ist es, langfristig auch größere Defektgeometrien, konturgebende Defekte und vertikale Knochenaufbaumaßnahmen im Bereich der Alveolarfortsätze und Kieferbasen ohne eine belastende Knochenentnahme am Körper des Empfängers zu ermöglichen.

Im Rahmen der vorliegenden Studie wurde der Tutoplast®-prozessierte, kortikospongiöse allogene Knochenblock-P (Tutogen Medical, Neunkirchen am Brand, Deutschland) verwendet, also ein lösungsmittelkonserviertes, mineralisches allogenes Knochentransplantat mit weitestgehend intaktem Kollagenfaseranteil und Havers'schem Gefäßsystem.<sup>29</sup> Allogene Knochenblöcke *ad modum* Tutoplast® verhalten sich nach Einlagerung und Fixation im Lagergewebe rein osteokonduktiv.

Da die Positionierung der Implantat-schulter am lagerfernsten Punkt des Augmentates, d.h. an der krestalen Knochenkante erfolgt, kann die Hypo-

these aufgestellt werden, dass Implantate nach allogener Blockaugmentation einer stärkeren marginalen Knochenresorption unterliegen als Implantate, welche im nativen, nichtaugmentierten Knochen inseriert wurden. Dabei verstärken parodontale Entzündungsprozesse die Resorptionstendenz des Knochens und des Augmentates.<sup>30</sup>

#### Einschlusskriterien

Für die Patientenauswahl mussten folgende Kriterien erfüllt sein:

- ausbehandelte marginale Parodontitis (in den vorangegangenen zwei Jahren eine systematische Parodontalbehandlung und anschließend mindestens zweimal jährlich eine parodontale Unterstützungstherapie)
- Augmentation mit allogenen Knochenblock nach standardisiertem OP-Protokoll
- zeitversetzte Implantation von konischen MIS-Schraubenimplantaten nach vier Monaten Einheilzeit (MIS Implant Technologies, Minden, Deutschland)
- abgeschlossene prothetische Versorgung
- Nachuntersuchungen nach einem Jahr und nach drei Jahren
- vollständige Röntgendokumentation präoperativ, postoperativ, nach Pro-

thetik und nach ein- und dreijähriger Funktionszeit

- Vollständigkeit der Dokumentation.

Die ermittelten 14 Patienten wurden zur Testgruppe zusammengefasst. Das Durchschnittsalter der Testgruppe beträgt 57,0 Jahre (21–77 Jahre). Zehn Patienten der Testgruppe sind weiblichen Geschlechts (71,4 Prozent innerhalb der Gruppe), vier Patienten sind männlich (28,6 Prozent).

Als Vergleichsgruppe wurden zwölf Patienten mit einem Durchschnittsalter von 49,5 Jahren (29–70 Jahre) identifiziert, die im Zeitraum 2006 bis 2010 nach ausbehandelter marginaler Parodontitis MIS-Implantate erhalten haben, jedoch ohne zusätzliche augmentative Maßnahmen. Davon sind sieben Patienten weiblich (58,3 Prozent innerhalb der Gruppe) und fünf Patienten männlich (41,7 Prozent). Raucher wurden aus der Untersuchung ausgeschlossen.

Die Studie ist durch die Ethikkommission der Westfälischen Wilhelms-Universität Münster genehmigt (Az 2007-209-f-s).

#### Material und Methoden

Die in der Testgruppe vorliegenden ursprünglichen Defektklassen wurden



		Implantatlängen				
		8 mm	10 mm	11,5 mm	13 mm	16 mm
Implantat- durchmesser	3,3 mm	0	1	0	1	0
	3,75 mm	3	2	4	15	6
	4,2 mm	0	0	4	8	6
	5,0 mm	0	0	1	2	0
	6,0 mm	0	0	0	0	0

Tab. 4: Implantatlängen und -durchmesser innerhalb der Kontrollgruppe (n=53).

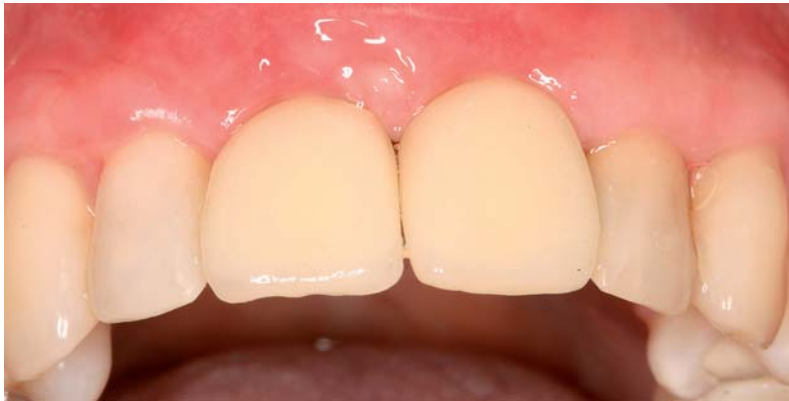

Abb. 6: Zementierte implantatgetragene Einzelkronen.

nachträglich gemäß der CCARD-Klassifizierung (Cologne Classification of Alveolar Ridge Defects, BDIZ EDI 2013) unterteilt. In Tabelle 1 sind hartgewebliche Defektklassen aufgeführt, die in der Testgruppe vorlagen. Der zeitliche Ablauf der Gesamtherapie und der anschließenden Nachuntersuchungen ist in Abbildung 1 dargestellt.

In der Testgruppe wurden bei 14 Patienten 40 allogene Knochenblöcke und 60 Implantate inseriert und prothetisch versorgt (Tab. 2 und 3).

Die Augmentation (Zeitpunkt t-1) mit dem allogenen Knochenblock (Abb. 2 und 3) erfolgte immer zeitversetzt zur Insertion der enossalen Implantate und nach einem standardisierten Protokoll. Nach vier Monaten erfolgte die Implantation (Zeitpunkt t0) von MIS-Implantaten (MIS Implants Technologies, Minden, Deutschland) in lokaler Leitungs- und Infiltrationsanästhesie (Abb. 4 und 5). Nach weiteren vier Monaten geschlossener Einheilzeit der Implantate (Zeitpunkt t1) erfolgte die chirurgische Freilegung und die Insertion von Gingivaformern (MIS Implants Technologies, Minden, Deutschland). Die Implantatabformungen erfolgten eine Woche nach Freilegung.

Unmittelbar nach definitiver Eingliederung der prothetischen Suprakonstruktion (Abb. 6) wurden Röntgenkontrollen angefertigt (Panoramaschichtaufnahmen oder intraorale Zahnfilme), die das krestale Knochenniveau an den Implantaten zu diesem Zeitpunkt (t1) dokumentieren.

Zwölf Monate nach Eingliederung der Prothetik (Zeitpunkt t2) erfolgte die röntgenologische Nachuntersuchung (Panoramaschichtaufnahmen oder intraorale Zahnfilmaufnahmen) einschließlich der klinischen Befunderhebung. Erhoben wurden folgende Werte:

- Sondierungstiefen (in Millimetern)
- Blutungsindex; BOP (Bleeding on Probing)
- subgingivale Plaqueakkumulation
- Attached Gingiva; Breite der keratinisierten Gingiva in Millimeter
- Periotest-Werte, gemessen mit dem Periotest-M-Gerät (Medizintechnik Gulden, Modautal, Deutschland).

Nach drei Jahren (Zeitpunkt t3) erfolgten die gleichen klinischen und radiologischen Nachuntersuchung wie die „Nachuntersuchung nach einem Jahr“. Die Patienten der Vergleichsgruppe erhielten

keine augmentativen Maßnahmen im Implantationsbereich. Es wurden insgesamt 53 MIS-Implantate inseriert (Tab. 4).

### Röntgenuntersuchungen

Zur Röntgendokumentation wurden zwei Aufnahmeverfahren gewählt: Panoramaschichtaufnahmen (Gerät: Panex-E, J. Morita MFG Corp., Kyoto, Japan; Filmmaterial: Dentus Ortholux, Agfa Health Care, Mortsil, Belgien) oder intraorale Zahnfilmaufnahmen in Paralleltechnik (Gerät: Preva, Progeny Dental, Lincolnshire, IL, USA; Filmmaterial: Dentus M2 Comfort, Heraeus Kulzer (Agfa), South Bend, IN, USA).

Für eine möglichst exakte digitalisierte Darstellung wurden die analogen Röntgenbilder auf einem Durchlicht-Röntgenbildbetrachter (Modell DENTSPLY Rinn, DENTSPLY DeTrey, Konstanz, Deutschland) positioniert und die manuelle Belichtungsmessung der Kamera im Spot-Modus genutzt. Die so erstellten RAW-Bilddateien wurden mit der Software Digital Photo Professional (Version 3.13.0.1, Canon Inc. 2004–2013, Tokyo, Japan) weiterverarbeitet. Für jedes der dargestellten Implantate wurde aus dem RAW-Bild durch digitales Zuschneiden eine eigene Bilddatei erstellt, in welcher das Implantat singulär und zentriert dargestellt und anhand vertikaler und horizontaler Hilfslinien exakt senkrecht ausgerichtet wurde. Somit entstanden für jeden Patienten je Implantat insgesamt vier Bilddateien (vier Untersuchungszeitpunkte t0–t3), insgesamt in der Testgruppe (n=60 Implantate) 240 Bilddateien, in der Kontrollgruppe (n=53 Implantate) 212 Bilddateien.

Diese Bilddateien wurden in die Bildanalyse-Software ImageJ (Version 1.46r, Wayne Rasband, National Institutes of Health, USA) importiert. Als Referenzpunkte für die Ermittlung der Veränderungen des periimplantären Knochenniveaus wurden die Implantatschulter und die Implantatspitze festgelegt und die Pixelmaße in ein korrektes metrisches Maß überführt (Abb. 7 und 8). Die reale Veränderung des periimplantären Knochenniveaus zu den Zeitpunkten t1, t2 und t3 in Relation zum Zeitpunkt der Implantatsetzung (t0) ergibt sich also

aus der Subtraktion des t0-Wertes vom Wert des Betrachtungszeitpunktes (t1, t2 oder t3). Als primäre Endpunkte für die Untersuchung wurden definiert:

- Erster primärer Endpunkt: Veränderung des Knochenniveaus 36 Monate nach prothetischer Versorgung (40 Monate nach Implantatinsertion); Differenz t3–t1.
- Zweiter primärer Endpunkt: Veränderung des Knochenniveaus zwischen den Zeitpunkten t3 (Drei-Jahres-Kontrolle) und t2 (Ein-Jahres-Kontrolle); Differenz t3–t2.

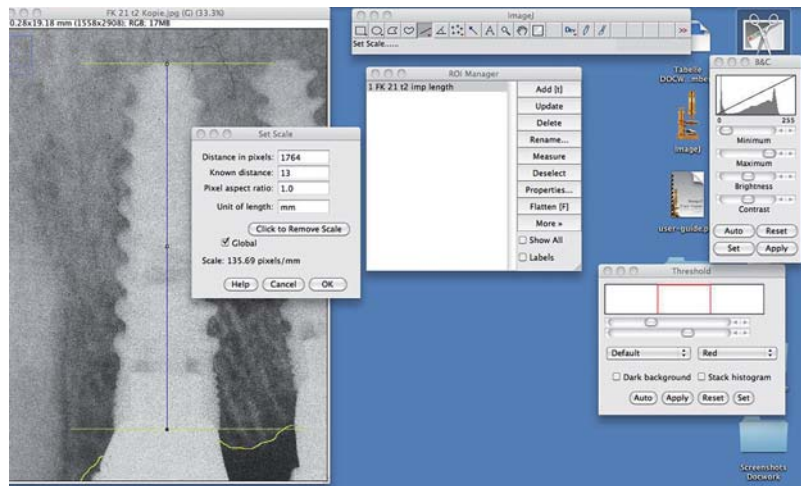
Als sekundärer Endpunkt wurde die Veränderung des Knochenniveaus im ersten Jahr nach prothetischer Versorgung definiert (Differenz t2–t1).

**Statistischer Test**

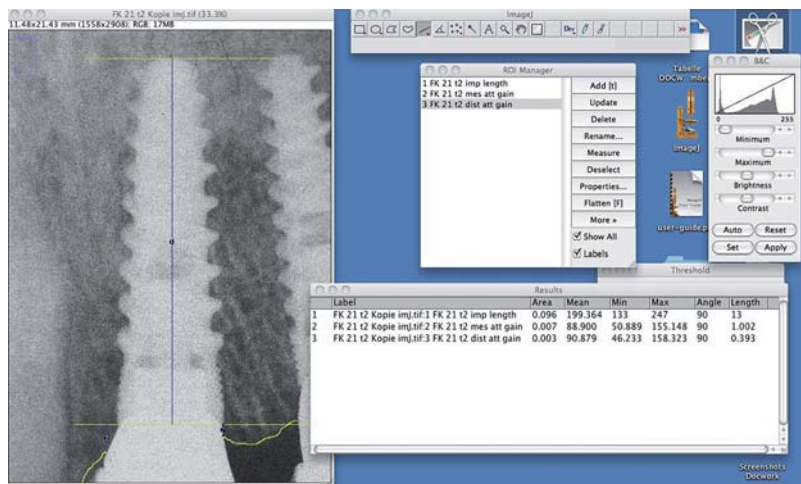
Da für die erhobenen Messwerte keine Normalverteilung angenommen werden kann, wurden Mediane und Quartile errechnet und als statistischer Test zum Vergleich der Gruppen kam der nichtparametrische Wilcoxon-Test zum Einsatz. Das Signifikanzniveau wurde aufgrund zweier Messungen je Implantat (mesial und distal) und zweier primärer Endpunkte auf  $\alpha = 0.05/4 = 0.0125$  festgesetzt.

**Fazit**

Bei Patienten mit parodontaler Vorerkrankung steht für eine geplante enosale Implantation oftmals kein ausreichendes Knochenangebot zur Verfügung. In solchen Fällen wird eine Augmentation des Knochens beziehungsweise eine Rekonstruktion des Alveolarfortsatzes notwendig. Als Goldstandard für die Versorgung größerer Knochendefekte galten bislang immer autogene Knochentransplantate. Jedoch stellen allogene Transplantate zunehmend eine Alternative dar. Sie sind im Gegensatz zu autogenem Material nahezu unbegrenzt verfügbar, eine Knochenentnahme aus dem Empfängerorganismus entfällt, die Operationszeiten und Anästhesiemengen sind reduziert, es gibt weniger Blutverlust und geringere Komplikationen. Ausgehend von der Annahme, die Positionierung der Implantatanschulter erfolge



**Abb. 7:** Als Referenzpunkte für die Ermittlung des periimplantären Knochenniveaus wurden die Implantatanschulter und die Implantat Spitze festgelegt und die Pixelmaße in ein korrektes metrisches Maß überführt.



**Abb. 8:** Messung des periimplantären radiologischen Knochenabbaus mit der Software ImageJ (NIH, USA).

am lagerfernsten Punkt des Augmentates, d. h. an der krestalen Knochenkante, stellten die Autoren dieser Studie folgende Hypothese auf: Nach allogener Blockaugmentation unterliegen Implantate einer stärkeren marginalen Knochenresorption als Implantate, die im nativen, nichtaugmentierten Knochen inseriert wurden. Dabei verstärken parodontale Entzündungsprozesse die Resorptionstendenz des Knochens und des Augmentates. Zur Untersuchung dieser Hypothese erhielten 14 Patienten in der Testgruppe 40 allogene Knochenblöcke und 60 Implantate im Ober- und Unterkiefer. Radiologische Kontrollen erfolgten nach Implantation, nach prothetischer Versorgung sowie ein und drei Jahre nach Prothetik. Röntgenbilder wurden digitalisiert und am Computer vermessen. Die gewonnenen Daten wurden mit einer internen Kontroll-

gruppe verglichen, welche im gleichen Zeitraum Implantate ohne Augmentation erhalten hatte. Primäre Endpunkte der Untersuchung bildeten zum einen der periimplantäre Knochenverlust drei Jahre nach Prothetik und zum anderen die Jahre zwei und drei nach Prothetik. Im zweiten Teil dieses Artikels werden die Ergebnisse der Studie ausführlich dargestellt und diskutiert.

**Kontakt**  
**Univ.-Prof. Dr. Wolf-Dieter Grimm**  
 Praxisteam Hasslinghausen  
 Mittelstr. 70  
 45549 Sprockhövel  
 Tel.: 02339 911160  
 Fax: 02339 911162  
 prof\_wolf.grimm@yahoo.de

Für ästhetisch-funktionell einwandfreie Implantationen bzw. Restaurationen ist der dreidimensionale Erhalt von Hart- und Weichgewebe nach einer Extraktion entscheidend. Die direkte Auffüllung der Extraktionsalveole mit Knochenersatzmaterial (Socket Preservation) hat zum Ziel, die Resorptionsvorgänge nach Extraktion minimal zu halten. Im folgenden Beitrag wird eine Technik der Socket Preservation unter Zuhilfenahme einer Ribose-kreuzvernetzten Kollagenmembran vorgestellt, die auf einen vollständigen Wundverschluss verzichtet und so einen optimalen Erhalt von keratinisiertem Weichgewebe sowie guter knöcherner Konsolidierung des Extraktionsdefektes ermöglicht.

PA Dr. Barry P. Levin  
[Infos zum Autor]



Literatur



## Socket Preservation mittels einer Ribose-kreuzvernetzten Kollagenmembran

PA Dr. Barry P. Levin

Das ästhetische und funktionelle Ziel nach der Extraktion ist eine optimale Rot-Weiß-Ästhetik. Die Implantatkrone bzw. das Brückenzwischenstück und deren umgebendes Weichgewebe sollen idealerweise nicht vom natürlichen Nachbarzahn unterschieden werden können. Dies bedeutet, dass zum Unterstützen des Weichgewebes ein ausreichendes Knochenangebot in vertikaler und horizontaler Dimension vorhanden sein muss. Es ist bekannt, dass nach einer Zahnextraktion resorptive Umbauvorgänge in Gang gesetzt werden,<sup>1,2</sup> die einen signifikanten Volumenverlust sowohl in der horizontalen (bis zu 6 mm) als auch vertikalen Di-

mension (bis zu 4 mm) zur Folge haben.<sup>3,4</sup> Die Knochenresorption setzt vor allem bei der vestibulären Knochenlamelle ein.<sup>5,2</sup> Da gerade die vestibuläre Knochenwand mit ausschlaggebend für einen Implantat-Langzeiterfolg sowie einen Weichgewebserhalt unter einem Brückenzwischenstück ist, besteht großes Interesse, diese resorptiven Umbauvorgänge zu unterbinden bzw. zu minimieren. Sowohl in tierexperimentellen Studien<sup>6</sup> als auch in verschiedenen klinischen Studien konnte gezeigt werden, dass durch die Socket Preservation (siehe unten) die bukkale Knochenwand zwar nicht in allen Fällen erhalten werden kann, wohl aber das Volumen der

Alveole, das ohne diese Technik zu großen Teilen resorbiert worden wäre.

### Flapless Approach für Gewebegenerierung

In der Literatur sind mittlerweile zahlreiche Techniken beschrieben worden, die sich zum einen im chirurgischen Protokoll (Lappenbildung zum vollständigen Wundverschluss oder flapless bzw. bewusste Exposition) und in der Verwendung von Füllmaterial sowie Membranen zur Abdeckung des knöchernen Augmentats unterscheiden. Der konventionelle Behandlungsplan mit einem voll-

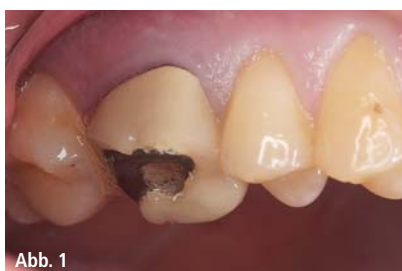

Abb. 1

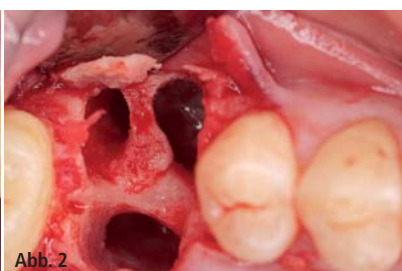


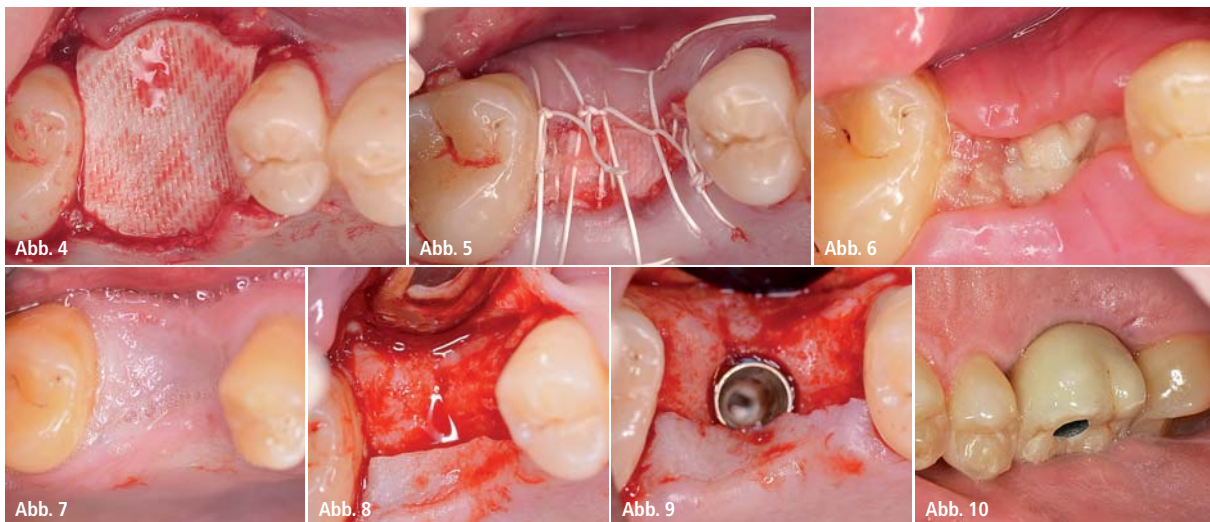
Abb. 2

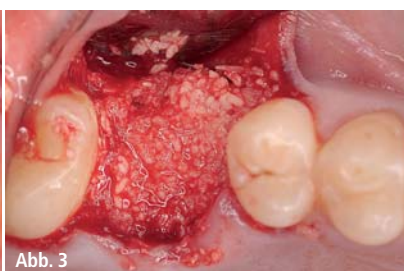

Abb. 3

**Abb. 1:** Anfangssituation. – **Abb. 2:** Großer Defekt nach Extraktion von Zahn 26. – **Abb. 3:** Augmentation mit allogenen Knochenersatzmaterial.





**Abb. 4:** Deckung mit OSSIX® PLUS Membran. – **Abb. 5:** Exponierte Membran nach Wundverschluss. – **Abb. 6:** Zehn Tage post OP: Befundlose Primärheilung mit teilweisem Wundverschluss nach Nahtentfernung. – **Abb. 7:** Fünf Monate post OP: Gesundes Weichgewebe über dem Knochenkamm. – **Abb. 8:** Reentry: Ausreichend vorhandenes vitales Knochenvolumen. – **Abb. 9:** Implantat kann in vitalem Knochen gesetzt werden. – **Abb. 10:** Finale Versorgung (verschraubte Krone).

ständigen Wundverschluss der Extraktionsalveole bedeutet, dass durch die Präparation eines Verschiebelappens die Mukogingivalgrenze verschoben wird. Es geht keratinisiertes Gewebe verloren, das zu einem späteren Zeitpunkt wieder durch verschiedene Techniken generiert werden muss. Aus diesem Grund gibt es das Bestreben, weichgewebsschonende minimalinvasive Methoden bzw. sogar einen Flapless Approach durchzuführen. Wenn man den Verschluss der Alveole mit einem autologen Weichgewebepunch aus dem Gaumen vermeiden will, bedeutet dies allerdings, dass die Augmentationsmaterialien exponiert gelassen werden müssen.

#### Hierbei müssen folgende Aspekte berücksichtigt werden:

- Die Verwendung eines Knochenersatzmaterials ohne Membran führt zu einem tieferen Einwachsen von Weichgewebe in das Augmentat. Aus diesem Grund wird eine Abdeckung des Knochenmaterials empfohlen.<sup>7</sup>
- Bei Einsatz einer nicht resorbierbaren Membran kann es im Falle der Exposition zu schweren Komplikationen durch Infektion kommen.<sup>8</sup>
- Bei konventionellen resorbierbaren Membranen (z. B. nativen Kollagenmembranen) führt eine bakterielle Kontamination, die bei der Exposition nicht zu vermeiden ist, zu einer schnellen Resorption der Membran. Dies verhindert zwar eine schwere Infektion, das Ziel

der Membran, das Weichgewebe am Einwachsen in das Augmentat zu hindern, wird jedoch nicht mehr erfüllt.<sup>9,10</sup>

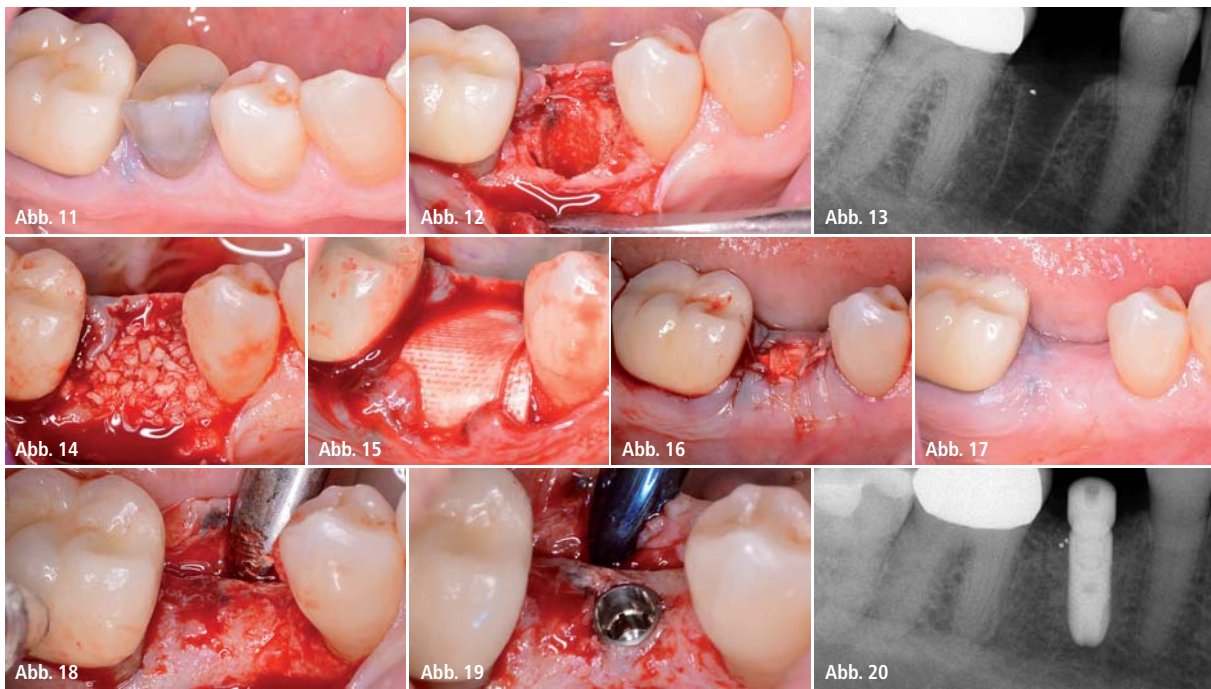
- Es ist bekannt, dass die Resorptionszeit von nativem Kollagen durch entsprechende Vernetzungstechniken erhöht werden kann.<sup>11</sup> Dies führt zu einem deutlich verbesserten knöchernen Regenerationspotenzial.<sup>12</sup> Allerdings wird eine erhöhte Kreuzvernetzung oftmals mit einer kompromittierten Biokompatibilität im Vergleich zu nativen Kollagenmembranen in Verbindung gebracht.<sup>13,11</sup>
- Durch moderne Kreuzvernetzungstechniken, die auf der Verwendung des natürlichen Zuckers Ribose beruhen (Glykierung), ist es möglich, resorbierbare Membranen herzustellen, die sowohl ein verlängertes Barriereprofil (bis zu sechs Monate) als auch eine hohe Bioverträglichkeit aufweisen.
- Mehrere klinische Untersuchungen zu verschiedenen Indikationstellungen zeigten sowohl die gute Biokompatibilität als auch die Effizienz der Ribose-kreuzvernetzten Membranen als Resultat der verlängerten Barrierefunktion.<sup>14</sup> Dies konnte selbst bei augmentativ sehr anspruchsvollen Indikationen gezeigt werden.<sup>15,16</sup>
- Im Speziellen weist die Ribose-kreuzvernetzte OSSIX Plus Membran bei postoperativen Dehiszenzen eine deutlich verlängerte Stabilität zu nativen bzw. chemisch kreuzvernetzten Membranen auf.<sup>9</sup>

Aus diesem Grund liegt es nahe, die Membran zur Extraktionsalveolenversorgung ohne einen vollständigen Wundverschluss einzusetzen, um so einen optimalen Erhalt von keratinisiertem Weichgewebe sowie guter knöcherner Konsolidierung des Extraktionsdefektes zu ermöglichen.

#### Fall 1

Ein Patient (männlich, Alter 48) stellte sich in meiner Praxis mit einer Wurzelfraktur an Zahn Nummer 26 vor (Abb. 1). Der Behandlungsplan sah eine Exzision des nicht erhaltenswerten Zahnes mit späterer Implantatinsertion vor. Nach atraumatischer Zahnextraktion zeigte sich ein großer knöcherner Defekt, der keine simultane Implantatinsertion ermöglichte (Abb. 2). Somit wurde in der gleichen Sitzung ein Knochenaufbau vorgenommen.

Hierzu wurde zunächst bukkal ein Mukoperiostlappen präpariert und der Extraktionsdefekt mit allogenen Knochenersatzmaterial gefüllt (Abb. 3). Das Augmentat wurde mit der OSSIX® PLUS Membran (REGEDENT GmbH, Dettelbach) abgedeckt (Abb. 4). Aufgrund des lang anhaltenden Barriereprofils der Membran wurde bewusst auf die Erzielung eines vollständigen Wundverschlusses verzichtet. Durch dieses wenig invasive Behandlungsprotokoll sollte die Präparation eines koronalen Verschiebelappens durch Mobilisationstechniken



**Abb. 11:** Anfangssituation. – **Abb. 12 und 13:** Knöcherner Defekt nach Extraktion von Zahn 25. – **Abb. 14:** Augmentation. – **Abb. 15:** Abdeckung mit OSSIX® PLUS. – **Abb. 16:** Membranexposition unmittelbar nach Wundverschluss. – **Abb. 17:** Reentry: Optimale gingivale Verhältnisse mit ausreichendem Anteil an keratinisiertem Weichgewebe. – **Abb. 18:** Regenerierter knöcherner Defekt mit ausreichend vorhandenem Knochenvolumen. – **Abb. 19 und 20:** Implantatinsertion.

wie z. B. einer Periostschlitzung sowie eine etwaige vertikale Entlastungsinzision vermieden und so das keratinisierte Gewebe erhalten werden.

Die Fixation des Mukoperiostlappens und die Stabilisierung der Membran erfolgte mit mehreren horizontalen Matratzennähten. Im koronalen Bereich war somit ein Teil der Membran exponiert (Abb. 5). Für die postoperative Nachsorge wurde der Patient angewiesen, bis zum vollständigen Wundverschluss über der Membran zweimal täglich eine Mundspülung mit 0,2 Prozent Chlorhexidinlösung durchzuführen sowie mechanisches Trauma im Wundgebiet zu vermeiden. Die Nähte wurden zehn Tage nach Knochenaufbau entfernt. Abbildung 6 zeigt die Situation bei Nahtentfernung, die OSSIX® PLUS Membran weist keinerlei Zeichen einer frühzeitigen Resorption auf, das umliegende Weichgewebe ist entzündungsfrei. Die weitere Einheilphase und die Epithelisierung der exponierten Membran verliefen unauffällig und ohne Irritationen.

Die Implantation war fünf Monate nach dem Knochenaufbau vorgesehen. Zu diesem Zeitpunkt zeigte sich ein gesundes Weichgewebe mit ausreichend keratinisierter Gingiva (Abb. 7). Der ehemalige Extraktionsdefekt war vollstän-

dig knöchern konsolidiert ohne jedes Anzeichen eines krestalen Volumenverlusts (Abb. 8 und 9). Abbildung 10 zeigt die finale Versorgung mit verschraubter Krone.

## Fall 2

Der zweite Patient (männlich, 64 Jahre) wies eine Wurzelfraktur mit fortgeschrittener Karies an Zahn Nummer 45 auf (Abb. 11). Das Behandlungsprotokoll verlief analog zu Fall 1.

Nach der Zahnextraktion (Abb. 12 und 13) erfolgte die Augmentation des Extraktionsdefekts mit allogenen Knochenersatzmaterial (Abb. 14). Das Augmentat wurde mit der OSSIX® PLUS Membran abgedeckt (Abb. 15) und die Lappen ohne den Versuch eines vollständigen Wundverschlusses mit horizontalen Matratzennähten stabilisiert (Abb. 16). Der weitere Heilungsverlauf verlief ohne Komplikationen, der komplette Wundverschluss erfolgte nach ca. vier Wochen post OP. Die Situation beim Reentry, sieben Monate nach dem Knochenaufbau, zeigte ebenfalls ein gesundes keratinisiertes Weichgewebe (Abb. 17) sowie ein ausreichendes vitales Knochenangebot zur Implantation (Abb. 18–20).

## Zusammenfassung

Die lang anhaltende Barrierefunktion der OSSIX® PLUS Membran bewirkt eine besondere Resistenz gegenüber vorzeitiger Degradation der Membran bei der Exposition.

Sie schützt das Augmentat über einen Zeitraum von mehreren Tagen bis Wochen und verhindert somit das vorzeitige Einwachsen von Weichgewebe bzw. eine unkontrollierte Resorption. Trotz Exposition findet auch bei einer freiliegenden Membran ein sekundärer Wundverschluss durch Epithelisierung statt.

Somit kann für ausgewählte Indikationen ein vereinfachter Knochenaufbau ohne vollständigen Wundverschluss erfolgen. Dadurch kann das keratinisierte Gewebe während des Knochenaufbaus optimal erhalten werden.

## Kontakt

### PA Dr. Barry P. Levin

Paradontologe für  
Zahnimplantate Elkins Park  
Elkins Park Professional Plaza  
7848 Old York Road, Suite 100  
Elkins Park, PA 19027  
info@aperiodoc.com





## Sichere Arbeitsplätze und hohe Sozialleistungen.

Das bieten wir all unseren über 400 Mitarbeitern in Deutschland und auf den Philippinen seit nunmehr 30 Jahren.



Auch die Mitarbeiter unseres Meisterlabors in Manila genießen vielfältige Leistungen:

- Kostenlose Verpflegung und Essensgeldzuschuss für Angehörige in der betriebseigenen Kantine
- Regelmäßig kostenlose ärztliche Untersuchungen
- Freie Krankenversicherung und Medikamente
- Anteilige Pensionszahlungen
- Betriebszugehörigkeitsboni
- Urlaubsgeld
- Weihnachtsgeld und Geburtstagsgratifikation



Ihr Erfolg durch unsere Mehrwerte.



Informieren Sie sich unter der kostenlosen Interadent Service-Line: **0800 - 4 68 37 23** oder auf **www.interadent.de**





Knochenersatzmaterialien sind aus der modernen Zahnmedizin nicht mehr wegzudenken. Sei es als präventive Maßnahme zum Erhalt des Knochens nach Extraktionen oder bei der Wiederherstellung optimaler Knochen- und Gewebeverhältnisse als Voraussetzung für die Insertion von Implantaten. Dem Behandler steht heute ein breites, wissenschaftlich dokumentiertes sowie praktisch erprobtes Spektrum an Knochenersatzmaterialien zur Verfügung.

## Knochenersatzmaterialien in der regenerativen Zahnmedizin

Jürgen Isbaner

Die Meinungsvielfalt darüber, welche Materialien im Einzelnen als der „Goldstandard“ anzusehen sind, ist in der Regel ebenso breit, wie das Spektrum der angebotenen Materialien. Unterscheidet man die Knochenersatzmaterialien nach ihrer Herkunft, so lassen sich vier Arten von Knochenersatzmaterialien beschreiben:

1. Autogene Knochentransplantate, die sowohl intraoral als auch extraoral vom selben Individuum gewonnen werden,
2. Allogene Knochenersatzmaterialien, d. h. durch verschiedene Verfahren aufbereiteter Knochen derselben Spezies,
3. Xenogene Knochenersatzmaterialien, die tierischen Ursprungs sind, und
4. die künstlich hergestellten alloplastischen Materialien rein synthetischer Provenienz.

Knochenersatzmaterialien dienen aber nicht nur dem rein mechanischen Aufbau knöcherner Defekte, sondern sollen vielmehr komplexe biochemische Vorgänge der Eigenregeneration des Körpers befördern, d. h. die Bildung und Entwicklung von Knochen (Osteogenese), die Stimulation der spontanen Knochenheilung (Osteoinduktion) und letztlich die Schaffung einer physikalischen Matrix zum Anbau neuen Knochens (Osteokonduktion). Die Knochenersatzmaterialien haben entsprechend diesem Anforderungsprofil ihre Stärken bzw. ihre Schwächen. Für den Anwender ist es entscheidend, dass die eingesetzten Materialien auf der einen Seite eine wissenschaftlich abgesicherte, langfristig positive Prognose haben und dass sie sich auf der anderen Seite im täglichen praktischen Einsatz bewährt haben. Abgesehen von

fachlichen und im weitesten Sinne technologischen Aspekten spielt unter juristischen Gesichtspunkten insbesondere auch die Patientenaufklärung und -beratung eine entscheidende Rolle. Der Patient muss über die wissenschaftlich belegten Therapieoptionen im Kontext seiner individuellen Situation und die geplanten Therapieschritte informiert und über mögliche Risiken aufgeklärt werden.

Bei der Neu- und Weiterentwicklung von Knochenersatzmaterialien bis hin zu biologisch aktiven Materialien gibt es keinen Stillstand. So werden künftige Innovationen die Optionen der regenerativen Zahnmedizin sicher deutlich erweitern. Die verbesserten Chancen zum Erhalt bzw. zur Wiederherstellung optimaler Knochen- und Gewebeverhältnisse helfen auf der einen Seite natürliche Zähne zu erhalten und verbreitern auf der anderen Seite die Einsatzmöglichkeiten für Implantate, was in Summe letztlich der Verbesserung der Lebensqualität des Patienten dient.

### Anmerkung der Redaktion

Die folgende Übersicht beruht auf den Angaben der Hersteller bzw. Vertreiber. Wir bitten unsere Leser um Verständnis dafür, dass die Redaktion für deren Richtigkeit und Vollständigkeit weder Gewähr noch Haftung übernehmen kann.



Abb. 1



Abb. 2

Abb. 1: Geistlich Bio-Oss® 1–2 mm. – Abb. 2: Argon OsteoGraft® Spongiosa Block 1 cm.

# Aus der Praxis für die Praxis

Geistlich  
Biomaterials



## Geistlich Abendveranstaltungen „3 Gänge zum Erfolg“

Bettina Schmitz-Bensberg, Geistlich Kursorganisation und Fortbildungsmanagement, empfiehlt:

Fundierte Wissen für die optimale Behandlung Ihrer Patienten

Als weltweite Experten in der regenerativen Zahnmedizin liegt unser Bestreben nicht nur darin, Ihnen qualitativ hochwertige Produkte zur Verfügung zu stellen, sondern auch durch Kompetenz, Kontinuität und durch eine partnerschaftliche Zusammenarbeit Ihren Erfolg langfristig zu sichern.

Der kollegiale Austausch und ein Blick über den Tellerrand hinaus schaffen immer wieder neue Erkenntnisse, die für den Erfolg in der Praxis unabdingbar sind.

Deshalb bieten wir Ihnen eine Fortbildung der besonderen Art an.

Genießen Sie ein 3-Gänge-Menü in stilvollem Rahmen und diskutieren Sie mit Kollegen und den Referenten über spannende Themen aus dem Bereich der zahnärztlichen Geweberegeneration.

### IMPLANTOLOGIE PARODONTOLOGIE

☐ Mi. 24. Juni 2015 | Bonn

Dr. Karin Jepsen  
Prof. Dr. Søren Jepsen  
**Plastisch-ästhetische Parodontaltherapie**

PD Dr. M.Sc. Hans-Joachim Nickenig  
**Risiken, Komplikationen und Lösungsansätze in der Implantologie**

Prof. Dr. Murat Yildirim  
**Sinusbodenaugmentation – spannende Herausforderung: Sicher durchführbar durch perfekte Planung?**

### IMPLANTOLOGIE

☐ Mi. 24. Juni 2015 | Nürnberg-Boxdorf

Dr. Florian Rathe MSc.  
**Ridge-Preservation – Therapie-konzepte nach Zahnextraktion – Wirklich einfach und vorhersagbar**

Dr. Martin Gollner  
**Sinusbodenaugmentation – spannende Herausforderung: Sicher durchführbar durch perfekte Planung? Was tun bei Komplikationen?**

Dr. Peter Randelzhofer  
**Augmentation von Hart- und Weichgewebe – So komplex wie nötig, so einfach wie möglich**

### IMPLANTOLOGIE PARODONTOLOGIE

☐ Mi. 1. Juli 2015 | Salach

Dr. Guido Petrin  
**Herausforderung Sinusbodenaugmentation – Trouble Shooting praxisnah**

Dr. Oliver Brendel  
**Frontzahnimplantation – Limitationen & Lösungen**

Dr. Felix Hänssler  
**Parodontologie als Basis der Implantologie**

### IMPLANTOLOGIE WEICHGEWEBE

☐ Mi. 9. September 2015 | Berlin-Mitte

PD Dr. Frank P. Strietzel  
**Erkennen und Bewerten von Risikofaktoren für die GBR**

Dr. Dr. Günter Nahles  
**Augmentationstechniken in der Implantologie**

Dr. Holger Janssen  
**Zwischen Hart und Weich – Die Rolle des Weichgewebes**

### IMPLANTOLOGIE WEICHGEWEBE

☐ Mi. 7. Oktober 2015 | Hannover-Hainholz

Prof. Dr. Dr. Nils-Claudius Gellrich  
**Spektrum und Variabilität der prä-implantologischen Hartgeweberekonstruktion**

Dr. Jan Behring  
**Die Anwendung einer kollagenen Matrix als Ergänzung zum klassischen Schleimhaut- und Bindegewebetransplantat**

Reiner Pröhl  
**Erfolgsmanagement in der Küche**

Fortbildung ankreuzen, Kursflyer kommt per Post.

▶ Fax 07223 9624-9916

Implantologie  
Journal 5-2015

Telefon \_\_\_\_\_

Fax \_\_\_\_\_

# Knochenersatzmaterialien

Firma	Produkt	Herkunft										Resorbierbarkeit					Form					Einsatzbereich										
		synthetisch	synthetisch, Phasenrein	synthetisch-alloplastisch	femmerisiert	alloplastisch	equin	porcin	bovin	pflanzlich	humane Knochenmatrix	autologe virale osteogene Zellen	resorbierbar	nicht resorbierbar	Granulat	Pulver	Schwamm	Block	Gel	Zylinder	Chip	Paste	Lyophilisat	Wachs	Kegel	flexibles Knochengewebe	Implantologie	Parodontologie	Sinusbodenrelevation	Augmentations	allgemein	Defektchirurgie
ACTEON Germany	BIOSTITE	●	●								●							●							●	●	●	●	●	●	●	●
American Dental Systems	Gen-Os						●				●	●														●	●	●	●	●	●	●
	Apatos (Mix)						●				●	●														●	●	●	●	●	●	●
	mp3						●				●	●														●	●	●	●	●	●	●
	Putty						●				●	●														●	●	●	●	●	●	●
	SP-Block (Bone Splitting/Spread.)						●				●	●					●													●	●	●
	Bone Lamina Soft (Barrier)						●				●	●													●	●	●	●	●	●	●	●
Argon Dental/	OsteoGraft® DBM					●				●	●	●													●	●	●	●	●	●	●	●
Argon Medical	OsteoGraft® CortiFlex®					●				●	●	●													●	●	●	●	●	●	●	●
	OsteoGraft® Femur Span					●				●	●	●													●	●	●	●	●	●	●	●
	OsteoGraft® Cortical Granula					●				●	●	●													●	●	●	●	●	●	●	●
	OsteoGraft® Spongiosa Granula					●				●	●	●													●	●	●	●	●	●	●	●
	OsteoGraft® J & C Grafts					●				●	●	●													●	●	●	●	●	●	●	●
	OsteoGraft® Osillium & Spongiosa Grafts					●				●	●	●													●	●	●	●	●	●	●	●
	OsteoGel® Hyaluron	●		●						●	●	●						●							●	●	●	●	●	●	●	●
Baxter Deutschland	Actifuse	●	●							●	●	●													●	●	●	●	●	●	●	●
	Inductigraf	●	●							●	●	●													●	●	●	●	●	●	●	●
	Tissucone					●				●	●	●				●									●	●	●	●	●	●	●	●
	Ostene	●								●	●	●													●	●	●	●	●	●	●	●
BEGO Implant Systems	BEGO OSS						●				●	●													●	●	●	●	●	●	●	●
	BEGO OSS S	●	●							●	●	●													●	●	●	●	●	●	●	●
Bicon	SynthoGraft™		●							●	●	●													●	●	●	●	●	●	●	●
BioHorizons	MinerOss®-X						●			●	●	●													●	●	●	●	●	●	●	●
Bioimplon	Hypro-Oss®						●			●	●	●													●	●	●	●	●	●	●	●
BIOMET 3i	Biogran®	●								●	●	●													●	●	●	●	●	●	●	●
	Endobon® Xenograft Granulat						●			●	●	●													●	●	●	●	●	●	●	●
BioTissue Technologies	BioSeed®-Oral Bone									●	●	●													●	●	●	●	●	●	●	●
botiss dental	cerabone®						●			●	●	●					●								●	●	●	●	●	●	●	●
	Knochenring CHB					●				●	●	●													●	●	●	●	●	●	●	●
	maxgraft® bonebuilder					●				●	●	●													●	●	●	●	●	●	●	●
	maxresorb®	●	●							●	●	●						●							●	●	●	●	●	●	●	●
	maxresorb® inject	●	●							●	●	●													●	●	●	●	●	●	●	●
	Human-Spongiosa CHB Granulat					●				●	●	●													●	●	●	●	●	●	●	●
	Human-Spongiosa CHB Block					●				●	●	●						●							●	●	●	●	●	●	●	●
breident medical	ossceram nano	●								●	●	●													●	●	●	●	●	●	●	●
BTI	PRGF® Endoret®									●	●	●					●								●	●	●	●	●	●	●	●
Champions-Implants	Matri™ Bone	●					●			●	●	●													●	●	●	●	●	●	●	●
	CollaWin!	●					●			●	●	●													●	●	●	●	●	●	●	●
Chiroplant	Kasios TCP Dental	●	●							●	●	●													●	●	●	●	●	●	●	●
curasan	Cerasorb® Classic		●							●	●	●													●	●	●	●	●	●	●	●
	Cerasorb® M		●							●	●	●													●	●	●	●	●	●	●	●
	Cerasorb® Perio		●							●	●	●													●	●	●	●	●	●	●	●
	Cerasorb® Plus		●							●	●	●													●	●	●	●	●	●	●	●
	Cerasorb® Paste		●	●						●	●	●													●	●	●	●	●	●	●	●
	Cerasorb® Foam		●							●	●	●													●	●	●	●	●	●	●	●
	Cerasorb® Formteile		●							●	●	●						●							●	●	●	●	●	●	●	●
	Osbone®		●							●	●	●													●	●	●	●	●	●	●	●
Dentium/ICT Europe	OSTEON™	●								●	●	●													●	●	●	●	●	●	●	●
	OSTEON™ Sinus & Lifting	●								●	●	●													●	●	●	●	●	●	●	●
	OSTEON II™	●								●	●	●													●	●	●	●	●	●	●	●
	OSTEON II™ Sinus & Lifting	●								●	●	●													●	●	●	●	●	●	●	●
Dentegris Deutschland	CompactBone B						●			●	●	●													●	●	●	●	●	●	●	●
	CompactBone S	●								●	●	●													●	●	●	●	●	●	●	●
DENTSPLY Implants	FRIOS®Algipore®									●	●	●													●	●	●	●	●	●	●	●
DOT	BONITmatrix®	●								●	●	●													●	●	●	●	●	●	●	●
	OSSA NOVA	●								●	●	●													●	●	●	●	●	●	●	●
Dr. Ihde Dental	Nanos®	●								●	●	●													●	●	●	●	●	●	●	●
Gebr. Martin/KLS Martin	martrix									●	●	●													●	●	●	●	●	●	●	●
Geistlich Biomaterials	Geistlich Bio-Oss® Spongiosa Granulat						●			●	●	●													●	●	●	●	●	●	●	●
	Geistlich Bio-Oss® COLLAGEN						●	●		●	●	●					●								●	●	●	●	●	●	●	●
Hager & Meisinger	NanoBone®   granulate	●	●	●						●	●	●													●	●	●	●	●	●	●	●
	NanoBone®   block	●	●	●						●	●	●					●								●	●	●	●	●	●	●	●
	NanoBone®   putty	●	●	●						●	●	●													●	●	●	●	●	●	●	●
Henry Schein	BONITmatrix®	●								●	●	●													●	●	●	●	●	●	●	●
	NuOss® Granulat						●			●	●	●													●	●	●	●	●	●	●	●

Die Marktübersicht erhebt keinen Anspruch auf Vollständigkeit. – Stand: April 2015



Firma	Produkt	Herkunft										Resorbierbarkeit				Form				Einsatzbereich														
		synthetisch	synthetisch, Phasemerein	synthetisch-allplastisch	femmerisiert	allogen	equin	Porcin	bovin	pflanzlich	humane Knochenmatrix	autologe Vitrine	osteogene Zellen	resorbierbar	nicht resorbierbar	Granulat	Pulver	Schwamm	Block	Gel	Zylinder	Chip	Paste	Lyophilisat	Wachs	Kegel	flexibles Knochenewebe	Implantologie	Parodontologie	Sinusbodenrelevation	Augmentatort	allgemein	Defekttechnische	Alveolenversorgung
Heraeus Kulzer	Ostim®	●	●									●										●				●	●	●	●	●	●	●	●	●
Hess Medizintechnik	Geistlich Bio-Oss® Spongiosa Granulat							●				●	●														●	●	●	●	●	●	●	●
	Geistlich Bio-Oss® COLLAGEN						●	●				●					●										●	●	●	●	●	●	●	●
IDI – Implants Diffusion International	IDBone	●										●															●	●	●					●
imperioS	OX-Mix					●						●	●														●	●	●	●	●	●	●	●
	OX-Mix Gel					●						●	●						●									●	●	●	●	●	●	●
	OX-Sinuslift					●						●	●															●	●	●	●	●	●	●
	OX-Block					●						●	●					●											●	●	●	●	●	●
	MBCP+	●										●	●														●	●	●	●	●	●	●	●
	maxgraft				●							●	●					●									●	●	●	●	●	●	●	●
Implant Direct	BioResorb® Macro Pore	●										●	●														●	●	●	●	●	●	●	●
	DirectOss™							●				●	●														●	●	●	●	●	●	●	●
K.S.I. Bauer-Schraube	calc-i-oss™		●									●	●														●	●	●	●	●	●	●	●
	easy-graft®		●									●	●														●	●	●	●	●	●	●	●
LASAK	PORESORP-TCP		●									●	●														●	●	●	●	●	●	●	●
	OssaBase®-HA		●									●	●														●	●	●	●	●	●	●	●
mectron	BIO-GEN MIX GEL					●						●	●					●										●	●	●	●	●	●	●
	OSTEOPLANT FLEX®					●						●	●													●	●	●	●	●	●	●	●	●
	BIO-GEN®					●						●	●														●	●	●	●	●	●	●	●
	BIO-GEN® Putty					●						●	●					●									●	●	●	●	●	●	●	●
MIS Implants Technologies	4-Bone™	●	●									●	●		●												●	●	●	●	●	●	●	●
	4-Bone XBM											●	●														●	●	●	●	●	●	●	●
m&k dental	cerabone® Granulat							●				●	●														●	●	●	●	●	●	●	●
	cerabone® Block							●				●	●					●									●	●	●	●	●	●	●	●
	maxresorb® Granulat	●	●	●								●	●														●	●	●	●	●	●	●	●
	maxresorb® Zylinder	●	●	●								●	●														●	●	●	●	●	●	●	●
	maxresorb® Block	●	●	●								●	●					●									●	●	●	●	●	●	●	●
	maxresorb® inject	●	●	●								●	●														●	●	●	●	●	●	●	●
	perossal Kegel	●	●	●								●	●														●	●	●	●	●	●	●	●
	Matri®Bone	●						●				●	●				●										●	●	●	●	●	●	●	●
Nemris	calc-i-oss™		●									●	●														●	●	●	●	●	●	●	●
	easy-graft® CLASSIC 150/250/400		●									●	●														●	●	●	●	●	●	●	●
	easy-graft® CRYSTAL 150/250/400		●									●	●														●	●	●	●	●	●	●	●
OT medical	BioVin® Bovine Bone							●				●	●														●	●	●	●	●	●	●	●
	OToss Synthetic Bone	●										●	●														●	●	●	●	●	●	●	●
	OToss Synthetic Bone Inject	●										●	●														●	●	●	●	●	●	●	●
REGEDENT	The Graft						●					●	●														●	●	●	●	●	●	●	●
RESORBA Medical	PARASORB® Cone/Cone Genta					●						●	●														●	●	●	●	●	●	●	●
	PARASORB® Sombrero					●						●	●														●	●	●	●	●	●	●	●
Schlumbohm	Autologer Knochen (KF T3)										●	●	●														●	●	●	●	●	●	●	●
Septodont	R.T.R. Kegel, Spritze, Granulat	●						●				●	●					●									●	●	●	●	●	●	●	●
SIC invent	SIC nature graft							●				●	●														●	●	●	●	●	●	●	●
Straumann	Straumann® BoneCeramic	●										●	●														●	●	●	●	●	●	●	●
Sunstar Deutschland	calc-i-oss™		●									●	●														●	●	●	●	●	●	●	●
	calc-i-oss™ CRYSTAL		●									●	●														●	●	●	●	●	●	●	●
	easy-graft® CLASSIC		●									●	●														●	●	●	●	●	●	●	●
	easy-graft® CRYSTAL		●									●	●														●	●	●	●	●	●	●	●
Synthes	chronOST™	●										●	●					●									●	●	●	●	●	●	●	●
	chronOST™ Granulat		●									●	●					●									●	●	●	●	●	●	●	●
	DBM Pastös								●			●	●														●	●	●	●	●	●	●	●
Thommen Medical	Ceros® TCP Granulat		●									●	●														●	●	●	●	●	●	●	●
	Ceros® TCP Putty		●	●								●	●														●	●	●	●	●	●	●	●
Tigran Technologies	Tigran™ PTG – Poröses Titangranulat	●										●	●														●	●	●	●	●	●	●	●
	Tigran™ PTG White – Poröses Titangranulat	●										●	●														●	●	●	●	●	●	●	●
Zantomed	FISIOGRAFT Granulat		●									●	●														●	●	●	●	●	●	●	●
	FISIOGRAFT Gel		●									●	●														●	●	●	●	●	●	●	●
	FISIOGRAFT Schwamm		●									●	●				●										●	●	●	●	●	●	●	●
Zimmer Dental	IngeniOs HA	●										●	●														●	●	●	●	●	●	●	●
	IngeniOs β-TCP bioaktiv	●										●	●														●	●	●	●	●	●	●	●
	Puros® Allograft Block				●							●	●					●									●	●	●	●	●	●	●	●
	Puros® Allograft Patientenindividueller Block				●							●	●					●									●	●	●	●	●	●	●	●
	Puros® Allograft Spongiosa Partikel				●							●	●														●	●	●	●	●	●	●	●
	CopiOs® Xenograft Spongiosa Partikel							●				●	●														●	●	●	●	●	●	●	●

Die Marktübersicht erhebt keinen Anspruch auf Vollständigkeit. – Stand: April 2015



**Prof. Dr. Roland Hille**

[Infos zur Person]



**DGZI**

[Infos zur Fachgesellschaft]



Der DGZI-Jahreskongress findet am 2./3. Oktober in Wiesbaden statt. 2015 jährt er sich zum 45. Mal. In dieser langen Kongress-tradition hat es die DGZI nie versäumt, immer wieder ein Impulsgeber für die moderne implantologische Fortbildung zu sein. Abwechslungsreiche Kongressprogramme und innovative Curricula mit flexiblen Modulen und E-Learning-Möglichkeiten haben inzwischen die junge Generation an Implantologen und Zahntechnikern überzeugt. Jürgen Isbaner, Chefredakteur des Implantologie Journals, befragte hierzu Prof. (CAI) Dr. Roland Hille, 2. Vizepräsident der DGZI und Kongresspräsident des diesjährigen DGZI-Jahreskongresses.



## 45. DGZI-Jahreskongress

„Symbiose aus zahnärztlicher Diagnose und Therapie sowie zahntechnische Kreativität“

**Jürgen Isbaner:** *Der internationale Jahreskongress der DGZI findet in diesem Jahr bereits zum 45. Mal statt. Welche Bedeutung haben die Jahreskongresse für die DGZI als Fachgesellschaft und im Rahmen des DGZI-Fortbildungsangebotes.*

**Prof. (CAI) Dr. Roland Hille:** Die Internationalen Jahreskongresse der DGZI stellen

immer wieder eine große Herausforderung im Rahmen der wissenschaftlichen Programmgestaltung und der gesamten Fortbildungsaktivitäten der DGZI dar. Mein Ziel als Kongresspräsident und wissenschaftlicher Leiter ist es, in jedem Jahr neue Referenten unseren treuen Teilnehmern vorzustellen und Zukunftsperspektiven für unsere Praxen aufzuzeigen.

Besonders die junge Generation honoriert dies mit einer hohen Repräsentanz, weiß sie doch um die Verbundenheit der DGZI speziell zu den niedergelassenen Kollegen und deren Interessen, aber auch deren Sorgen, Implantologie in den Praxisalltag wissenschaftsbasiert und praxistauglich zu integrieren.

*Der diesjährige Kongress findet unter der Themenstellung „Zahntechnik und Implantologie – Schnittstelle zum Erfolg“ statt. Das lässt auf eine stark prothetische Ausrichtung schließen. Was erwartet die Teilnehmer?*

Wir werden zukunftsorientierte Erfolgskonzepte im Bereich der oralen Implantologie, in diesem Jahr mit dem Schwerpunkt Implantatprothetik, aber auch, und darüber freue ich mich persönlich besonders, die zukunftsorientierte Zahntechnik mit ihren Möglichkeiten und somit die gemeinsamen Erfolgskonzepte der Praxis vorstellen. Erstmals wird die DGZI in ihrer 45-jährigen Geschichte einen Kongress ausrichten, der nicht nur die Implantologen, sondern auch die Zahn-techniker in den Mittelpunkt der Kon-

**„Wir hoffen auch auf einen hohen Zuspruch der Zahntechniker, die bei der DGZI die Möglichkeit haben, die Bedeutung ihres Berufes für die Zukunft zu unterstreichen.“**

gressstruktur stellt. Im Rahmen multipler Doppelvorträge Zahnarzt/Zahntechniker werden wir die Schwierigkeiten und Lösungsansätze für alle Beteiligten präsentieren, um die Zusammenarbeit verständlicher und einfacher zu gestalten, aber auch allen Beteiligten die Möglichkeit eines gemeinsamen praxisorientierten Workflow aufzuzeigen. Der Blick in die Referentenliste zeigt Ihnen, dass es uns gelungen ist, aus beiden Berufssparten die „Besten der Besten“ für die DGZI zu gewinnen.

Wir hoffen auch auf einen hohen Zuspruch der Zahntechniker, die bei der DGZI die Möglichkeit haben, die Bedeutung ihres Berufes für die Zukunft zu unterstreichen. Die Symbiose aus zahnärztlicher Diagnose und Therapie sowie die zahntechnische Kreativität, verbunden mit erweiterten Prozesstechniken, führen im Bereich des Zahnersatzes zu Erfolgsgeschichten für den Patienten und somit zum positiven Multiplikator für unsere Praxen und zahntechnischen Labore.

*In den letzten Jahren zeichneten sich die DGZI-Jahreskongresse immer durch eine Diskussionsrunde zu einem speziellen Thema der Implantologie aus. Welches Thema haben Sie als wissenschaftlicher Leiter diesmal neben dem Generalthema in den Mittelpunkt der Diskussion gestellt?*

Unsere Diskussion „DGZI kontrovers“ hat sich zwischenzeitlich zu einem Kongressmagneten entwickelt und wird mit einem vollen Saal belohnt. In diesem Jahr wird ein Zahn-technikermeister mit einem Zahnarzt unter Leitung von Dr. Georg Bach das Thema „Der zahnlose Oberkiefer – mit welchen Mitteln die bestmögliche Lösung – eine Herausforderung an Zahnarzt und Zahntechniker“ erarbeiten. Hier werden sicherlich unterschiedliche Ansätze zu diskutieren sein. Die Kongressteilnehmer haben die Möglichkeit, sich aktiv an der Diskussion zu beteiligen. Hierfür ist speziell ein eigener Diskussionsblock eingerichtet, der hoffentlich die Wogen hochschlagen lässt. Persönliche Erfahrungen und Einschätzungen sind sehr erwünscht und das „Salz in der Suppe“ einer solchen Runde.

*Die implantologische Fortbildung hat in der DGZI seit ihrer Gründung Tradition. Was können Sie uns zum aktuellen Fortbildungsprogramm der DGZI – den Curricula, der postgraduierten Ausbildung und zu den E-Learning Modulen – sagen?*

Wir befinden uns auf einem exzellenten Weg. Unser E-Learning-basiertes Curriculum hat sich zu einem Erfolgsprogramm entwickelt. Dies zeigen die Nachfrage der Kollegen und die Qualitätskontrolle der DGZI. Lernen wenn man Lust und Zeit hat und dabei Reisekosten sparen, das entspricht den heutigen Ansprüchen der Kollegenschaft, die durch Familie und Praxis intensiv gefordert sind. Dabei ist die Kombination mit unseren Präsenzveranstaltungen auf Workshop-Basis ebenfalls sehr gut angekommen. Die Frontalvorlesung existiert nur noch begrenzt. Learning by doing unter fachkundiger Anleitung von erfahrenen Referenten ist das Erfolgskonzept unseres DGZI-Curriculums. Wenn man möchte, kann auch noch der DVT-Schein innerhalb



der Wahlmodule miterworben werden. Die DGZI hat mit diesem Programm versucht, die Ansprüche der Kollegenschaft in das von der Konsensuskonferenz Implantologie vollumfänglich anerkannte Curriculum zu integrieren.

Den Kollegen, die einen Master of Science in Oral Implantology and Dental Surgery anschließen möchten, ermöglichen wir dies ebenfalls in der Kombination E-Learning mit Präsenzveranstaltungen unter Kosten- und Zeitersparnis. Ein Rundum-Wohlfühlprogramm zum Praxiserfolg, eine Entscheidung für die Zukunft.

*Vielen Dank für das Gespräch und viel Erfolg für den 45. Internationalen Jahreskongress der DGZI.*



Programm Internationaler Jahreskongress der DGZI 2015



Anmeldung

**DGZI – Deutsche Gesellschaft für Zahnärztliche Implantologie e.V.**

Paulusstr. 1, 40237 Düsseldorf  
Tel.: 0211 16970-77  
Fax: 0211 16970-66  
sekretariat@dgzi-info.de  
www.dgzi.de



Vor gut anderthalb Jahrzehnten, als sich das Freiburger Forum Implantologie konstituierte, begann die Fortbildungssaison stets im März/April. Dies war zum einen den Witterungsbedingungen geschuldet (liegt der Veranstaltungsort im idyllischen Attental doch mitten im Südschwarzwald), zum anderen konnten so die drei bis vier Veranstaltungen bequem im Abstand von zwei bis drei Monaten geplant und durchgeführt werden. Nun sind die Winter (leider!) im Schwarzwald auch nicht mehr das, was sie einst waren und das FFI hat eine derart stürmisch-positive Entwicklung genommen, das zwischenzeitlich die Frequenz der Studiengruppentreffen deutlich kürzer getaktet ist. Acht bis zehn Veranstaltungen im Jahresverlauf sind Normalität geworden.



## Zwei „heiße Eisen“ in der Diskussion des Freiburger Forums Implantologie (FFI)

### DGZI-Studiengruppe FFI eröffnet die Fortbildungssaison 2015

Dr. Georg Bach, Dr. Verena Stoll

Es war nicht verwunderlich, dass die beiden ersten Veranstaltungen 2015 in den Bereich der „kalten“ Jahreszeit gelegt wurden, als Ausgleich für die niedrigen Außentemperaturen hatte FFI-Gründer und Leiter Professor Dr. Dr. Peter Stoll zwei „heiße“ Themen der Implantologie ausgewählt und namhafte Referenten verpflichten können.

#### Zehn Jahre Erfahrung mit NanoBone®

Die Auftaktveranstaltung des Jahres 2015 des Freiburger Forum Implantologie lockte die FFI-Familie mit einem interessanten und sicherlich auch umstrittenen Thema in das schöne Attental bei Stegen. Erneut war der Hörsaal der Stoll'schen Privatklinik KosMedics Location für diese Fortbildungsveranstaltung. Dr. Dr. Jens Meier aus Bremerhaven

nahm den weiten Weg aus dem hohen Norden auf sich, um den süddeutschen Kollegen seine in der eigenen Praxis mit NanoBone® gesammelten Erfahrungen näher zu bringen. Bereits 1875 wurde die erste erfolgreiche autologe Knochentransplantation von Nussbaum beschrieben. Nur einige Jahre später



Dr. Dr. Jens Meier (l.) und Prof. Dr. Dr. Peter Stoll.

wurde über allogene und xenogen Knochentransplantate berichtet, so die Einführungssequenz von Jens Meier.

#### Eigen oder fremd?

Die Frage, die sich laut Meier stellt: „Hin zu synthetischen Knochenersatzmaterial und weg vom autologen Knochen?“ Die Indikation für Letzteres stelle sich nur noch in ausgewählten Fällen. Hier betonte der Referent die hohe Invasivität an den Spender- und Empfängerregionen, die in der Regel mit einer hohen Belastung für den Patienten einhergehen. Eine Frage, die den Referenten schon vor über zehn Jahren dazu bewegte, synthetische Knochenersatzmaterialien genauer unter die Lupe zu nehmen. Bei NanoBone® handelt es sich um nanokristallines Hydroxylapatit (HA), das in eine Kieselgelmatrix eingebettet ist. Es

# 45.

## INTERNATIONALER JAHRESKONGRESS DER DGZI

vollständiges  
Kongressprogramm



[www.dgzi-jahreskongress.de](http://www.dgzi-jahreskongress.de)

2./3. Oktober 2015

Wiesbaden | Dorint Hotel Pallas

Wissenschaftliche Leitung: Prof. (CAI) Dr. Roland Hille/DE

### REFERENTEN

Prof. Dr. Nicole B. Arweiler/DE | Prof. Dr. Thorsten M. Ausschill/DE | Prof. Dr. Michael Christgau/DE | Prof. Dr. Herbert Deppe/DE | Prof. Dr. Wilfried Engelke/DE | Prof. (CAI) Dr. Roland Hille/DE | Prof. Dr. Peter Rammelsberg/DE | Prof. Dr. Thomas Sander/DE | Prof. Dr. Dr. Jörg R. Strub/DE | Prof. Dr. Mazen Tamimi/JO | Prof. Dr. Dr. Hendrik Terheyden/DE | Prof. Dr. Gerhard Wahl/DE | Prof. Dr. Stefan Zimmer/DE | Priv.-Doz. Dr. Mozghan Bizhang/DE | Priv.-Doz. Dr. Armin Nedjat/DE | Priv.-Doz. Dr. Gregor Petersilka/DE | Dr. Georg Bach/DE | Dr. Wolfgang Diener, M.Sc./DE | Dr. Marcus Engelschalk/DE | Dr. Tomohiro Ezaki/JP | Dr. Daniel Ferrari, M.Sc./DE | Dr. Shoji Hayashi/JP | Dr. Detlef Hildebrand/DE | Dr. Shohei Ikeda/JP | Dr. Elisabeth Jacobi-Gresser/DE | Dr. Zvi Laster/IL | Dr. Michael Leistner/DE | Dr. Frank Liebaug/DE | Dr. Andreas Lindemann/DE | Dr. Issei Masuda/JP | Dr. Richard J. Meissen, M.Sc./DE | Dr. Ilja Mihatovic/DE | Dr. Mathias Plöger/DE | Dr. Bernd Quantius, M.Sc./DE | Dr. Sigmar Schnutenhaus, M.Sc., M.Sc./DE | Dr. Jens Schug/CH | Dr. Taskin Tuna/DE | Dr. Kay Vietor/DE | Dr. Michael Vogeler/DE | Dr. Ralf Wachten/DE | Dr. Paul Weigl/DE | ZTM Andreas Kunz/DE | ZTM Rainer Semsch/DE | ZTM Wolfgang Sommer/DE | ZTM Volker Weber/DE | Dipl.-Inform. Frank Hornung/DE | Michael Harf/DE | Christian Hebecker/DE | Michael Wierz/DE

## Zahntechnik und Implantologie – Schnittstelle zum Erfolg

Goldsponsor



Silbersponsor



Bronzesponsor



**FAXANTWORT // 0341 48474-290**

Bitte senden Sie mir das Programm zum  
45. INTERNATIONALEN JAHRESKONGRESS DER DGZI  
am 2./3. Oktober 2015 in Wiesbaden zu.

Praxis-/Laborstempel



liegt in verschiedenen Anwendungsformen vor – als Granulat, Block und Putty. In den von Meier durchgeführten histologischen Untersuchungen nach Sinusbodenelevation mit dem Knochenaufbaumaterial konnte er bereits nach (zwei bis) drei Monaten ein derart solides Knochenlager vorfinden, dass eine Implantation möglich wurde. Dadurch werde eine frühzeitige Versorgung durch Verkürzung der Therapiedauer auch ohne Verlust der Sicherheit möglich. Ein Konzept, das er heute aufgrund seiner Erfahrungen routinemäßig vertritt, und damit zu reichlich Diskussionsstoff am Ende des Vortrages beitrug.

### Voraussetzungen und Limitationen

Selbstverständlich seien hier bestimmte Voraussetzungen zu beachten. Wichtig sei vor allem das Vorliegen eines infektionsfreien Implantatlagere. Entzündungen in der Nachbarschaft gelte es zuvor zu sanieren. Des Weiteren benötigt das Augmentationsmaterial eine sichere, spannungsfreie Weichteildeckung, wobei es nicht unbedingt mit einer Membran abgedeckt werden muss. Irritationen sollten weitestgehend vermieden werden und eine stabile Lagerung bzw. Fixierung des Transplantates sollte gewährleistet sein. Eine perioperative One-Shot Antibiotikagabe erachtet Meier als sinnvoll und ausreichend. Professionalität und Erfahrung des Behandlers und Teams gelte als elementare Grundvoraussetzung. Ganz nach dem Motto: „Nicht alles, was denkbar ist, ist auch machbar. Manchmal sei es besser, die Finger davon zu lassen.“

Zu den Vorteilen der alloplastischen Knochenersatzmaterialien gehöre laut Meier die unbegrenzte Verfügbarkeit des Materials, das Vermeiden eines Zweiteingriffs sowie die Abwesenheit von Antigenität. Nachteilig zu erwähnen das Infektionsrisiko bei freiliegendem Material. In der anschließenden, überaus anregenden Diskussion wurde vom Diskussionsleiter Prof. Dr. Dr. Peter Stoll dennoch eine Lanze für den autologen Knochen gebrochen, der nach wie vor seine Berechtigung bei bestimmten Indikationen in der Implantologie habe.

### Zementieren oder Verschrauben?

Das zweite Treffen des Freiburger Forum für Implantologie (FFI) in diesem Jahr fand Anfang März 2015 statt und stand unter der Fragestellung: „Zementieren oder Verschrauben implantatgestützter Restaurationen?“ Wiederum war es den FFI-Machern gelungen, mit Herrn Priv.-Doz. Dr. Harder, München, einen ausgewiesenen Fachmann und Experten mit jahrelanger Erfahrungen auf diesem Gebiet zu gewinnen.

Verschrauben oder Zementieren in der Implantatprothetik – die Entscheidung fällt laut Harder heute mehr zugunsten der verschraubten Befestigungsform aus. Dabei spielt zum einen die einfache Abnehmbarkeit der einmal eingesetzten Restauration (im Falle von Reinigungsmaßnahmen, Reparaturen, Erweiterungen, PA-Behandlung etc.) eine entscheidende Rolle, während andererseits die heutzutage einfache CAD/CAM-Fertigung von sogenannten Hybridrestaurationen (vollkeramische Restaurationen auf verklebter Titanbasis) verfügbar ist. Diese werden mit der Abutmentschraube vertikal befestigt, sodass, gegenüber zementierten oder horizontal verschraubten Restaurationen, nur eine Befestigungsebene anfällt. Je weniger mechanische Einzelteile verwendet werden, desto stabiler ist die Konstruktion.

### Gefahrenquelle Zementüberschüsse

Die Vermeidung von Zementüberschüssen und somit die geringere Gefahr einer iatrogenen, periimplantären Destruktion ist ein weiteres Argument für die verschraubte Suprastruktur. Je tiefer die subgingivale Lage der Zementierungsfuge, desto größer die Gefahr von Zementresten. Die Oberflächenrauigkeit übt einen nicht unerheblichen Einfluss auf das Entstehen einer Mukositis aus. Eine peinlich genaue Positionierung der Implantate ist allerdings Voraussetzung für die verschraubte Version, damit der Schraubkanal ideal positioniert werden kann, ohne die Restauration zu schwächen. Der Schraubkanal sollte weder im sichtbaren Bereich noch im Bereich der tragen-



Prof. Dr. Dr. Peter Stoll (l.) und Priv.-Doz. Dr. Harder.

den Höcker zu liegen kommen. Möglich ist auch eine transversal Verschraubung der Restauration. Zum Verschluss der okklusalen Schraubenöffnung verwendet Harder sterilisiertes, entsprechend angepasstes Teflonband aus dem Baumarkt. Darüber erfolgt der speicheldichte Verschluss mit Komposit. Zur Vermeidung von Schraubenlockerungen empfiehlt Harder, nach zehn Minuten einen sogenannten „Retorque“ der Abutmentschraube mit dem Drehmomentschlüssel vorzunehmen. Eine regelmäßige Wartung und Überprüfung des Drehmomentschlüssels sei Pflicht. Zementierungen begünstigen hingegen Situationen, in denen Angulationen der Implantate ausgeglichen werden müssen oder die Gestaltung der Okklusalfäche nicht durch den Schraubkanal beeinträchtigt werden soll. Gemessen an der Spanne der zu versorgenden Lückensituation sollten langspannige Brücken und/oder Full-Arch-Restaurationen grundsätzlich verschraubt befestigt werden, während kurzspannige Brücken und/oder Einzelzahnrestaurationen beide Befestigungsformen zulassen.

In der anschließenden Diskussion machte Prof. Stoll deutlich, dass im Gegensatz zu den vergangenen Jahren die verschraubten Lösungen zunehmende Akzeptanz finden. Gerade Patientenbindungen über Jahre und Jahrzehnte haben die Vorteile der verschraubten Lösungen bewiesen.

### Kontakt

#### Dr. Georg Bach


Fachzahnarzt für Oralchirurgie  
Rathausgasse 36  
79098 Freiburg im Breisgau  
doc.bach@t-online.de



# DAS DGZI E-LEARNING CURRICULUM IMPLANTOLOGIE

BIS ZU 160  
FORTBILDUNGS-  
PUNKTE

Kurs 155/2015 – Starten Sie jederzeit mit den 3 E-Learning Modulen  
3 E-Learning Module + 3 Pflichtmodule + 2 Wahlmodule



## 3 E-Learning Module

- ① Allgemeine zahnärztliche und oralchirurgische Grundlagen
- ② Implantologische Grundlagen I
- ③ Implantologische Grundlagen II

+ -----

## 3 Pflichtmodule

- ① Spezielle implantologische Prothetik  
11.–12. September 2015 | Berlin | Prof. Dr. Michael Walter, Priv.-Doz. Dr. Torsten Mundt
- ② Hart- & Weichgewebsmanagement  
18.–19. September 2015 | Winterthur (CH) | DGZI-Referenten
- ③ Anatomiekurs mit praktischen Übungen am Humanpräparat  
9.–10. Oktober 2015 | Dresden | Priv.-Doz. Dr. Wolfgang Schwab, Prof. Dr. Werner Götz

+ -----

## 2 Wahlmodule

- ① Röntgenfachkunde & DVT-Schein<sup>1</sup> (DVT-Schein inklusive!)
- ② Sedation – Conscious sedation for oral surgery<sup>2</sup>
- ③ Bonemanagement praxisnah – Tipps & Tricks in Theorie und Praxis
- ④ Komplikationen unterschiedlicher Genese und Behandlungsstrategien
- ⑤ Laserzahnheilkunde & Periimplantitistherapie (Laserfachkunde inklusive!)
- ⑥ Implantologische und implantatprothetische Planung unter besonderer Berücksichtigung durchmesser- und längenreduzierter Implantate (Minis und Shorties)
- ⑦ Piezosurgery
- ⑧ Alterszahnheilkunde

1 Aufgrund der Spezifik und des Aufwandes für diesen Kurs zahlen Sie eine zusätzliche Gebühr von 400,- Euro.

2 Bitte beachten Sie, dass es sich um einen Drei-Tages-Kurs handelt. Hierfür ist eine Zuzahlung von 200,- Euro zu entrichten.

**WEITERE INFORMATIONEN ERHALTEN SIE BEI DER**



Deutsche Gesellschaft für Zahnärztliche Implantologie e.V.

Geschäftsstelle: Paulusstraße 1, 40237 Düsseldorf

Tel.: 0211 16970-77 | Fax: 0211 16970-66 | sekretariat@dgzi-info.de | www.dgzi.de

STUDIENGRUPPE	LEITER DER GRUPPE	TELEFON	FAX	E-MAIL
Bayern	Dr. Manfred Sontheimer	08194 1515	08194 8161	dres.sontheimer_fries@t-online.de
Bergisches Land & Sauerland	Dr. Johannes Wurm	0211 16970-77	0211 16970-66	sekretariat@dgzi-info.de
Berlin/Brandenburg	Dr. Uwe Ryguschik	030 4311091	030 4310706	ryguschik@dgzi.de
Berlin/Brandenburg CMD	Dipl.-Stom. Kai Lüdemann	0331 2000391	0331 887154-42	zahnarzt@za-plus.com
Braunschweig	Dr. Dr. Eduard Keese	0531 2408263	0531 2408265	info@mkkg-pgm.de
Bremen/Junge Implantologen	ZA Milan Michalides	0421 5795252	0421 5795255	michalides@aol.com
DentalExperts Implantology	ZTM F. Zinser/Dr. A. Lohmann, M.Sc.	04744 9220-0	04744 9220-50	fz@zinser-dentaltechnik.de
Euregio Bodensee	Dr. Hans Gaiser	07531 692369-0	07531 692369-33	praxis@die-zahnaerzte.de
Freiburger Forum Implantologie	Prof. Dr. Dr. Peter Stoll	0761 2023034	0761 2023036	ffi.stoll@t-online.de
Funktionelle Implantatprothetik	Prof. Dr. Axel Zöllner	0201 868640	0201 8686490	info@fundamental.de
Göttingen	ZA Jürgen Conrad	05522 3022	05522 3023	info@za-conrad.de
Hamburg	Dr. Dr. Werner Stermann	040 772170	040 772172	werner.stermann@t-online.de
Hammer Implantologieforum	ZÄ B. Scharmach/ZTM M. Vogt	02381 73753	02381 73705	dentaform@helimail.de
Kiel	Dr. Uwe Engelsmann	0431 651424	0431 658488	uweengelsmann@gmx.de
Köln	Dr. Rainer Valentin, Dr. Umut Baysal	0221 810181	0221 816684	rainervalentin@yahoo.de
Lübeck	Dr. Dr. Stephan Bierwolf	0451 88901-00	0451 88901-011	praxis@hl-med.de
Magdeburg	Dr. Ulf-Ingo Westphal	0391 6626055	0391 6626332	info@docimplant.com
Mecklenburg-Vorpommern	Dr. Bernd Schwahn/Dr. Thorsten Löw	03834 799137	03834 799138	dr.thorsten.loew@t-online.de
Mönchengladbach	ZA Manfred Wolf	02166 46021	02166 614202	derzahnwolf1@t-online.de
New Generation of Oral Implantology	Dr. Navid Salehi	040 6024242	040 6024252	salehinaid@yahoo.de
Niederbayern	Dr. Volker Rabald	08733 930050	08733 930052	oralchirurgie@dr-rabald.de
Nordbayern	Dr. Friedemann Petschelt	09123 12100	09123 13946	praxis@petschelt.de
Studienclub am Frauenplatz	Dr. Daniel Engler-Hamm	089 21023390	089 21023399	engler@fachpraxis.de
Rhein-Main	Prof. Dr. Dr. Bernd Kreusser	06021 35350	06021 353535	dr.kreusser@t-online.de
Ruhrstadt	Prof. Dr. Dr. med. dent. W. Olivier, M.Sc.	02041 15-2318	02041 15-2319	info@klinik-olivier.de
Sachsen-Anhalt	Dr. Joachim Eifert	0345 2909002	0345 2909004	praxis@dr-eifert.de
Stuttgart	Dr. Peter Simon	0711 609254	0711 6408439	dr.simon-stuttgart@t-online.de
Voreifel	Dr. Adrian Ortner	02251 71416	02251 57676	ortner-praxis@eifelt-net.net
Westfalen	Dr. Klaus Schumacher	02303 961000	02303 9610015	dr.schumacher@t-online.de
	Dr. Christof Becker	02303 961000	02303 9610015	dr.becker@zahnarztpraxis.net

## DER VORSTAND UND DIE MITGLIEDER DER DGZI GRATULIEREN



### zum 75. Geburtstag

Dr. Indra Goizot (05.05.)

### zum 65. Geburtstag

Dr. Dr. Hans-Joachim Schütz (01.05.)  
 Dr. Harald Rahmann (07.05.)  
 Gustav Stecher (11.05.)  
 Dr. Hermann Klumpen (12.05.)  
 Dr. Herbert Sirch (19.05.)  
 Dr. Volkmar Karnstedt (25.05.)  
 Dr. Klaus Engstler (27.05.)  
 Dr. Gerhard Treuel (28.05.)

### zum 60. Geburtstag

Dr. med. Klaus-Peter Ullmann (07.05.)  
 Dr. Robert Kempter (09.05.)  
 Dr. Barbara Melchior (09.05.)  
 Prof. Dr. Dr. Siegfried Jänicke (12.05.)

### zum 55. Geburtstag

Dr. med. dent. Martin Angermeier (01.05.)  
 Dr. med. Bert Eger (02.05.)

Christian Lelonek (08.05.)

Dr. Hansjörg Schmidt (09.05.)

Dr. med. dent. Rolf Olbertz (12.05.)

Armin Göhring (25.05.)

Dr. med. Michael Stumpf (25.05.)

### zum 50. Geburtstag

Dr. Hans-Joachim Nickenig (03.05.)

ZA Catrin Westermann-Lammers (10.05.)

ZA Matthias Erich Mergner (12.05.)

Dr. Khaldoun Khourdaji (17.05.)

Dr. Sigmar Schnutenhaus, M.Sc., M.Sc. (19.05.)

Dr. Christian Jänichen (20.05.)

Dr. Monika Sausen-Bootsch (23.05.)

Dr. Frank Scott (25.05.)

### zum 45. Geburtstag

ZA Stavros Avgerinos (01.05.)

Emanuel Adrian Bratu (15.05.)

Dr. Raed Th. M. Al Khurisat (18.05.)

Dr. Matthias Baierl (25.05.)

# Mitgliedsantrag

IJ 5/15

Hiermit beantrage ich die Mitgliedschaft in der DGZI – Deutschen Gesellschaft für Zahnärztliche Implantologie e.V. Bitte per Fax an 0211 16970-66.

Haben Sie schon Implantationen durchgeführt? (Antwort ist obligatorisch)

- ja  nein

Hiermit erkläre ich mein Einverständnis zur Nutzung meiner persönlichen Daten für die DGZI.

- Ordentliche Mitgliedschaft**  
⇒ Jahresbeitrag 250,- Euro
- Studentische Mitglieder**  
⇒ Jahresbeitrag 60,- Euro
- Ausländische Mitglieder\***  
⇒ Jahresbeitrag 125,- Euro
- Zahntechniker**  
⇒ Jahresbeitrag 125,- Euro
- Angehörige von Vollmitgliedern**  
⇒ Jahresbeitrag 125,- Euro
- ZMA/ZMF/ZMV/DH**  
⇒ Jahresbeitrag 60,- Euro
- Kooperative Mitgliedschaft (Firmen und andere Förderer)**  
⇒ Jahresbeitrag 300,- Euro

.....  
\* Wohnsitz außerhalb Deutschlands

Erfolgt der Beitritt nach dem 30.06. des Jahres, ist nur der halbe Mitgliedsbeitrag zu zahlen. Über die Annahme der Mitgliedschaft entscheidet der Vorstand durch schriftliche Mitteilung.

- Der Jahresbeitrag wird per nachstehender Einzugsermächtigung beglichen.  
 Den Jahresbeitrag habe ich überwiesen auf das Bankkonto der DGZI c/o Dr. Rolf Vollmer:  
IBAN: DE33 5735 1030 0050 0304 36 | KSK Altenkirchen | SWIFT/BIC: MALADE51AKI  
 Den Jahresbeitrag habe ich als Scheck beigefügt.

## **Einzugsermächtigung** (gilt nur innerhalb von Deutschland)

Hiermit ermächtige ich die Deutsche Gesellschaft für Zahnärztliche Implantologie e.V. widerruflich, die von mir zu entrichtenden Jahresbeiträge bei Fälligkeit zulasten meines Kontos durch Lastschrift einzuziehen. Wenn mein Konto die erforderliche Deckung nicht aufweist, besteht seitens des kontoführenden Instituts keine Verpflichtung zur Einlösung.

..... Titel, Name	..... Vorname	..... Geburtsdatum
..... Straße	..... PLZ	..... Ort
..... Telefon	..... Fax	
..... E-Mail	..... Kammer/KZV-Bereich	
..... Besondere Fachgebiete oder Qualifikationen	..... Sprachkenntnisse in Wort und Schrift	
..... IBAN	..... SWIFT/BIC	
..... Ort, Datum	..... Unterschrift/Stempel	

**WEITERE INFORMATIONEN ERHALTEN SIE BEI DER**



Deutsche Gesellschaft für Zahnärztliche Implantologie e.V.

Geschäftsstelle: Paulusstraße 1, 40237 Düsseldorf

Tel.: 0211 16970-77 | Fax: 0211 16970-66 | sekretariat@dgzi-info.de | www.dgzi.de



CORTEX Dental Implants

## Von Implantologen für Implantologen

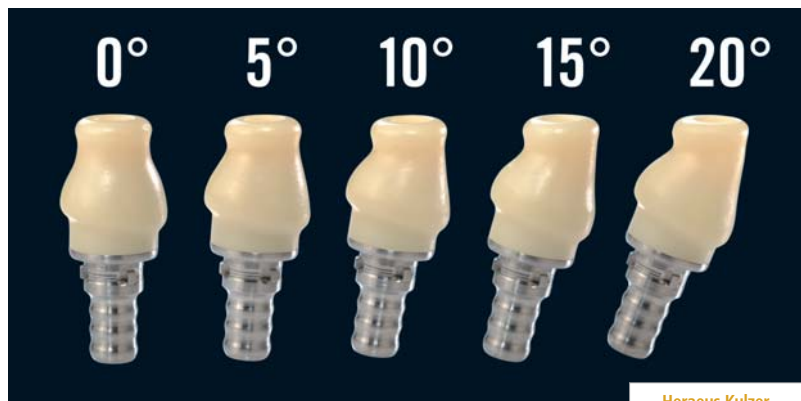

Im Jahr 2008 von einer Gruppe Klinikexperten, Kiefer- und Gesichtschirurgen sowie führenden Fachleuten auf dem Gebiet der dentalen Implantologie gegründet, arbeiten bei CORTEX Dental Implants Industries Ltd. Implantologen für Implantologen.

Alle prothetischen Produkte, Zahnimplantate und Chirurgie-Kits durchlaufen eine gründliche Qualitätskontrolle, die das Unternehmen im hart umkämpften, modernen Zahnimplantat-Markt unterscheidet. Darüber hinaus werden die Produkte durch ein internationales, kreatives R&D-Team unterstützt. Die Integration eines Anti-Drehperrelements in den Zahnimplantaten hat sich als eine der überzeugendsten und erfolgreichsten Innovationen weltweit erwiesen. Die neue Erfindung erhöht die Primärstabilität aller CORTEX-Implantate.

Die Produktlinie ONE PIECE, CLASSIX, DYNAMIX sowie SATURN können in den geheilten Knochen oder direkt nach Extraktion jeweils für die Knochendichten D1–D5 eingesetzt werden. Das Premiumset enthält ein Implantat sowie fünf prothetische Teile für alle chirurgischen Anwendungen und ist ab 150 Euro netto erhältlich. Weitere Innovationen folgen noch dieses Jahr. Seit 2015 ist die Firma CORTEX auch in Deutschland durch die Harf Medical Services GmbH, Würzburg, vertreten.

Harf Medical Services GmbH  
Tel.: 0931 35817985  
www.cortex-dental.de



Heraeus Kulzer

## Implantatprothesen sicher und flexibel fixieren

Implantatretinierte Halteelemente von Teil- oder Totalprothesen müssen Stabilität und Komfort bieten. Das neue Verbindungselement cara YantaLoc® von Heraeus Kulzer setzt hier an: Der Zirkondioxidaufbau auf verschraubter Titanbasis sichert stabilen Halt und minimiert das Risiko für Periimplantitis. Dank Angulationsstufen bis zu 20 Grad decken Anwender auch komplizierte Fälle einfach ab. cara YantaLoc® wird laborseitig auf einer Titanbasis sauber verklebt und in der Praxis auf dem Implantat verschraubt. Damit verhindern Anwender Ze-

mentreste im Patientenmund und senken so das Risiko für Periimplantitis. Die angulierten Halteelemente ermöglichen einen Ausgleich der Achsendivergenz von bis zu 20 Grad und decken viele gängige Implantatsysteme ab. So lassen sich auch schwierige Implantatstellungen einfach ausgleichen. Weitere Informationen zu cara YantaLoc® unter [www.cara-kulzer.de/yantaloc](http://www.cara-kulzer.de/yantaloc)

Heraeus Kulzer GmbH  
Tel.: 0800 4372522  
www.heraeus-kulzer.com

Heraeus Kulzer  
[Infos zum Unternehmen]



curasan

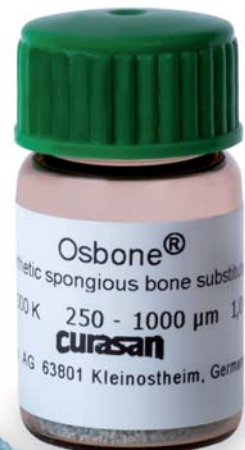## Synthetischer Knochenaufbau ist zurück

Das bereits seit 2010 im Markt bekannte Knochenersatzmaterial Osbone® wird wieder von der curasan AG vertrieben. Es ist ein rein synthetisches Hydroxylapatit mit einer besonders hohen Porosität, vergleichbar dem menschlichen Knochen. Durch die hohe Biokompatibilität, Materialstabilität und offenzellige Struktur bietet es dem sich neu bildenden Knochen ein ideales Leitgerüst und unterstützt die schnelle Regeneration. Aufgrund seines synthetischen Ursprungs ist es außerdem frei von Risiken für Allergien und Krankheitsübertragung. Osbone® eignet sich für alle Indikationen des Knochenaufbaus, insbesondere jedoch für die Schaffung von Volumen für ein stabiles Implantatbett. So zeigen Ergebnisse einer umfangreichen multicentrischen Studie mit 190 Patienten, dass sich in 98,7 Prozent die dafür augmentierten Areale für das Setzen eines Implantates eignen.<sup>1</sup> Das Material wird in den Korngrößen 250–1.000 µm und 1.000–2.000 µm angeboten. Neu ist eine anwenderfreundlichere Verpackung und die Abfüllung einer kleinen Menge von 0,25 cc, die eine effiziente und kostengünstige Versorgung kleiner Defekte erlaubt.

<sup>1</sup> Literatur auf Anfrage bei curasan AG

curasan AG  
Tel.: 06027 40900-0  
www.curasan.de

curasan  
[Infos zum Unternehmen]



Die Beiträge in dieser Rubrik stammen von den Herstellern bzw. Vertriebern und spiegeln nicht die Meinung der Redaktion wider.

Argon Dental

## OsteoGraft ermöglicht Knochenwachstum



Mit OsteoGraft stellt Argon Produkte zur Verfügung, die den Kriterien der modernen augmentativen Chirurgie für GTR- und GBR-Anwendungen gerecht werden. OsteoGraft-Transplantate werden vom DIZG aus dem deutschen Spenderprogramm hergestellt und sind als Arzneimittel zugelassen. Umfangreiche Kriterien zur Spenderauswahl, ein Spenderscreening, das die EU-Richtlinie erfüllt, sowie ein validiertes Sterilisationsverfahren zur Entfernung bzw. Inakti-

vierung von Viren, Bakterien und Pilzen bilden die Grundlage für hohes Produktvertrauen bei Behandlern und Patienten. Eine große Auswahl an Materialien für verschiedenste Techniken, vom Sinuslift bis hin zu 3-D-gefrästen Blöcken zum Einsatz in Großdefekten, stellt ein abgerundetes Produktportfolio dar.



Argon Dental  
Tel.: 06721 3096-0  
www.argon-dental.de

Dentium/ICT Europe

## Schnelle Einheilung nach Direktimplantation

Die bewährte Zahnimplantatlinie IMPLANTIUM steht im Dreiklang aus Stabilität, einfacher Handhabung und Design und erfreut sich internationaler Beliebtheit. Das zylinderförmige Schraubenimplantat weist synchronisierte positive Halsgewinde und optimale Fixierungsgewinde auf. Die Gestaltung der Gewindeplattform sorgt zudem für einen

optimalen Knochen-Implantat-Kontakt. Wie alle anderen Dentium Implantatlinien sind die IMPLANTIUM Implantate mit einer speziellen S.L.A.-Oberfläche ausgestattet, welche den Prozess der Osseointegration signifikant beschleunigt. Langzeitstudien belegen die hohen Erfolgsraten bei einem Zeitraum von mehr als zehn Jahren.

Sämtliche Systemkomponenten sind aufeinander abgestimmt, d. h. alle Implantatdurchmesser weisen den gleichen Innensechskant auf. Entsprechend passen die Abutmentschrauben auf alle Abutments und Befestigungsplattformen. Die Farbcodierung nach Implantatdurchmesser ermöglicht zudem eine sichere und einfache Handhabung.

Dentium/ICT Europe GmbH  
Tel.: 06196 954820  
www.dentium.com



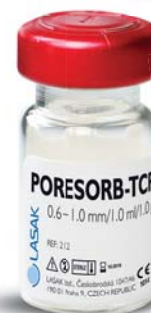Die Beiträge in dieser Rubrik stammen von den Herstellern bzw. Vertreibern und spiegeln nicht die Meinung der Redaktion wider.

## 20 JAHRE ERFAHRUNG

einfach und effektiv



Implantatsysteme & Knochenersatzmaterial



ab € 20,-



**LASAK GmbH**

Českobrodská 1047/46 • 190 01 Prag 9 – Hloubětín  
Tschechische Republik • Tel.: +420 224 315 663  
Fax: +420 224 319 716 • E-Mail: export@lasak.cz  
[www.lasak.com](http://www.lasak.com)

OT medical

## Starke Partner für GBR und GTR

Mit der BioVin® Collagen Membrane, dem bovinen Knochenersatzmaterial BioVin® Bovine Bone sowie dem synthetischen Knochenersatzmaterial OToss bietet OT medical ab sofort eine komplette Produktfamilie für die sichere Knochen- und Weichgewebsregeneration an. Zuverlässigen Schutz vor einer Beeinträchtigung des knöchernen Regenerationsprozesses gewährt die resorbierbare Membran aus porcinem Collagen Typ I & III. Durch ihre natürliche Struktur bildet sie eine wirksame Unterstützung für den Heilungsprozess des Weichgewebes. Das Knochenersatzmaterial wird aus bovinem Knochen gewonnen und zeichnet sich durch

hohe Akzeptanz und Wirksamkeit aus. Mit seinem interkonnektierenden Porensystem und seiner mikro- und makroporösen Struktur ist eine schnelle und zuverlässige Revaskularisierung sichergestellt. Die synthetischen Knochenersatzmaterialien OToss Synthetic Bone und OToss Synthetic Bone Inject runden das Produktprogramm ab. Das Zusammenspiel von Porosität in Verbindung mit dem optimalen Gleichgewicht aus Hydroxylapatit und  $\beta$ -Trikalziumphosphat gewährleistet einen kontrollierten Prozess der Keramikresorption und Knochensubstitution.



OT medical GmbH  
Tel.: 0421 557161-0  
www.ot-medical.de




VITA

## Komplettlösung für Implantatversorgungen



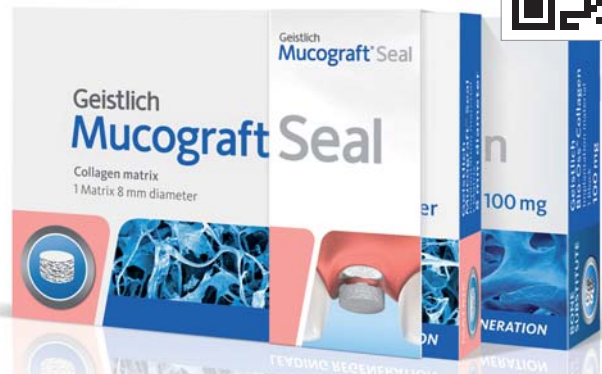Patientenorientiertes Denken bedeutet, Implantat und implantatgetragenen Zahnersatz nicht als einzelne Elemente, sondern als Einheit zu betrachten. Patientenorientiertes Handeln ermöglicht nun die VITA Zahnfabrik: Mit der Einführung des Zirkonoxid-Implantats ceramic.implant von vitaclinical ist ein Gesamtpaket aus Keramik für Chirurgie und Prothetik aus einer Hand erhältlich. Für Versorgungen im kaulastragenden Seitenzahnbereich, wo die Funktion im Vordergrund steht, empfiehlt sich das ceramic.implant in Kombination mit Einzelkronen aus der Hybridkeramik VITA ENAMIC. Durch die Elastizität dieses CAD/CAM-Restaurationsmaterials ist es möglich, der Resilienz natürlicher Zähne näher zu kommen. Im Frontzahnbereich stellt VITA SUPRINITY eine effiziente Lösung dar. Die Glaskeramik erfüllt nicht nur Ansprüche an die Ästhetik, sondern bietet dem Patienten gleichzeitig als industriell hergestelltes Rohlingmaterial und dank Zirkonoxidverstärkung auch hohe Sicherheit. Das ceramic.implant ist in den Durchmessern 4,0; 4,5 sowie 5,0 mm und in den Längen 8, 10, 12 sowie 14 mm (Letzteres nicht im Durchmesser 5,0 mm) erhältlich.

VITA Zahnfabrik H. Rauter GmbH & Co. KG  
Tel.: 07761 562-0  
www.vita-zahnfabrik.com



Geistlich Biomaterials

## Kombinationskit für das Alveolenmanagement



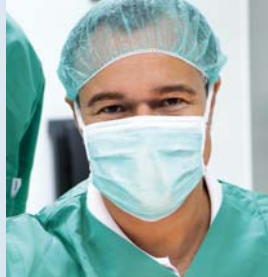Die Kombination für den Erhalt von Hart- und Weichgewebevolumen beim Alveolenmanagement: Geistlich Mucograft® Seal ist eine resorbierbare 3-D-Kollagenmatrix und mit einem Durchmesser von 8 mm speziell für die Weichgeweberegeneration nach Zahnextraktion entwickelt worden. Damit es stabil im Weichgewebeniveau bleibt, benötigt Geistlich Mucograft® Seal Unterstützung durch ein Knochenersatzmaterial. Da sich hier Geistlich Bio-Oss® Collagen bewährt hat, ist die Kombination dieser beiden Materialien somit eine gute Methode, um gerade im ästhetischen Bereich das Weich- und Hartgewebe als Ausgangsbasis für weitere Therapieschritte zu erhalten. Mucograft® Seal + Bio-Oss® Collagen = Alveolen-Kit

Geistlich Biomaterials Vertriebsgesellschaft mbH  
Tel.: 07223 9624-0  
www.geistlich.de



Die Beiträge in dieser Rubrik stammen von den Herstellern bzw. Vertreibern und spiegeln nicht die Meinung der Redaktion wider.





“RESPECT MOTHER NATURE”

P. I. Brånemark

# Mehr als **NUR** ein Fortbildungsprogramm...

Mehr Informationen zum Implantologie-Curriculum mit Fokus auf minimal-invasive Eingriffe & Sofortfunktion nach den Prinzipien von Brånemark finden Sie unter [www.boc-education.de](http://www.boc-education.de)

Brånemark Osseointegration Center Germany  
Education Program  
Mülheimer Straße 48 | 47057 Duisburg  
Tel.: 0203-39 36 0  
[info@voc-education.de](mailto:info@voc-education.de) | [www.boc-education.de](http://www.boc-education.de)



BOC Education Program

CAMLOG

## CAD/CAM-Prothetik aus einer Hand


Zur IDS 2015 reagierte CAMLOG auf die Wünsche seiner Kunden nach implantatprothetischen Konstruktionen, die mit weiteren führenden Implantatsystemen kompatibel sind: Seit Ende März 2015 können prothetische Versorgungen, die mit Implantatsystemen von Straumann®, DENTSPLY® Implants, Nobel Biocare®, BIOMET® 3i und Zimmer® Dental vereinbar sind, über den DEDICAM Scan & Design Service bezogen werden. Ab Ende April 2015 stehen einteilige Titanabutments und direkt verschraubte

Implantatbrücken und -stege auch Anwendern zur Verfügung, die selbst in einer CAD-Software konstruieren. Passend dazu bietet das Unternehmen eigene Scankörper mit gefangener Schraube an. Die hierfür notwendige Bibliothek wird für 3Shape® und exocad® verfügbar sein. Das File-Splitting ist jetzt außerdem über DEDICAM realisierbar. Bei den einteiligen Abutments sind die Gerüste

und Kronen aus NEM, Titanlegierung, Zirkonoxid und PMMA lieferbar. DEDICAM bietet als

„One-Stop-Shop“ Anwendern die Möglichkeit, ihren Bedarf an CAD/CAM-Prothetik aus einer Hand zu beziehen.

**CAMLOG Vertriebs GmbH**  
Tel.: 07044 9445-0  
www.camlog.de



KaVo

## Low Dose Technologie mit 5 Volumengrößen

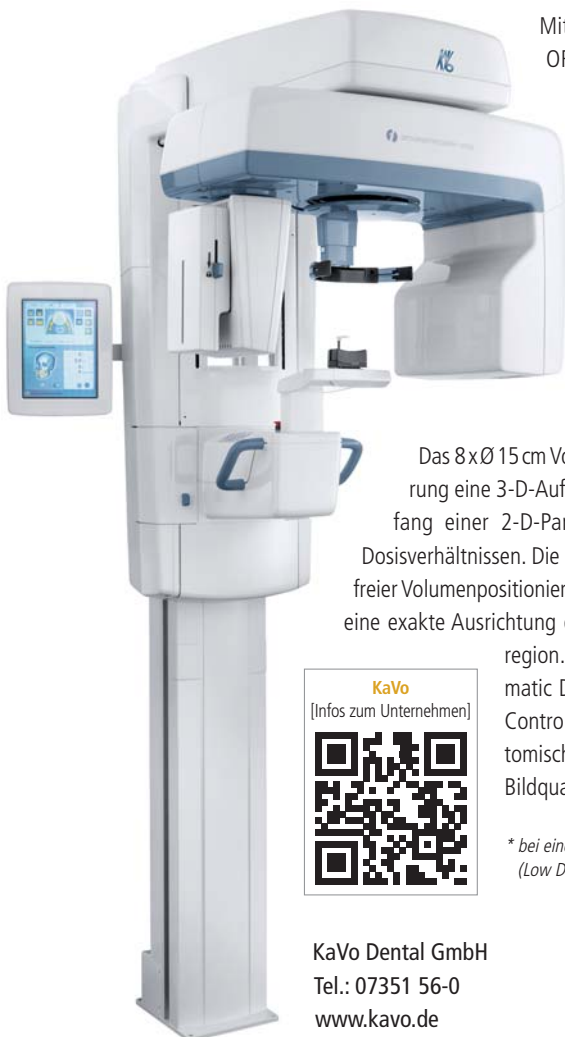Mit dem neuen 2-D-/3-D-Röntgensystem ORTHOPANTOMOGRAPH® OP300 Maxio führt KaVo die ORTHOPANTOMOGRAPH-Reihe fort: Die Low Dose Technologie™ (LDT) erlaubt die Anfertigung von 3-D-Aufnahmen mit geringerer Strahlendosis. Dosiswerte von bis zu einem Fünftel\* einer Standard-2-D-Panoramaaufnahme können erreicht werden. Fünf verfügbare Volumengrößen von 5xØ5 cm bis 13xØ15 cm bieten Lösungen für fast alle zahnmedizinischen Fragestellungen.

Das 8xØ15 cm Volumen erlaubt bei spezifischer Positionierung eine 3-D-Aufnahme mit gleichem diagnostischen Umfang einer 2-D-Panoramaaufnahme unter vergleichbaren Dosisverhältnissen. Die bewährte SmartScout™-Technologie mit freier Volumenpositionierung und zwei Vorschaubildern ermöglicht eine exakte Ausrichtung des Aufnahmevolumens auf die Befundregion. Zusätzliche Funktionen wie ADC (Automatic Dose Control) und ASC (Automatic Spine Control) passen die Aufnahmewerte an die anatomischen Verhältnisse des Kopfes an – für hohe Bildqualität bei geringer Dosis.

*\* bei einem 5xØ5cm-Volumen mit LDT (Low Dose Technology™)*



**KaVo Dental GmbH**  
Tel.: 07351 56-0  
www.kavo.de



Keystone Dental

## Natürliches Knochenmineral aus bovinen Knochen



Das OCS-B® Knochenersatzmaterial ist ein reines, poröses Hydroxylapatit, welches aus speziellen chemischen und thermischen Vorgängen aus bovinen Knochen gewonnen wird. So bietet es eine größere Oberfläche zur Zelladhäsion und Regeneration von neuem Knochen. Die Ursprungsquelle wird dabei strengstens kontrolliert. Die makro- und mikroporöse Struktur sowie die osteokonduktiven Eigenschaften von OSC-B sind in der Knochenregeneration physikalisch und chemisch mit der mineralisierten Matrix des menschlichen Knochengewebes vergleichbar und somit biokompatibel.

**Keystone Dental**  
Tel.: 02222 92940  
www.keystonedental.eu

Die Beiträge in dieser Rubrik stammen von den Herstellern bzw. Vertriebern und spiegeln nicht die Meinung der Redaktion wider.

Zimmer Dental

## Osteosynthese-Set für **Fixierung und Stabilisation**

Zimmer Dental erweitert sein umfangreiches Produktsortiment um das Zimmer® Osteosynthese-Set, das seit April 2015 in Deutschland erhältlich ist. Das Set bietet eine kompakte Lösung für die temporäre Fixierung und Stabilisation von Knochentransplantaten, geeigneten resorbierbaren und nicht resorbierbaren Knochenersatzmaterialien sowie Membranen. Ein Farbcodierungsschema (rot/blau) für die unterschiedlichen Schraubendurchmesser, Schraubendreher und Bohrer ermöglicht eine einfache und schnelle Identifikation der Teile. Durch die zuverlässige Verbindung zwischen Schraubendreher und Schraube können die Schrauben einfach und stabil aus dem Kit aufgenommen werden. Die Fixierungsschrauben bestehen aus einer Titanlegierung und sind in verschiedenen Durchmessern erhältlich. Sie sind biokompatibel, korrosionsbeständig und in der biologischen Umgebung nicht toxisch. Sie ermöglichen praktisch artefaktfreie Bildgebungsverfahren. Das modulare Aufbewahrungssystem erlaubt die Anpassung an den individuellen Praxisbedarf und das offene Design sichert einen guten Zugang zur Reinigung und Sterilisation im Autoklav.



Zimmer Dental GmbH  
Tel.: 0800 2332230  
[www.zimmerdental.de](http://www.zimmerdental.de)

DENTSPLY Implants

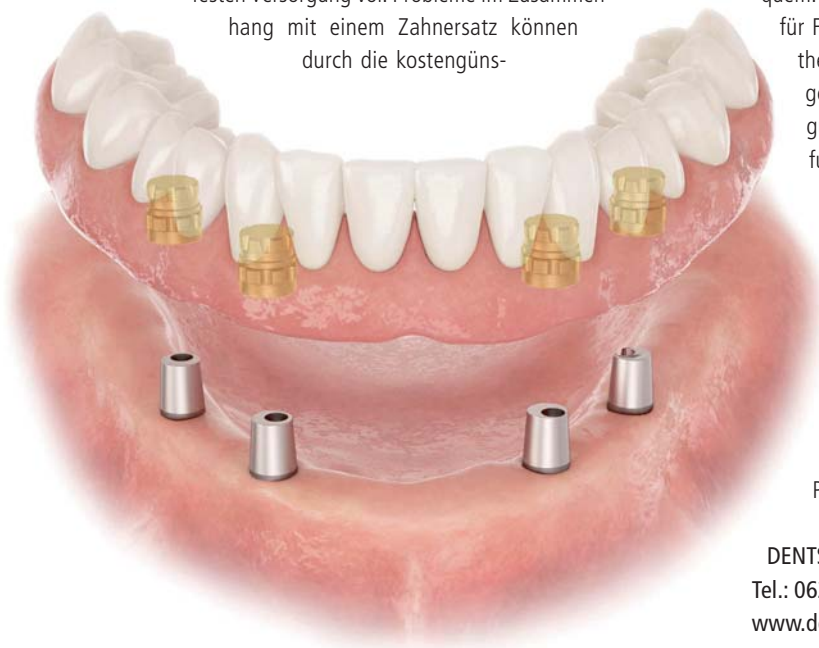## Stabile und **komfortable Lösung** für Patienten mit **zahnlosem Kiefer**

Mit dem ATLANTIS Conus-Konzept stellt DENTSPLY Implants eine neue Lösung für herausnehmbare Prothesen mit dem Komfort einer festen Versorgung vor. Probleme im Zusammenhang mit einem Zahnersatz können durch die kostengüns-

tige Lösung beseitigt werden. Das ATLANTIS Conus-Konzept macht es einfach und bequem: Es bietet eine hervorragende Basis für Funktion und Ästhetik bei der prothetischen Versorgung. Gleichzeitig gewährleistet es eine leichte Reinigung, eine Kau- und Geschmacksfunktion sowie eine sehr gute Phonetik.



Auch Patienten, denen unterschiedliche Implantate gesetzt wurden, können mit dem stabilen und herausnehmbaren Konzept versorgt werden, da die patientenindividuellen CAD/CAM-Abutments mit allen gängigen Systemen kompatibel sind. Zur Unterstützung von Deckprothesen kann durch die Einbringung von Implantaten und die Versorgung mit ATLANTIS Conus-Abutments eine statisch günstige Belastbarkeit sichergestellt werden. Eine gut sitzende, funktionale sowie ästhetische Prothese gibt Patienten die Lust am Lachen und Essen zurück.



DENTSPLY Implants Deutschland  
Tel.: 0621 4302-006  
[www.dentsplyimplants.de](http://www.dentsplyimplants.de)

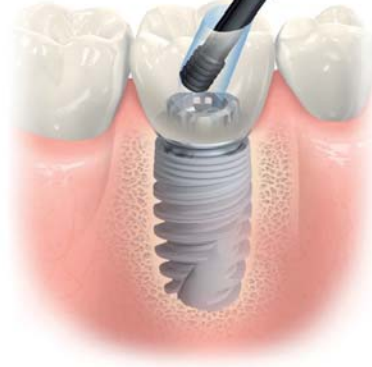Die Beiträge in dieser Rubrik stammen von den Herstellern bzw. Vertreibern und spiegeln nicht die Meinung der Redaktion wider.



Nobel Biocare

## Flexibel, stabil, stark

Das NobelParallel Conical Connection kombiniert die Funktionen der parallelwandigen Implantatsysteme Brånemarks mit einer modernen Innenverbindung. Das Implantat mit dem unkomplizierten chirurgischen Protokoll wurde für den universellen Einsatz bei allen Knochenqualitäten und für eine Vielzahl an Indikationen ausgelegt. Mit Implantatdurchmessern von 3,75 mm bis zu 5,5 mm kann es sowohl im Front- als auch im Seitenzahnbereich eingesetzt werden. Gewindedesign und eine wurzelförmige Implantatspitze tragen zu einer hohen Primärstabilität bei. Die TiUnite-Oberfläche von Nobel Biocare verbessert die Osseointegration während der



ersten Einheilphase. Darüber hinaus verfügt das Implantat über eine Innenverbindung mit Sechskant und bietet somit eine hohe mechanische Festigkeit. Diese Verbindung eröffnet neue Verwendungsmöglichkeiten für

eine Vielzahl innovativer Prothetikoptionen, wie das NobelProCera Abutment mit abgewinkeltem Schraubenzugangskanal (ASC). NobelParallel Conical Connection sorgt bei diesen und anderen zementfreien Lösungen für gute Ergebnisse – ohne die mit überschüssigem Zement verbundenen Risiken. Es ist ab sofort verfügbar und wird inklusive Deckschraube ausgeliefert.

Nobel Biocare Deutschland GmbH  
Tel.: 0221 50085-590  
www.nobelbiocare.com



Champions-Implants

## Plasma-Handgerät für schnellen Heilungsprozess



Oberflächen von PEEK-Implantaten sind hydrophob und drosseln so den Heilungs- und Osseointegrationsprozess der körpereigenen Flüssigkeiten. Durch die Aktivierung der Implantatoberfläche mit Plasma wird sie jedoch hydrophil und ermöglicht u. a. die großflächige Anlagerung von Osteoblasten, die den Heilungsprozess beschleunigen. Der WIN!® PEEK-Oberflächenaktivator Piezobrush PZ2 ist ein einfach zu handhabendes Plasma-Handgerät. Es arbeitet ohne externes Prozessgas, das Plasma wird durch ein Multilayer-Piezoelement aus Luftsauerstoff gebildet und zeichnet sich durch eine hohe Aktivierungseffizienz aus. Da das erzeugte Plasma partikelfrei ist, kann die Funktionalisierung unmittelbar vor der Insertion des Implantats im Operationsbereich oder am Behandlungsstuhl erfolgen. Der Funktionalisierungsprozess erfolgt bei rund 45°C, daher kommt es durch die Behandlung mit dem Plasma-gerät zu keiner thermischen Belastung des Kunststoffs oder Beeinträchtigung der Maßhaltigkeit des Implantats. Die Gestaltung des leichten Handgeräts ermöglicht auch den Einsatz durch technisch weniger versierte Personen und gewährleistet zudem sichere Handhabung für Anwender und Patient.

Champions-Implants GmbH  
Tel.: 06734 914080  
www.championsimplants.com



Clinical House

## Das Implantat für jede Knochensituation

Das PerioType® Rapid System mit seiner Gewindegeometrie mit Cutting Edge und Reverse Cutting Blade wurde entwickelt, um für jede Knochensituation das für die Osseointegration ideale Drehmoment von 35 bis 50 N/cm zu erreichen. Durch die Gewindegeometrie werden nur minimal horizontale Kräfte auf den Knochen ausgeübt und dadurch die Gefahr von Knochennekrose reduziert. Bei Einhaltung des entsprechenden Protokolls wird dadurch bei jeder Knochensituation (D1–D4) die für die Sofort- und Frühbelastung erforderliche Primärstabilität erreicht. Dabei ist es sogar möglich, die Implantatposition beim Eindrehen zu korrigieren, ohne das ideale Drehmoment zu verlieren. Das Drehmoment in Verbindung mit der für die Osseointegration verbesserten PerioCoat-R® Oberfläche, gibt sowohl den Profis als auch den weniger erfahrenen Kollegen die Sicherheit, die Patienten bestmöglich zu versorgen. Das Implantat verliert zu keinem Zeitpunkt der Einheilphase seine anfänglich hohe Primärstabilität. Zur bestmöglichen Versorgung der Patienten,

bietet Clinical House Dental in Kooperation mit dem Brånemark Osseointegration Center Germany Kurse für Einsteiger und fortgeschrittene Implantologen an.

Clinical House Dental GmbH  
Tel.: 0203 39379-200  
www.periotype.de



Die Beiträge in dieser Rubrik stammen von den Herstellern bzw. Vertreibern und spiegeln nicht die Meinung der Redaktion wider.



REGEDENT

## Sechs Monate Barriere endlich wieder erhältlich

Die OSSIX® PLUS Membran ist wieder in Deutschland auf direktem Weg verfügbar. Sie ist eine kreuzvernetzte Kollagenmembran bestehend aus hoch aufgereinigtem Kollagen porcinen Ursprungs. Durch die patentierte Glymatrix™ Technologie – einen an den körpereigenen angelehnten Kreuzvernetzungsprozess – erhält die Membran einmalige Eigenschaften, wie eine verlässliche Barriere bis zu sechs Monaten, die die Knochenregeneration verbessert, eine stabile Barriere selbst bei frühzeitiger Exposition, die das Augmentat schützt, sowie eine dokumentierte Bioverträglichkeit und Gewebeintegration. Darüber hinaus ist OSSIX® PLUS dünn und formstabil. Dadurch weist sie ein angenehmes Handling auf. Da sie nicht zum Verkleben neigt, kann sie sowohl trocken als auch feucht zugeschnitten werden. Trotzdem ist sie sehr anschmiegsam und haftet gut auf knöchernen Oberflächen. Dadurch wird die Applikation vereinfacht. Seit mehr als zehn Jahren sind OSSIX® Membranen weltweit im klinischen Einsatz und wurden bereits bei mehr als 350.000 Patienten herangezogen.

REGEDENT GmbH  
Tel.: 09324 6049927  
www.regedent.com

Phibo

## Neuartige Lösung für atrophische Patienten

Immer mehr Patienten mit vollständiger oder teilweiser Zahnlosigkeit und defizitärem Knochenvolumen suchen nach einer dauerhaften Lösung anstelle einer herausnehmbaren Restauration. Phibo hat dafür auf der Internationalen Dental-Schau 2015 mit Phixoss® ein neues, differenzierendes chirurgisch-prothetisches Verfahren vorgestellt. Das Knochenangebot bei Patienten mit atrophiertem Kiefer kann maximiert werden – ohne den vorhandenen Knochen aufbauen zu müssen – und eine dauerhafte Versorgung mithilfe einer maßgefertigten festsitzenden Restauration wird garantiert. Behandlungszeiten werden reduziert, Beschwerden und mögliche Komplikationen minimiert sowie ein höherer Komfort, eine verbesserte Funktionalität und Ästhetik erreicht. Phixoss® gewährleistet außerdem eine drei-

NSK

## 45-Grad-Winkelstück für die Chirurgie

Das weltweit erste 45-Grad-Winkelstück aus dem Hause NSK ist nun auch als Z-SG45 mit externer Kühlung für den chirurgischen Einsatz erhältlich. Ti-Max Z-SG45 erleichtert den Zugang zu schwer erreichbaren Molaren oder anderen Mundregionen, in denen ein Standard-Winkelstück an seine Grenzen gelangt. Durch seine schlanke Formgebung bietet es eine gute Sicht und großen Behandlungsfreiraum, da es mehr Raum zwischen dem Instrument



und den benachbarten Zähnen lässt. Die kräftige, gleichbleibende Schneidleistung mit seiner 1:3-Übersetzung und einer maximalen Drehzahl von 120.000/min verkürzt die Behandlungszeiten beim aufwendigen Sektionieren oder bei der Extraktion von Weisheitszähnen, wodurch Stress sowohl für den Behandler als auch den Patienten verringert wird. Die neue DURAGRIP-Beschichtung erzeugt einen festen Grip für den Behandler, sodass auch komplexe Eingriffe jederzeit mit größtmöglicher Sicherheit durchgeführt werden können. Gleichzeitig erhöht die resistente DURAGRIP-Oberfläche die Widerstandsfähigkeit gegen Kratzer und sorgt so für den Werterhalt des Instruments. Das Winkelstück ist sowohl mit (Z-SG45L) als auch ohne Licht (Z-SG45) erhältlich und kann somit an allen Chirurgieeinheiten betrieben werden.

NSK Europe GmbH  
Tel.: 06196 77606-0  
www.nsk-europe.de



dimensionale Kontrolle über die Implantatinsertion und die individuell gefertigte Prothese – so ist eine gute Prognose möglich.

Phibo Deutschland GmbH  
Tel.: 06251 944930  
www.phibo-germany.de

Weltweit gibt es nur elf von Prof. Dr. Per-Ingvar Brånemark zertifizierte Forschungs- und Fortbildungseinrichtungen, die Brånemark Osseointegration Center (BOC). Diese haben es sich zur Aufgabe gemacht, Brånemarks implantologische Grundsätze zu verbreiten und auch weiterzuentwickeln. Das einzige BOC in Deutschland steht unter der Leitung von Dr. Richard J. Meissen, M.Sc. Im BOC Duisburg werden in diesem Kontext umfangreiche Weiterbildungsmöglichkeiten auf dem Gebiet der Implantologie und Parodontologie angeboten. Georg Isbaner, Redakteur des Implantologie Journals, sprach während der IDS 2015 mit Dr. Richard J. Meissen und dessen Kollegen Prof. Marc Nevins.

Dr. Richard J. Meissen  
[Infos zur Person]



## Less is more – Osseo- und Periointegration in der Implantologie

**Prof. Nevins, wie sind Sie auf Dr. Meissens Arbeit in Deutschland aufmerksam geworden?**

**Prof. Nevins:** Dr. Meissen hat mich vor circa vier Jahren kontaktiert. Sein Ziel war es, die Implantateinheit mittels Entwicklung eines speziellen Implantates zu revolutionieren, das sowohl für die Sofortbelastung geeignet ist und gleichzeitig Langzeitstabilität und damit Zahngesundheit gewährleistet. Um dies zu erreichen, hat er das bestehende PerioType®-Konzept von Clinical House optimiert bzw. weiterentwickelt. Sowohl im Rahmen des Designprozesses, aber auch bei der Weiterentwicklung der Technologie ging es stets darum, möglichst ideale Voraussetzungen für den Implantaterfolg bei PerioType®-Systemen zu schaffen. Neben der Gelegenheit, an der Entwicklung des Implantats mitzuwirken, hatte ich auch Zeit, das Brånemark Osseointegration Center in Duisburg kennenzulernen. Das Center bietet meiner Meinung nach einzigartige Möglichkeiten, um die von Dr. Meissen entwi-

ckelten und optimierten chirurgischen Protokolle für Implantationen zu erlernen. Die Konzepte funktionieren wirklich gut – egal, ob wir über eine Einzelzahn- oder über eine Full-Mouth-Rekonstruktion sprechen.

Wir geben interessierten Zahnärzten mit den Weiterbildungsmöglichkeiten am Brånemark Osseointegration Center praxisbewährte Richtlinien für den gesamten Planungsprozess und helfen

ihnen dabei, die technischen Details besser zu verstehen. Damit sind sie in der Lage, ihren Patienten eine vorher-sagbare und in vielen Fällen sofortige Versorgung mit dem PerioType® Rapid-Implantatsystem anzubieten.

**Dr. Meissen, mit mehr als 2.000 gesetzten Implantaten pro Jahr sind Sie einer der führenden Implantologen in Europa. Was fasziniert Sie an der Implantologie?**

**Dr. Meissen:** An der Implantologie fasziniert mich vor allem das Ergebnis für den Patienten: Feste Zähne und die daraus folgende Rehabilitation bzw. Steigerung der Lebensqualität. Dabei sollte die Belastung durch den Eingriff für den Patienten immer so gering wie nur möglich gehalten werden. Hier müssen wir auf Prof. Brånemark verweisen, der sagte: Less is more. Je schneller und schonender wir das Lächeln und die Mundgesundheit des Patienten, sein gesamtes orales System wiederherstellen, umso glücklicher wird er sein.



Dr. Richard J. Meissen, M.Sc. (l.), Prof. Dr. Marc L. Nevins (Mitte) und Georg Isbaner (r.), Redakteur des Implantologie Journals, trafen sich zum Gespräch auf der diesjährigen IDS in Köln. Dr. Meissen und Prof. Nevins arbeiten bei zahlreichen Projekten eng zusammen.



*Sie leiten Deutschlands einziges Brånemark Osseointegration Center. Wie würden Sie die Arbeit im Center beschreiben? Was ist die Grundidee?*

**Dr. Meissen:** In der Grundidee konzentrieren wir uns auf die Prinzipien des Implantologen und Namensgebers unserer Einrichtung Per-Ingvar Brånemark. In der Chirurgie sind das die Grundsätze „Less is more“ und „Respect Mother Nature“. Ausgehend davon und seinen Erkenntnissen zur Osseointegration entwickelte Brånemark um diese Prinzipien herum Implantate und das Protokoll der Sofortfunktion. So ist er nicht nur der Erfinder des Implantates und der Zygoma-Implantate, sondern tatsächlich auch Begründer der meisten chirurgischen Protokolle, die wir heute kennen. Brånemark war immer darum bemüht, den Patienten zu helfen und ihnen eine Behandlung zu ermöglichen, die sie in ihrem Alltag wenig einschränkt und die dentale Funktionalität so schnell wie möglich wiederherstellt – am besten sofort. Im Brånemark Osseointegration Center in Duisburg sind wir auf Implantologie spezialisiert und praktizieren nach den Grundgedanken Brånemarks. Insbesondere beschäftigen wir uns mit Sofortfunktion (immediate function) sowie der weiteren Erforschung von Periimplantitis und den möglichen Langzeitrissen der Implantattherapie. Unser Ziel ist es, Behandlungen für Patienten einerseits schneller zu machen, andererseits aber auch langlebiger.

**„Je schneller und schonender wir das Lächeln und die Mundgesundheit des Patienten wiederherstellen, umso glücklicher wird er sein.“**

*Prof. Nevins, wie schätzen Sie die Arbeit am BOC in Deutschland ein?*

**Prof. Nevins:** Nachdem ich sowohl vor circa 20 Jahren als auch vor circa vier Jahren Zeit mit Prof. Brånemark verbracht habe, denke ich, dass er sehr



Das Brånemark Osseointegration Center befindet sich in den Räumlichkeiten der Kaiserberg Klinik in Duisburg.

stolz auf Dr. Meissens Weiterbildungskonzept am Brånemark Osseointegration Center wäre. Dr. Meissen hat ein Programm entwickelt, bei dem Zahnärzte mit und ohne implantologische Erfahrung in der Lage sind, die chirurgischen Protokolle zu erlernen und zu befolgen. Dies ist sicherlich im Geiste Brånemarks, dessen Ansatz für erfolgreiches Implantieren sich immer durch permanente Forschung und Weiterbildung auszeichnete.

*Prof. Nevins, Sie sind eine der weltweit führenden Parodontologen. Was denken Sie, wie kann Parodontologie die Implantologie unterstützen?*

**Prof. Nevins:** Wissen Sie, es gibt mehrere Möglichkeiten. Zahnärzte mit Erfahrung in der Implantologie wissen, dass es für die Wiederherstellung der Mundgesundheit grundlegender Komponenten im Behandlungsprozess bedarf. In der Parodontologie sind wir sehr stringent, wenn es um die Behandlung der Patienten geht. Zunächst muss die aktive Erkrankung kontrolliert und eliminiert werden. Der zweite Schritt hängt davon ab, wie technisch vorgegangen werden soll. Sicher gibt es im Rahmen der parodontologischen Behandlung eine Vielzahl von Möglichkeiten im Bereich des Weichgewebsmanagements und der chirurgischen Herangehensweise, um eine langfristig stabile und gesunde orale Situation zu erreichen. Darüber hinaus sollte der Patient seine Mundhygiene optimie-

ren. Hier unterstützen wir ihn langfristig sowohl in Bezug auf die häusliche Hygiene als auch durch professionelle Zahnreinigung. Dies umfasst regelmäßige Recall-Termine für die meisten der parodontal erkrankten Patienten im Abstand von drei Monaten. Die Mehrzahl der komplexeren Implantatfälle sollte unter demselben Protokoll behandelt werden. Neben den hygienischen Aspekten gibt es natürlich auch Fortschritte bei der Technik und den Materialien, wie beispielsweise ZircoSeal®, eine keramische Beschichtung aus Zirkonitrid. Damit haben wir eine Oberflächenstruktur auf dem Gewebelevel des Abutments, an dem sich weniger Plaque bildet. Um das Abutment herum ist also eine Reinigung mit konventionellen Instrumenten möglich, ohne die Oberfläche zu zerkratzen oder anderweitig zu beschädigen. Das reduziert Plaque-Akkumulation, Zahnsteinansammlung und subgingivale Entzündung. Es trägt dazu bei, die Gesundheit des Gewebes um das Implantat herum zu schützen.

*Was denken Sie, sind die Schlüsselfaktoren für eine erfolgreiche Implantatplatzierung?*

**Dr. Meissen:** Meiner Meinung nach ist die Behandlungsplanung das wichtigste. Mit ihr steht und fällt der Erfolg des Eingriffs. Hierzu muss man sich den Patienten, die Gegebenheiten in seinem Kieferknochen und seine allgemeine Mundgesundheit genau anschauen. Zu Beginn

einer jeden Behandlung ist es unser Ziel, eine stabile parodontale Situation zu schaffen. Wir verwenden wirklich viel Zeit darauf, einen Behandlungsplan zu entwickeln, der sich auf den Patienten und seine Bedürfnisse konzentriert – natürlich unter Berücksichtigung aller funktionalen und ästhetischen Aspekte.

**Wenn ein Patient mit einer parodontalen Erkrankung zu Ihnen kommt, was sind die ersten Schritte?**

**Dr. Meissen:** Das unterscheidet sich von Patient zu Patient. Manchmal lässt sich die parodontale Situation durch Knochenaugmentationsmaßnahmen stabilisieren bzw. eine gesunde Situation wiederherstellen – das ist das Spezialgebiet von Prof. Nevins. Manchmal sind nur einfache Schritte notwendig, wie eine Veränderung der Mundhygienegewohnheiten oder die regelmäßige PZR. Im schlimmsten Fall muss eine Zahnextraktion mit anschließender oraler Rehabilitation durchgeführt werden. Es gibt viele Formen der Behandlung. Aber am wichtigsten ist es, dass insbesondere Anfänger lernen, den Patienten als Ganzes zu betrachten und nicht nur beispielsweise den einen fehlenden Zahn, der durch ein Implantat ersetzt werden soll. Es ist ein Behandlungsplan notwendig, der sowohl auf die Gegenwart abzielt als auch auf das langfristige Ergebnis.

**Zusätzlich zum erforderlichen zahnärztlichen Wissen müssen Sie Ihre Patienten sicherlich auch noch auf einer psychologischen Ebene unterstützen?**

**Prof. Nevins:** Definitiv, das gilt besonders für solche Patienten, die sich mit einzelnen Extraktionen oder mit der Entfernung all ihrer Zähne konfrontiert sehen. Es ist wichtig, diese Patienten über die Langlebigkeit und den langfristigen Nutzen der Behandlung aufzuklären – sowohl im Hinblick auf die Gesundheit als auch auf die Funktionalität und Ästhetik. Um zurück zu den Protokollen zu kommen: Mit einer exakten Diagnose lassen sich gute Entscheidungen treffen. Es erlaubt dem behandelnden Arzt, die Prognose für jeden einzelnen Zahn sorgfältig zu evaluieren und dies

alles zusammenzuführen. So kann am Ende bestimmt werden, ob z. B. eine spezielle Unterstützung bei einer Prothese notwendig ist. Ausgehend davon kann eine strategische Entscheidung getroffen werden. Manchmal ist es besser, die meisten Zähne zu erhalten, manchmal ist es besser eine Kombination aus Zähnen und Implantaten zu wählen. In anderen Fällen wiederum ist es strategisch besser, komplett auf Implantate zu setzen. Im Planungsprozess sollten wir immer an die Worte von Prof. Peter Dawson denken, der einst lehrte: Beginne die Planung mit dem Ergebnis im Kopf. Wir müssen schon zu Beginn wissen, welches Ergebnis wir erreichen wollen. Wie sieht das Design der Prothese aus? Wie das restaurative Design? Wie viele Implantate wollen wir platzieren? Welche Vorbereitungen müssen wir für Knochen- und Weichgewebe treffen? Im Anschluss müssen wir all diese Informationen mit unserer 3-D-Diagnose vom Erscheinungsbild des Knochens und dem gewünschtem Ergebnis (Patientenlächeln) kombinieren.

„Es ist ein Behandlungsplan notwendig, der sowohl auf die Gegenwart abzielt als auch auf das langfristige Ergebnis.“

**Sie sind Mitglieder der Academy of Periointegration und haben sie bei der Forschung zur Langlebigkeit von Implantaten unterstützt. Was genau ist mit dem Konzept der Periointegration gemeint?**

**Dr. Meissen:** Die Idee der Periointegration ist, dass das Implantat nicht nur langfristig osseointegriert, sondern auch periointegriert ist, d. h., es sollte gleichermaßen im Knochen und im Weichgewebe integriert sein. Tatsächlich ist die Weichgewebeintegration essenziell für eine langfristige Knochenstabilität und Osseointegration. Daher brauchen wir ein Implantatdesign und Materialien, die in Bezug auf das umliegende Gewebe periobiokompatibel sind. Es

geht um die Auswahl der besten Materialien für Knochen, Weichgewebe und Mundhöhle. Ziel der Academy ist es, zu untersuchen, wie die Langlebigkeit von Implantaten ausgebaut werden kann. Wir haben eine Studie zur ZircoSeal®-Beschichtung durchgeführt und dabei beobachtet, dass um die beschichteten Elemente herum 50 Prozent weniger Entzündungen auftreten als bei Titan-Oberflächen. Im Fokus unserer Untersuchungen steht langfristig gesundes Gewebe rund um die Implantate. Hierfür ist es essenziell – wie Prof. Nevins bereits sagte –, ein langfristige Strategie zu haben, und natürlich ein Implantat, welches den herkömmlichen Reinigungsprozeduren standhält. Hierzu muss das Implantat so gut sein, dass die ZMP bei der professionellen Zahnreinigung nicht zwischen Zahn und Implantat unterscheiden muss, da sich das Implantat wie ein eigener Zahn reinigen lässt, ohne dass seine Oberfläche angegriffen wird.

**Prof. Nevins:** Wir wissen aus Erfahrung, dass viele ZMP periimplantäres Gewebe fürchten. Das wiederum schafft zusätzliche Probleme. Die Lösung ist ein Biomaterial, an dem sich weniger Plaque anlagert und das gleichzeitig so leicht zu reinigen ist, wie ein natürlicher Zahn. Darüber hinaus muss natürlich auch das gesamte zahnärztliche Team über die richtige Pflege aufgeklärt werden. Im Hinblick auf eine gesunde Gewebereaktion und die Langlebigkeit von Implantaten geht es also neben der chirurgischen Umsetzung und der Pflege, vor allem auch um die Auswahl der richtigen Materialien, die die Pflege erleichtern.

**Sie haben bereits ein spezielles Implantatsystem erwähnt: PerioType®. Was sind die Merkmale dieses Systems und wie unterstützt es die Periointegration?**

**Dr. Meissen:** Spezielle Eigenschaften des Systems sind seine Stabilität und feste Verbindung durch reduzierte Mikrobewegungen zwischen Implantat und Abutment. Die extrem dichte Verbindung, die sogenannte SIS-Verbin-

## Informationen zu den Interviewpartnern

Dr. Richard J. Meissen, M.Sc. ist einer der aktivsten Implantologen Europas, ein international anerkannter Opinion Leader für moderne ästhetische Implantologie und Periimplantitis-therapie sowie Leiter des einzigen Bränemark Osseointegration Center in Deutschland. Seit mehreren Jahren arbeitet er mit Prof. Nevins zusammen, ein Spezialist auf dem Gebiet der Biomaterialien, Parodontologie und zahnärztlichen Implantologie in Boston, USA, sowie Dozent an der Harvard School of Dental Medicine im Department of Periodontology.

Die auf dem Prinzip der Schweizer Taucheruhr basiert, gibt der Implantat-Abutment-Schnittstelle einen festen Sitz. Durch das Design werden die Mikrobewegungen auf ein Minimum reduziert. Es wurde bereits die Keramikbeschichtung auf dem Implantat-Abutment – ZircoSeal® – von Prof. Nevins erwähnt. Seit Jahren ist in der Verwendung von Kronen bekannt, dass keramische Kronen von der Gingiva sehr viel besser angenommen werden als es bei metallischen Materialien der Fall ist. Deshalb unterstützt ZircoSeal®, die keramische Beschichtung aus Zirkonitrid, die orale Gesundheit der Implantate.

**Können Sie das Prinzip der Sofortbelastung und PerioType® Rapid-Implantate genauer beschreiben?**

**Dr. Meissen:** Das PerioType®-Implantat wurde entwickelt, um in jeder Knochenqualität mit dem für die Knochenheilung optimalen Drehmoment angebracht werden zu können. Durch Beachtung des Bohrprotokolls kann immer das für die Knochenheilung und Primärstabilität ideale Drehmoment von 35–50 Ncm erreicht werden. Dies begünstigt die Früh- oder Sofortbelastung des Implantats. Sogar da, wo wir normalerweise Einheilungsprobleme haben, wie in sehr dichtem Knochen, übt das Implantat dank seines Designs sehr geringe Kräfte auf den Knochen aus. Damit gibt es keine Kompression der Blutgefäße um das Implantat herum und keine Knochennekrosen.

**Prof. Nevins:** An den Stellen, wo bestimmte Implantate insbesondere mit hohen horizontalen Kräften den Knochen komprimieren, würde es eine stärkere osteoklastische Reaktion bzw. einen Knochenverlust während der frü-

hen Einheilung geben. Wir wählen aber einen knochenfreundlicheren Ansatz und erreichen damit eine höhere osteoblastische Aktivität an den Stellen, wo neuer Knochen vorgesehen ist. So erzielen wir eine bessere Stabilität. Das ist wichtig für die Sofortbelastung.

**Dr. Meissen:** So ist es, die Stabilität für die Sofortbelastung kommt vom Gewindedesign, aber die Stabilität während der Einheilung resultiert aus einer stärker osteoblastischen Aktivität um das Implantat herum.

**Wir haben bereits die für Sie wichtigen Prozeduren und chirurgischen Konzepte diskutiert. Ihr Ziel ist es, Ihren Kollegen ein einfacheres und schlankeres Protokoll beizubringen. Können Sie uns das beschreiben?**

**Dr. Meissen:** In allen unseren Protokollen sind wir darum bemüht, Bränemarks Prinzip „Less is more“ zu befolgen. So können wir beispielsweise mit dem 4-Comfort®-System, ein weiterentwickeltes All-on-4-System, eine feste Brücke auf nur vier Implantaten befestigen. Das 4-Comfort®-System eignet sich für ganz und überwiegend zahnlose Kiefer. Außerdem können anders als beim herkömmlichen „All-on-4“ die Zähne während der OP gezogen werden. Aufgrund des Protokolls, das verschiedene Behandlungsschritte verbindet, können wir in vielen Fällen an einem einzigen Tag Zähne extrahieren, Implantate inserieren und das feste Provisorium setzen. Das reduziert Behandlungsschritte, -zeit und Kosten für den Patienten.

**Dr. Meissen, im BOC wird nicht nur geforscht, es gibt auch ein umfangreiches Schulungs- und Fortbildungskonzept. Wie genau sieht das aus?**

**Dr. Meissen:** In unseren Schulungs- und Fortbildungsprogrammen können Einsteiger und erfahrene Implantologen ein Curriculum oder einzelne Kurse belegen und sich so kontinuierlich weiterbilden. Schwerpunkte der Fortbildungen sind stets Spezialistenprotokolle zur Sofortbelastung, u. a. auch mithilfe von Zygoma-Implantaten, die für den Einsatz bei komplexen Fällen mit extremer Knochenresorption im Oberkiefer entwickelt worden sind und sich auch für Sofortbelastungen eignen. Über dieses Weiterbildungsprogramm hinaus bieten wir Zahnärzten auch die Möglichkeit, bei schwierigen Fällen direkt mit uns in Kontakt zu treten. So können sie uns beispielsweise Röntgenbilder schicken, die wir dann gemeinsam am Telefon auswerten und so aus der Ferne Hilfestellung für ihre eigene Praxis geben. Wir bieten Zahnärzten auch die Möglichkeit, ihre Patienten mit in die Klinik zu bringen, um hier unter Beobachtung ihre Operationen durchzuführen. Dabei werden sie von unserem sehr gut ausgebildeten Personal unterstützt, das bei der OP hilft und die Mitarbeiter schult. In unserem hausinternen Labor werden auch Schulungen für den prothetischen Teil angeboten, in denen sich Labormitarbeiter, mit denen die Zahnärzte kooperieren, ebenfalls fortbilden lassen können.

**Vielen Dank für Ihre Zeit und das Gespräch.**

Kontakt

**Bränemark Osseointegration Center Germany**

Education Program  
Mülheimer Str. 48  
47057 Duisburg  
info@boc-education.de  
www.boc-education.de







20 Jahre Dentaurum Implants

## Zukunftssicherheit in der Implantologie

Seit inzwischen 20 Jahren ist Dentaurum Implants, ein Tochterunternehmen der heutigen Dentaurum-Gruppe, ein zuverlässiger Partner in der Implantologie. Mit neuesten Entwicklungen wie den durchmesserreduzierten Implantaten CITO mini® erhält die Implantatfamilie der Dentaurum Implants den aktuellsten

Zuwachs. Viele Anwender weltweit nutzen heute das immer wieder dem technologischen Fortschritt angepasste tioLogic® Implantatsystem. „Wir sind stolz darauf, schon frühzeitig das hervorragende Potenzial der Implantologie für die internationale Zahnmedizin erkannt zu haben“, unterstreicht Mark S. Pace, zusammen mit Axel Winkelstroeter, Geschäftsführer der heutigen Dentaurum-Gruppe. „Dabei gilt

2015  
Jahre  
Implantologie.

es auch, den Weg dorthin, unser stetig gewachsenes Know-how und die umfangreichen Investitionen zu sehen. Die Vorläufer der heute erfolgreichen Produkte haben die Basis gelegt – für die auch weiterhin zukunftsweisenden Innovationen von Dentaurum Implants und der Dentaurum-Gruppe.“

Quelle: Dentaurum Implants GmbH



Dentaurum Implants  
[Infos zum Unternehmen]

Forschung

## Herzinfarktisiko senken durch Parodontitisbehandlung



© Salome/VRD – Fotolia

Viele Menschen, die unter einer chronischen Niereninsuffizienz (CKD) leiden, zeigen auch eine schlechte Mundgesundheit. 85 Prozent der Betroffenen leiden an Parodontitis. Die Behandlung dieser könnte aber deutliche Auswirkungen auf das Herzinfarktisiko haben. Innerhalb der nächsten zwölf Monate soll an der britischen Aston University in Birmingham eine Studie durchgeführt werden, die die Vermutungen der Forscher mit Zahlen unterlegen soll. Es wird angenommen, dass eine Parodontitis das bereits hohe Risiko für kardiovaskuläre Erkrankungen bei CKD-Patienten um ein Vielfaches steigert. Da die Parodontitisbakterien aus dem Mund über entzündete und offene Stellen in den Blutkreislauf gelangen, tragen sie dazu bei, Blutzellen zu beeinträchtigen und Verklumpungen sowie Ablagerungen in den Arterien zu verursachen. Von den 80 Teilnehmern der Studie werden 60 CKD-Patienten sein, von denen 20 eine Parodontitisbehandlung erhalten werden. Alle Studienteilnehmer werden ein Jahr lang auf die Qualität ihrer Blutgefäße untersucht.

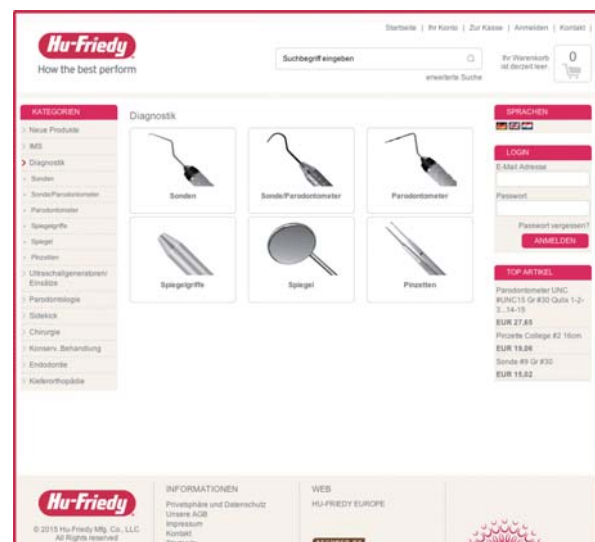
Quelle: ZWP online

Mit neuem Webshop in den Frühling

## Rund um die Uhr geöffnet

Der Dentalhersteller Hu-Friedy startet mit neuem Webshop in den Frühling: Die Onlineplattform bietet Komfort und Service und wurde bei der Konzeption auf die Userfreundlichkeit ausgerichtet. So kann die Produktpalette und Ware schnell eingesehen und per Zoomfunktion unter die Lupe genommen werden, eine detaillierte Artikelbeschreibung erleichtert zusätzlich die Auswahl. Kunden können konkrete Preisabfragen stellen, werden vor der Bestellung ausführlich über den Bezahlvorgang informiert und erhalten eine Zusammenfassung des Auftrags- und Lieferstatus. Der praxisnahe Einstieg nach Zielgruppen und Fachgebieten wie Chirurgie, Diagnostik, Kieferorthopädie oder Parodontologie erlaubt außerdem den direkten Zugriff auf das Sortiment. Flache Navigationsstrukturen und einfache Benutzerführung verkürzen den Weg zum richtigen Produkt. Der Webshop steht bereits auf Deutsch, Englisch und Holländisch zur Verfügung und ist unter der Internetadresse [webshop.hu-friedy.de](http://webshop.hu-friedy.de) erreichbar.

Quelle: Hu-Friedy Mfg. Co., LLC.



30 Jahre InteraDent

## Kompetenz seit 30 Jahren

Jubiläum für die InteraDent Zahntechnik GmbH: Seit 30 Jahren verteidigt das Lübecker Unternehmen das Anliegen, bezahlbaren Zahnersatz für jeden zu schaffen. Um eine hohe Produktqualität mit fairen Preisen zu vereinbaren, entschied sich die GmbH, Zahnersatz teilweise im Ausland herzustellen und eröffnete ein eigenes Meisterlabor in Manila. Den durch die auswärtige Produktion entstehenden Preisvorteil im Eigenanteil gibt InteraDent nach wie vor an die Patienten weiter. Mittlerweile arbeitet das Unternehmen mit mehr als 2.000 zufriedenen Zahnarztpraxen in Deutschland und Skandinavien zusammen und konnte weit über eine Million Patienten versorgen.

Die Qualität der Produkte wird durch die hohen deutschen Standards gesichert, denen nicht nur die Labore, sondern auch das Fertigungslabor in Manila unterliegt. Das bestätigte auch der TÜV, der den philippinischen Standort als eines der ersten Dentallabore nach DIN EN ISO 9001 zertifizierte.

Heute verfügt InteraDent neben dem Zentrallabor in Lübeck und dem in Manila über weitere Servicelabore in Berlin, Leipzig, Chemnitz, München und Frankfurt am Main. 30 Jahre InteraDent bedeuten gleichzeitig auch, seit 30 Jahren Arbeitgeberverantwortung zu übernehmen. So stellt das Unternehmen in Deutschland 130 sowie in Manila insgesamt



250 sichere Arbeitsplätze zur Verfügung – ein Leistungsversprechen nicht nur an das Team, sondern auch die Kunden, denn nur mit entsprechender Mitarbeiterkapazität können Qualitätsversorgungen ent-

stehen und ein bestmöglicher Service im Vor- und Nachfeld sichergestellt werden. Für Zahnärzte bietet InteraDent im Rahmen eines breiten Servicespektrums außerdem erstklassige Weiterbildungsseminare an und hält hochwertige Infomaterialien für die Patientenberatung bereit. Ein Kundenportal und ein Webseiten-Service runden das Leistungsangebot der Lübecker Zahntechnik ab.

Quelle: InteraDent Zahntechnik GmbH



Mehr Raum für Ideen

## Champions-Implants neues Büro- und Ausbildungszentrum

Dank des anhaltenden Erfolgs von Champions-Implants mit dem patientenfreundlichen MIMI®-Flapless-Verfahren und nicht zuletzt der Anerkennung der Implantate selbst, wuchs die Anzahl der Mitarbeiter seit Gründung des Unternehmens 2006 kontinuierlich an. Da der bisherige Stammsitz in Flonheim aus allen Nähten platzt, hat das Unternehmen nun beschlossen, lokal zu expandieren

und eine neue Firmenzentrale zu errichten. Im Herbst 2015 wird es dann soweit sein: Die neue über 1.300 qm große Champions-Zentrale in Flonheim bietet nicht nur ausreichend Platz für die Verwaltung, sondern auch für die Entwicklungsabteilung sowie ein modernes Fortbildungszentrum („Champions Education Center“) mit mehreren Behandlungsräumen und einem fort-

schrittlichen Seminarbereich. Eine Besonderheit ist, dass die Behandlungsräume und der Seminarbereich via 3-D 4-K-High-Definition-Video verbunden sind, sodass Kursteilnehmer – soweit sie nicht live im Behandlungsraum den OPs folgen können – per 3-D-Video ganz dicht am Geschehen dran sind.

Quelle: Champions-Implants GmbH



Champions-Implants  
[Infos zum Unternehmen]



Nahrungsergänzungen gegen Mangelzustände

## Für verbesserte Knochenheilung post OP

Die Grundprinzipien der orthomolekularen Medizin finden in der Zahnmedizin, vor allem in der Chirurgie, bisher noch keine große Anwendung. Untersucht man die Patienten intrazellulär auf wichtige Mineralien wie zum Beispiel Magnesium und andere wichtige Laborparameter wie Vitamin D3, wird schnell klar, dass die deutsche Bevölkerung massive Mangelzustände aufweist. Bei vielen Patienten ist der Vitamin-D3-Spiegel so niedrig, dass keine Knochenregeneration und Neubildung stattfinden kann. Der Körper ist sozusagen im Winterschlafmodus, die Folge: es werden nur die wichtigsten Funktionen im Körper aufrechterhalten. In dieser Phase zu implantieren oder andere Operationen durchzuführen, stellt ein nicht kalkulierbares Risiko dar. Die Knochenheilung ist nach einer Operation nur langsam oder resultiert in vielen Fällen sogar in einer chronischen Osteolyse des betroffenen Areals (NICO). Die DNA-Supplement-Linie wurde speziell zur

Unterstützung der Knochenregeneration und Knochenneubildung prä- und postoperativ entwickelt. Bei den Nahrungsergänzungsmitteln von DNA – Dominik Nischwitz Aesthetics handelt es sich um hypoallergene Reinstoffprodukte ohne Füll- und Farbstoffe. Das Knochenheilungsprotokoll



(Bone Healing Protokoll, BHP) nach Dr. Nischwitz ist der erste Schritt zu einer erfolgreichen Operation. Um den Knochenstoffwechsel zu optimieren und das Immunsystem zu stärken, wird der Körper mit den notwendigen Rohstoffen versorgt und ein Mangel ausgeglichen, wodurch der Patient optimal auf die anstehende Implantation beziehungsweise Operation vorbereitet wird. Nach dem Eingriff unterstützt das BHP

nach Dr. Nischwitz die Knochenheilung und Knochenneubildung. Die hochdosierte Einnahme von Vitamin D3 wird durch den intelligenten Einsatz der Cofaktoren Magnesium, Zink und Vitamin K2 unterstützt.

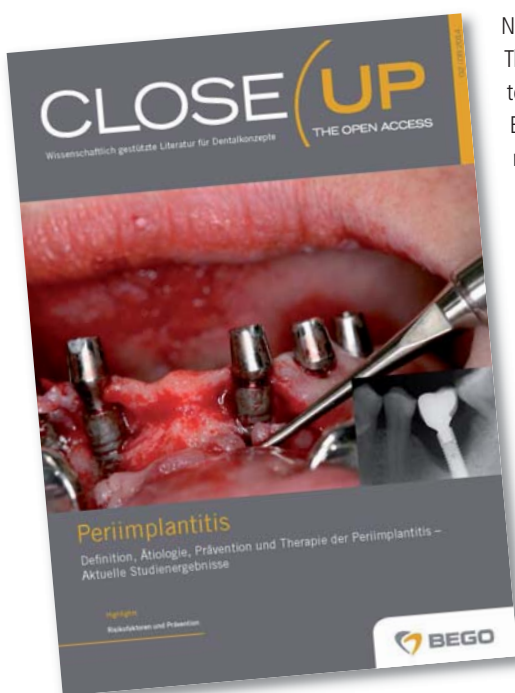
Dadurch ist es möglich, Osteoblasten zu aktivieren und gleichzeitig Osteoklasten zu blockieren. Neben der Optimierung der Knochenheilung werden die DNA-Nahrungsergänzungsmittel außerdem erfolgreich zur Entgiftung vor, während und nach der Amalgam- bzw. der allgemeinen Metallentfernung eingesetzt.

Quelle: DNA – Dominik Nischwitz Aesthetics



Wissenschaftsportal

## BEGO Implant Systems veröffentlicht eigenes Journal



Nachdem die Einführung des „Close Up – The Open Access“ Journals mit großem Interesse angenommen wurde, veröffentlicht BEGO Implant Systems GmbH & Co. KG nun die zweite Ausgabe des Journals im Wissenschaftsportal der Firmen-Homepage. In dieser Edition arbeitet das Autorenteam um Prof. Dr. Dr. Ralf Smeets, Klinik für Mund-, Kiefer- und Gesichtschirurgie an Universitätsklinikum Hamburg-Eppendorf, die Zusammenhänge der Periimplantitis zwischen verschiedenen Risikofaktoren basierend auf aktuellen Erkenntnissen auf. Neben verschiedenen Therapiekonzepten werden Möglichkeiten der Prävention und Therapie aufgezeigt, wie zum Beispiel die Implementierung der Platform-Switch-Designprinzipien bei Implantaten. „Widersprüchliche Ergebnisse und

eine Vielzahl von Studienansätzen erschweren bei vielen Themen eine abschließende Beurteilung“, sagt Ole Jung, Erstautor des Artikels. „Es ist gut, dass Close Up – The Open Access als Basis auf den Überblick in der wissenschaftlichen Literatur setzt. Er greift damit die Bestrebung auf, aktuelle Erkenntnisse in einen Kontext zu setzen.“ Dr. Nina Rättscho, Produktmanagerin der BEGO Implant Systems, ergänzt: „Wir freuen uns, durch unser Close Up –The Open Access Portal wissenschaftlich gestützte Literatur zu Dentalkonzepten zur Verfügung stellen zu können.“ Das Wissenschaftsportal porträtiert aktuelle Aspekte aus dem wissenschaftlichen Umfeld der dentalen Implantologie aus der Nähe.

Quelle: BEGO Implant Systems







# HI-TEC IMPLANTS

KOMPATIBEL ZU FÜHRENDEN IMPLANTATSYSTEMEN

VISION



LOGIC

X6 & MODULAR ABUTMENT



SELF THREAD & UNIVERSAL UNIT



Beispielrechnung  
Einzelzahnversorgung

Implantat inkl. Deckschraube .....	89,-
Abheilpfosten.....	15,-
Einbringpfosten = Abdruckpfosten .....	0,-
Modellimplantat.....	12,-
Titan-Pfosten bzw. CAD/CAM Kleebasis.....	39,-
<b>EURO</b>	<b>155,-*</b>

\* ohne Mindestabnahme!!



Das HI-TEC Implantatsystem bietet allen Behandlern die **wirklich** kostengünstige Alternative und Ergänzung zu bereits vorhandenen Systemen.

HI-TEC IMPLANTS · Vertrieb Deutschland · Michel Aulich · Veilchenweg 11/12 · 26160 Bad Zwischenahn  
Tel. 0 44 03/53 56 · Fax 0 44 03/93 93 929 · Mobil 01 71/6 08 09 99 · michel-aulich@t-online.de · www.hitec-implants.com

**HI - TEC IMPLANTS**



**Abb. 1:** Über 1.200 Teilnehmer: Erstmals fand der ITI Kongress der ITI Sektion Deutschland nicht im Rheinland, sondern in der sächsischen Landeshauptstadt Dresden statt. – **Abb. 2:** (V. l.) ITI Past-Präsident Prof. Dr. Daniel Buser, ITI Vizepräsidentin Dr. Kati Benthaus und Wolfgang Becker, Head Sales Central Europe Straumann. – **Abb. 3:** Mitarbeiter der Firma botiss am Stand. – **Abb. 4:** Der Kongress wurde von einer Dentalausstellung begleitet. – **Abb. 5:** ITI Präsident Prof. Dr. David L. Cochran eröffnete das zweitägige Symposium und verlieh den André Schroeder-Forschungspreis an die Preisträgerin aus Singapur, Dr. Wah Ching Tan. – **Abb. 6:** Teilnehmer informieren sich am Stand der Firma Ostell.

Bis dato wurden deutsche ITI Kongresse und die Stadt Köln quasi synonym geführt, doch mit dieser Tradition brach der diesjährige Kongress der deutschen Sektion des globalen Netzwerkes ITI: Die Sachsenmetropole Dresden beherbergte am 17. und 18. April nunmehr den 9. ITI Kongress der ITI Sektion Deutschland und zeigte sich von ihrer besten Seite.



## Deutscher ITI Kongress: modern, praxisnah und evidenzbasiert

Dr. Georg Bach

Eine bezaubernde Altstadt in direkter Nachbarschaft zum Kongresszentrum, ein facettenreiches Programm mit namhaften Referenten und eine tadellose Organisation – zweifellos: Der Weg nach Dresden hat sich gelohnt. Dies sahen auch knapp 1.200 Kongressteilnehmerinnen und -teilnehmer so und beschernten den Veranstaltern eine überaus erfreuliche Resonanz. Die wissenschaftliche Leitung des Kongresses oblag Professor

Dr. Gerhard Wahl, der bis Februar dieses Jahres auch Chairman der deutschen ITI Sektion war und in zwei überaus erfolgreichen Legislaturperioden die deutsche Sektion nicht nur zu einer der größten weltweit gemacht hat, sondern diese auch inhaltlich und personell hervorragend aufgestellt hat. Beredtes Zeichen dieser positiven Entwicklung: Ein hochkarätiges wissenschaftliches Programm, vorwiegend bestückt mit Referenten aus

dem Kreis der deutschen ITI Fellows und Members, welches keinen Vergleich zu scheuen brauchte. Im direkten Vorfeld des Kongresses fand erneut das viel beachtete Innovationsforum der Industrie statt, in welchem namhafte Referentinnen und Referenten den Blick auf implantologische Zukunftsthemen legten. Ebenfalls in der „Ägide Wahl“, wie ITI Past-Präsident Professor Dr. Dr. Weingart



es nannte, wurde die Zusammenarbeit mit den Zahntechnikern intensiviert, was beim diesjährigen ITI Kongress erneut zu einem Parallelprogramm für Zahntechniker und zu gemeinsamen Podien für Zahnärzte und Zahntechniker geführt hat. „Die Schnittstelle Zahntechnik – Zahnmedizin muss mit Leben erfüllt werden!“, so der langjährige ITI Fellow Zahntechnikermeister Christian Müller, der auch Chairman einer Session für Zahntechniker war.

### Verleihung des André Schroeder Research Prize

Bei einer solch attraktiven Location, einem so attraktiven Programm ließ es sich ITI Präsident Professor Dr. David Cochran nicht nehmen, die weite Reise aus den Vereinigten Staaten von Amerika auf sich zu nehmen und nach Deutschland zu kommen. Tief beeindruckt von der Leistungsfähigkeit der deutschen Sektion oblag dem Weltpräsidenten des einzigartigen implantologischen Netzwerkes auch gleich eine sehr angenehme Pflicht – die Verleihung des André Schroeder-Forschungspreises, der dieses Jahr an die singapurische Nachwuchswissenschaftlerin Dr. Wah Ching Tan ging. Den mit 20.000 Schweizer Franken dotierten Preis erhält Frau Dr. Tan für ihre Forschungsergebnisse über den Einfluss systemischer Antibiotikagabe bei Implantatbehandlungen. Bei dieser Multi-centerstudie konnten Frau Kollegin Tan und Kollegen keine signifikanten Unterschiede bezüglich postoperativer Komplikationen zwischen Patienten, die Antibiotika erhalten hatten, und solchen, die keine erhalten hatten, feststellen. Somit klares Fazit der frischgebackenen Preisträgerin: „Bei unkompliziertem implantologischen Eingriff am gesunden Patienten und ohne Augmentation ist eine Antibiose nicht erforderlich!“

### Implantologische Versorgungskonzepte

Direkt im Anschluss an die Preisverleihung ließ es sich Professor Cochran auch nicht nehmen, den ersten Beitrag zum wissenschaftlichen Programm beizusteuern; der ITI Weltpräsident sprach über

Implantatdesign sowie Hart- und Weichgewebsstabilität. Professor Cochran, der an der Universität San Antonio (Texas, USA) als Parodontologe und Implantologe lehrt, definierte den Erfolg und die Stabilität der Osseointegration eines oralen Implantates anhand zahlreicher Studien der ITI Gruppe. „Der Erfolg eines Implantates, sein Verbleib im Munde und das Ausbleiben von Komplikationen ist vorhersagbar!“, so Cochran und fügte an, „wenn parodontologische Erkenntnisse und speziell implantologische, wie z.B. das Implantatdesign, beachtet werden! Sie haben die Wahl!“

Großen Einfluss haben hier neben dem eigentlichen Implantatdesign vor allem die Implantatoberfläche und die Höhe der Beschichtung in Relation mit der Knochenhöhe bei der Insertion des künstlichen Zahnpfeilers. Hohe Wertigkeit weist der texanische Hochschullehrer dem Platform-Switch-Konzept zu, welches er als „optimalen Kompromiss“ sieht. Ideal an die Kernaussagen seines Vorredners anknüpfend ergriff ITI Past-Präsident Professor Daniel Buser das Mikrofon, der seine Ausführungen der Darstellung verlässlicher Konzepte für den Implantations- und Belastungszeitpunkt widmete. „Wir sind in der Implantologie heute in einer Phase der Routine, was u. a. mit einer Form der Gelassenheit zu tun hat“, stellte Buser dar. „Mit der Routine kommt aber auch der Anspruch, dass eine solche implantologische Versorgung eine Verbleibdauer im Munde von mehr als 30 Jahren und das Ausbleiben von Komplikationen aufweisen sollte!“ Garant hierfür ist die korrekte Platzierung des Implantates. Das Implantat muss komplett vom Knochen bedeckt und von einer gesunden, keratinisierten Mukosa umgeben sein.

Bezüglich des Implantationszeitpunktes nach Extraktion favorisiert der Berner Hochschullehrer klar einen möglichst frühen, ggf. sogar sofort nach Extraktion des nicht erhaltungswürdigen Zahnes. Voraussetzung hierfür sind aber gute anatomische Gegebenheiten und ein hervorragendes Können des Implantologen. Trifft eines oder beides nicht zu, ist der verzögerten Sofortimplantation der Vorzug zu geben. Kaum ein Wissenschaftler hat das Internationale Team für



Abb. 2



Abb. 3



Abb. 4



Abb. 5



Abb. 6





Abb. 7



Abb. 8



Abb. 9

**Abb. 7:** Prof. Dr. Gerhard Wahl hatte den Tagungsvorsitz inne. – **Abb. 8:** Karl-Heinz Demmler (l.), Direktor Straumann GmbH Österreich, und Jens Dexheimer, Geschäftsführer Straumann Deutschland. – **Abb. 9:** Prof. Dr. Stefan Wolfart (r.) und Prof. Dr. Hendrik Terheyden referierten über kurze und schmale Implantate versus Augmentation: chirurgische und prothetische Aspekte.

Orale Implantologie derart beeinflusst wie es Buser tat. Aus diesem guten Vierteljahrhundert hervorragender Wissenschaft konnte der ITI Past-Präsident ein schier nicht enden wollendes Feuerwerk wissenschaftlicher Daten und Falldokumentationen abfeuern.

Dem Hamburger Hochschullehrer Professor Guido Heidecke gelang es, anhand ausgezeichnet dokumentierter Fallbeispiele und ausgewählter Literatur, überaus überzeugend darzustellen, wie Implantate Kaufähigkeit und Lebensqualität unserer Patienten zu verbessern vermögen. Der Chef der Abteilung für Zahnersatzkunde an der Hamburger Universitätszahnklinik führte aus, dass Kauvermögen und Lebensqualität synonym zu führen sind. Offen sei jedoch die Frage, wie vieler Implantate es für die Erzielung einer solch guten Kaufunktion bedürfe. Fest steht nur, dass der Verlust des ersten Molaren von Patienten mit einem erheblichen Verlust von Lebensqualität einhergeht. Beim erforderlichen Ersatz durch Implantate präferiert der Hamburger Prothetikchef eindeutig rein implantatgetragene Versorgungen und erteilt den früher sehr beliebten und verbreiteten Verbundbrücken aufgrund schlechter Langzeitdaten eine klare Absage.

Bei der Frage feststehend oder abnehmbar liegt, so Heidecke, keine klare Datenlage in der Literatur vor, ebenso wenig wie für die Frage der für eine feststehende Versorgung erforderlichen Anzahl von Implantaten. Limitierend sind hier neben Patientenerwartungen auch ästhetische Aspekte und die anzutreffende Ausgangssituation (z.B. Grad der Atrophie).

Heideckes Take-Home-Message: „Setzen Sie in jedem Falle auf das Prinzip Sicherheit!“

Unbedingt benötigt, oft vernachlässigt und mitunter unterschätzt – Priv.-Doz. Dr. Arne Böckler widmete seinen Vortrag dem implantologischen Abutment und sprach über die „Evidenz prothetischer Verbindungselemente“. Der Halleser Hochschullehrer zeigte, dass zu Unrecht implantatprothetischen Verbindungselementen allgemein eine geringe Wertigkeit zugemessen wird, während Implantaten (was „drunter“ ist) und Restaurationen (was „drauf“ ist) sehr viel Aufmerksamkeit gewidmet wird. Einen ganz außergewöhnlichen Aspekt präsentierte Böckler, indem er auf die Wichtigkeit der Patientencompliance auch bei implantologischen Verbindungselementen hinwies. Es war sicherlich nur einem kleinen Teil des Auditoriums bekannt, dass bei schlechter Mundhygiene Magnetabutments, die die Haftung einer Totalprothese unterstützen sollen, korrodieren können!

„Kurze und schmale Implantate versus Augmentation: chirurgische und prothetische Aspekte“ – in der Tat ein brisantes Thema, das von einem Referendenduo dargestellt wurde!

Mit Professor Stefan Wolfart und Professor Hendrik Terheyden ergriffen auch zwei ausgewiesene Experten ihrer Fachgebiete das Mikrofon, steht Wolfart doch der Prothetischen Abteilung der Universität Aachen vor und hat sich Terheyden in den letzten Jahren doch einen hervorragenden Ruf als

Mund-, Kiefer- und Gesichtschirurg erarbeitet. Dieser Themenbereich war bereits bei den Fellow-Beiträgen zum wissenschaftlichen Programm behandelt worden, und auch wenn die universitären Referenten die Augmentation weiterhin als probates und sinnvolles Mittel zur Kompensation kompromittierter Knochenareale darstellten, so scheinen minimalinvasive Verfahren unter Verwendung kurzer und durchmesserreduzierter Implantate ein gewisses Umdenken in der Implantologie hervorgerufen zu haben. Die scharfe Trennungslinie zwischen strikten Befürwortern von Augmentaten und möglichst langen und breiten Implantaten und denen, die solche invasiven Verfahren in jedem Falle vermeiden wollen, beginnt sich allmählich zugunsten einer patientenindividuellen Betrachtungsweise und Entscheidungsfindung aufzulösen.

#### Digitale und digital unterstützte Versorgungskonzepte

„Sie brauchen nicht auf die digitale Zahnheilkunde zu warten, sie sind schon längst darin angekommen!“ – treffender hätte man es nicht formulieren können, wie es im Rahmen des bereits erwähnten Innovationsforums der Industrie Professor Tim Joda dies tat. Er und Frau Professor Julia Witte gaben einen furiosen Auftakt zum Themenbereich „Digitale Zahnheilkunde“, welcher dann im wissenschaftlichen Programm nahtlos weitergeführt wurde. Professor Sven Reich sprach über die

„Bedeutung des intraoralen Scannings in der Implantologie“, faszinierend die von ihm dargestellten Optionen, wo überall die digitale Kette bereits heute in die Implantologie einzugreifen vermag.

Gewohnt eloquent und charmant zugleich stellte Professor Petra Gierthmühlen (geb. Güß) die Chancen und Risiken vollkeramischer Restaurationen dar. Ob Joda, Wittneben, Reich oder auch Gierthmühlen, alle sind sie im positiven Sinne „Digital Besessene“, und in der Tat, wir sind in der digitalen Zahnheilkunde bereits angekommen. Dies haben die Referenten überaus überzeugend unter Beweis gestellt. Bei aller Überzeugung, bei aller Faszination, wiesen diese jedoch auch auf eine recht dürftige Datenlage und auch auf Limitationen hin.

Nach wie vor sind eher kleine Restaurationen „volldigital“ herzustellen. Bei sehr großen, oder auch bei abnehmbaren Restaurationen ist der Zu- und Rückgriff auf konventionelle Verfahren sinnvoll und geboten.

Vollkeramik hatte auch Priv.-Doz. Dr. Michael Gahlert im Sinn, wenn auch in etwas abgewandelter Form. Dem Münchener Praktiker, der jedoch auch stark wissenschaftlich tätig ist, sind wesentliche Arbeiten, die zur Entwicklung der Zirkonoxid-Implantat-Linie der Firma Straumann führten, zu verdanken, und so war Gahlert auch im wissenschaftlichen Programm klar gesetzt: „Keramikimplantate in der klinischen Bewährung“ sein Thema.

Ebenso klar seine Aussage: Keramikimplantate, wie diese nunmehr von Straumann in den Markt eingeführt wurden, sind klinisch bewährt und weisen die gleichen Erfolgsraten und Sicherheiten wie solche aus Titan auf! Unterschiede indes gibt es bei der Insertion solcher vollkeramischer Implantate und in der Osseointegrationsphase, wo bei dem momentan verfügbaren einteiligen Zirkonoxidimplantat besondere Vorsichtsmaßnahmen zu ergreifen sind. Wer Gahlert kennt, der weiß, dass im letzten Teil seiner Referate auch stets ein Ausblick in die Zukunft fester Bestandteil seiner fundierten Ausführungen ist.

Diese Einschätzung galt auch für Dresden: Mit einem Hinweis auf die Entwicklung eines zweiteiligen Systems und auf eine durchmesserreduzierte Variante schloss der Münchener Oralchirurg seine Ausführungen.


#### Vorträge ITI Fellows

Eine Besonderheit deutscher ITI Kongresse – Fellows referieren zu relevanten Themen der Implantologie. Die Resonanz auf diesen „Fellow-Block“, wie er intern genannt wird, war bereits beim letzten ITI Kongress in Köln schlichtweg überwältigend und so war es auch in Dresden. Wenn man sich die dargestellten Themen vergegenwärtigt, so ist dies auch keineswegs verwunderlich, denn von Bone Splitting-Stabilisationstechniken, Implantate bei Bisphosphonattherapie, Vermeidung von Augmentationen durch Verwendung kurzer Implantate, Reinigung von Implantatoberflächen durch verschiedene Verfahren, Präsentation einer Ein-Jahres-Studie mit Vollkeramikimplantaten bis hin zur verschraubten

## Knochenaufbaumaterial


# GUIDOR<sup>®</sup> easy-graft



 **100 % alloplastisches Knochenaufbaumaterial**

 **Soft aus der Spritze**

 **Im Defekt modellierbar**

 **Härtet in situ zum stabilen Formkörper**

[www.easy-graft.com](http://www.easy-graft.com)

#### Verkauf:

Sunstar Deutschland GmbH · Aiterfeld 1 · 79677 Schönau  
 Fon: +49 7673 885 10855 · Fax: +49 7673 885 10844  
 service@de.sunstar.com





**Abb. 10:** Blick Richtung Altstadt vom Elbufer am Kongresszentrum: Dresden bot eine wunderbare Kulisse für den ITI Kongress 2015 der deutschen ITI Sektion.

vollkeramischen Restauration – es wurde eine ganze Reihe „heißer implantologischer Eisen“ angefasst.

### Take-Home-Messages

Wichtig für die Kongressteilnehmer – die „Take-Home-Messages“ der vornehmlich in eigener Praxis tätigen ITI Fellows, mit denen alle dem Kongressmotto überaus gerecht wurden:

Priv.-Doz. Dr. Dr. Stricker – „Beim Bone Splitting führt eine laterale Augmentation mit einem bewährten Knochenmaterial und dessen Fixation mit einer Pin-fixierten Membran zu deutlich besseren Ergebnissen!“

Dr. Dr. Hentschel – „Kurze Implantate (8–9 mm Länge) sind im Seitenzahnbereich des Unterkiefers eine hervorragende und bewährte (ca. 98 % Erfolg nach drei Jahren) Alternative zu längeren nach Augmentation!“

Professor Dr. Anton Friedmann – „Auch bei Bisphosphonateinnahme sind Insertionen von Implantaten mit sehr gutem Erfolg möglich!“

Dr. Georg Bach – „Es gibt zahlreiche sinnvolle Optionen für die Dekontamination keimbesiedelter Implantatoberflächen in der Periimplantitistherapie. Am besten schnitten laserunterstützte Verfahren und die Photodynamische und die Photothermische Therapie ab.“

Professor Dr. Heinz Kniha – „Auch unter Würdigung der stringenten Vorgaben der Tarnow-Regeln weisen Zirkondioxidimplantate hervorragende ästhetische Ergebnisse auf!

Dr. Kay Vietor – „Monolythische, vollkeramische, verschraubte Kronen-Abutment-Einheiten sind eine bewährte und hervorragende Versorgungsalternative im Front-Eckzahnbereich und in der Prämolarenregion!“

### Das Streitgespräch

Ebenfalls eine ITI Besonderheit, wenn auch in letzter Zeit in mehr oder weniger abgewandelter Form bei dem einen oder anderen Fachkongress wiederzufinden – das Streitgespräch! Auch wenn das diesjährige Thema noch vor wenigen Jahren vermutlich zu einem echten kollegialen Streit hätte führen können – „Soft Tissue Level versus Bone Level“ ging es den Diskutanten dieses Jahr weniger um die Kontroverse als vielmehr um die Darstellung der individuellen Vor- und Nachteile der jeweiligen Versorgungsphilosophie. Und dies gelang – unter der souveränen Moderation von ITI Past-Präsident Professor Dieter Weingart – Professor Petra Gierthmühlen, Dr. Dr. Andreas Hentschel, ZTM Andreas Kunz und Professor Andreas Schlegel auch überaus überzeugend. Salomonisch auch das Fazit dieser interessanten Diskussionsrunde: Beide Verfahren haben ihre Berechtigung seit Längerem unter Beweis gestellt; so fußt die heutige Wahl „Bone oder Tissue Level“ längst nicht mehr auf einer „implantatphilosophischen“ Fragestellung, sondern eher auf der Lokalisation des geplanten Implantates (Front- oder Seitenzahnbereich) bzw. auf patientenspezifischen Gegebenheiten.

### Der besondere Vortrag

Kongresspräsident Professor Gerhard Wahl war es gelungen, für den „besonderen Vortrag“ einen wahrhaft besonderen Referenten zu gewinnen. Mit dem Bonner Hochschullehrer und früheren Verfassungsrichter Professor Udo Di Fabio konnte einer der momentan profiliertesten und eloquentesten Referenten gewonnen werden. Di Fabio zeichnet indes kein durchweg positives Bild und zeigte auf, wie sehr die (zahn-)ärztliche Freiberuflichkeit durch nationale und internationale (EU-)Entwicklung gefährdet ist. Einziger Lichtblick und Tipp des renommierten Juristen zugleich: „Mit dem allgemein anerkannten und nicht in der Diskussion stehenden Prinzip der Therapiefreiheit haben Sie ein ungemein macht- und wirkungsvolles Instrument in der Hand – nutzen Sie es!“

### Programm für Zahntechniker

Eine Intensivierung und Verbesserung der Zusammenarbeit zwischen Zahntechnikern und Zahnärzten ist seit vielen Jahren ein wichtiges Anliegen des ITI. So verwundert es nicht, dass Zahntechnikerinnen und Zahntechniker nicht nur ausdrücklich zu dem deutschen ITI Kongress eingeladen wurden, sondern auch ein eigenes Programm für sie eingerichtet wurde. Und es war dann schon ein wenig das „Who is Who“ der deutschen Spitzenzahntechniker, welches Beiträge zu diesem Parallelprogramm für Zahntechniker beisteuerte. Ob Volker Weber, German Bär, Andreas Kunz oder Otto Prandtner,



es waren durchweg überaus namhafte Referenten, die die Chancen und Risiken der Implantatprothetik darlegten. Lebhaft und engagierte Diskussionen zeigten, wie sehr alle vier Referenten mit ihren Ausführungen die Bedürfnisse des Auditoriums erfüllt haben. Vor allem die Ehrlichkeit der Referenten überzeugte, wenn ein renommierter Referent wie ZTM German Bär einräumte – „wenn Sie genug in Ihrem Labor zu tun haben, dann ist die Verkürzung der Anfertigungszeiten durch Verwendung digitaler Verfahren weder immer möglich noch relevant!“ Auch ein Köhner, wie ZTM Andreas Kuntz, der das Auditorium mit zahlreichen hervorragenden Fallbeispielen zwischenzeitlich nahezu berauschte, hinterfragte seine eigene Aussage „Ja, wir können heute die ästhetischen Defizite unserer Patienten vollends rekonstruieren – aber die Frage, die sich stets stellt, ist die der Langlebigkeit solcher aufwendigen Rekonstruktionen.“ Hier sind viele Lernkurven erforderlich, z.B. die massive Verlängerung der Keramikabkühlphasen von Zirkondioxidversorgungen, aber auch die konsequente Anwendung des Backward Planning-Konzeptes. Und der aus dem Umfeld der Zirkonoxidimplantat-Pioniere Gahlert und Kniha in München tätige Zahntechnikermeister definierte den wesentlichen Unterschied zwischen Zahntechnik und Zahnmedizin: „Liege ich bei der zahntechnischen Ausführung etwas daneben, dann korrigiere ich eben. Steht das Implantat daneben, ist alles verloren!“ Somit definierten alle vier zahntechnischen Referenten die stringente Abstimmung zwischen Chirurgie und Zahntechnik und einen möglichst frühzeitigen Beginn der gemeinsamen Planung als oberste Priorität.

### ITI Online Academy

Dem frischgebackenen deutschen Sektionsvorsitzenden Professor Dr. Dr. Kleinheinz oblag es, die im vergangenen Jahr gestartete Onlineplattform der ITI, die Online Academy, vorzustellen. Diese war direkt nach dem offiziellen Start im Rahmen des ITI Weltkongresses in Genf furios gestartet und hat nun bereits eine treue Usergemeinde. Kleinheinz gelang es bereits nach wenigen Minuten, das



Abb. 11



Abb. 12

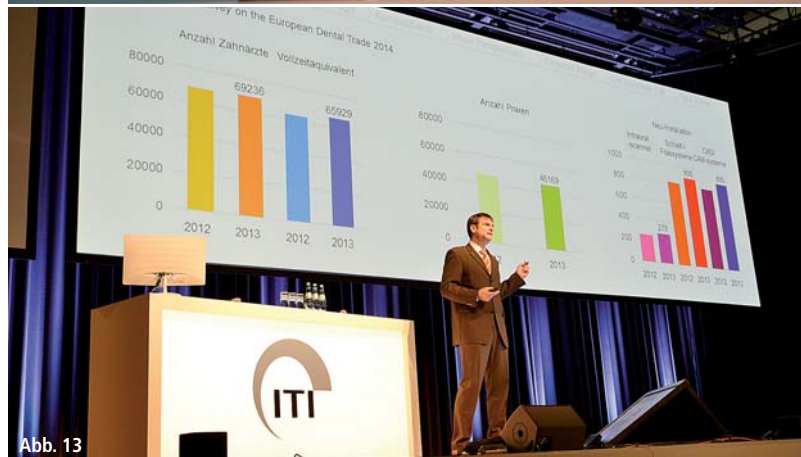


Abb. 13

**Abb. 11:** Blick in den Tagungssaal. – **Abb. 12:** Dr. Georg Bach, Referent und ITI Communications Officer, sprach über Reinigung und Dekontamination keimbeseidelter Implantatoberflächen bei Periimplantitis-therapie. – **Abb. 13:** Priv.-Doz. Dr. Sven Reich gab ein Update zur Bedeutung des intraoralen Scannings in der Implantologie.

Auditorium in seinen Bann zu ziehen und darzustellen, welche vielfältigen Optionen diese Lernplattform bietet und wie facettenreich deren Angebote sind. Professor Kleinheinz, als Chef der rührigen deutschen ITI Sektion, fasste nach zwei überaus interessanten und inhaltsreichen Kongresstagen in der ihm eigenen Prägnanz zusammen, als er auf seinen Eindruck vom gerade zu Ende gegangenen

Kongress angesprochen wurde: „Wir als deutsche ITI sind vollkommen zufrieden!“ Dem ist nichts hinzuzufügen.

### Kontakt

#### Dr. Georg Bach

Communications Officer  
ITI Sektion Deutschland  
Rathausgasse 36  
79098 Freiburg im Breisgau



Abb. 1



Abb. 2

**Abb. 1:** Michael Ludwig, Geschäftsführer der CAMLOG GmbH. – **Abb. 2:** Das Referententeam vom 4. CAMLOG Zahntechnik-Kongress.

# Die Implementierung von digitalen Techniken

Georg Isbaner



Über 750 Teilnehmer besuchten Ende April den 4. CAMLOG Zahntechnik-Kongress. Nach den großen Erfolgen in den vergangenen Jahren wurde die „Faszination Implantatprothetik“ in der Hauptstadt fortgesetzt.

„Die Labore befinden sich in einer außerordentlichen Umbruchphase. Durch die vielfältigen Optionen sowohl bei den Materialien als auch bei den konventionellen und digitalen Techniken sind die Labore gefordert, sich mehr denn je klar am Markt zu positionieren und ihr unternehmerisches Profil zu schärfen,“ eröffnete der Geschäftsführer der CAMLOG GmbH, Michael Ludwig, den mit über 750 Teilnehmern ausverkauften 4. CAMLOG Zahntechnik-Kongress. Kurzweilig und prägnant moderiert von ZTM Gerhard Neuendorf und Dr. S. Marcus Beschnidt, präsentierten erfahrene Referenten ihre eigenen individuellen Erfolgsmodelle in unterschiedlichen digitalen Ausbaustufen. Für das dicht gedrängte Publikum griffen sie in ihren Vorträgen je drei zentrale Fragen auf, mit denen sie sich im Zuge der Implementierung der digitalen Techniken auseinandersetzten.

So beantwortete ZTM Jan Langner Fragen zum Thema „Was in der Zahntechnik wirklich zählt“. Er verwies darauf, dass eine Grundlage für den Erfolg jeglicher prothetischer Therapie ein gut abgestimmtes Team aus Zahnärzten, Praxispersonal und den Zahntechnikern sei. Hinzu kämen die richtige Materialwahl der prothetischen Aufbauten (vorzugsweise Zirkon, da Titan Plaque-affiner sei), eine gute Abformung insbesondere der Präparationsgrenzen und ein hygieneorientiertes Prothetikdesign.

Ein Heimspiel hatte diesmal ZTM Andreas Kunz. Der in Berlin ansässige Zahntechniker und Laborbetreiber ist ein Freund analoger Arbeitsschritte, die er aber so gut es geht mit digitalen Verfahren kombiniert und optimiert. Für den Einstieg in die digitale Welt empfiehlt er jeden Arbeitsschritt im Labor darauf zu prüfen, inwiefern bestimmte Aspekte sich durch digitale Prozesse ersetzen lassen. So könne man z. B. ohne eigenen Modellschaber auf die Digitalisierung setzen, indem man sich einen geeigneten Digitalpartner suche. Ein aus seiner Sicht empfehlenswerter Partner ist DEDICAM. Mit DEDICAM ist CAMLOG Partner der

Zahntechnik für digitale Arbeitsabläufe und versteht sich als Dienstleister und verlängerte Werkbank.

Über einen entscheidenden Aspekt auf dem Weg zur vollständigen digitalen Prozesskette referierte Prof. Dr. Sven Reich – sein Thema war „Die digitale Abformung zwischen technisch machbar und praktisch sinnvoll“. Die neueste Generation der Intraoralscanner kann hinsichtlich der Präzision in vielen Bereichen mit der konventionellen Abformung mithalten. Einen klaren Vorteil sieht Reich aber vor allem in der Möglichkeit der Live-Analyse der Scandaten am Bildschirm. Insbesondere die sofortige Überprüfung der Präparationsgrenzen geben dem Behandler unmittelbare Korrekturmöglichkeiten.


Dass es aber viele Wege zum „digitalen Glück“ gibt, bewiesen auch die übrigen Experten wie ZTM Kurt Reichel, ZTM Christian Hannker, ZTM Hans-Frieder Eisenmann, ZTM Martin Steiner und ZTM Sascha Hein. Allen Vorträgen konnten unterschiedlichste und schon heute umsetzbare Ansätze entnommen werden. Dem Veranstalter ist es gelungen, diesen Möglichkeiten ein außerordentliches üForum zu geben.



Eben noch in den endlosen Messehallen der Internationalen Dental-Schau IDS präsentierte die Dentalbranche in Köln Innovationen, Trends und Produktneuvorstellungen der nächsten zwei Jahre. Wenige Tage später, in der weißen Winterwelt von Kitzbühel, luden die Firmen Denseo, Phibo und SynMedico zur „After Show in the Snow“ ein.



Wissensdinner  
[Bildergalerie]



## Wissensdinner in Kitzbühel

Der zahntechnische Produkte- und Dienstleistungsanbieter Denseo entwickelte gemeinsam mit Phibo, dem führenden spanischen Anbieter von Implantologie- und Prothetiklösungen, sowie SynMedico, Deutschlands Nummer eins für die digitale mobile Patientenaufklärung und Dokumentation, das Wissensdinner – eine Fortbildung der etwas anderen Art im Kitzbühel Country Club. Der Einladung nach Österreich Ende März folgten ca. 40 Zahnärzte und Zahntechniker. Das Wissensdinner wurde erstmals nach dem Pecha-Kucha-Prinzip vorgetragen. Diese neue Technik bietet eine kurzweilige, prägnante Präsentation mit strengen Zeitvorgaben.

Drei Referenten,  
drei Vorträge, drei Gänge

Nach einem erlebnisreichen Tag am Wilden Kaiser mit Unternehmungen, Fachgesprächen und kollegialem Austausch startete am Abend das Herzstück des Fortbildungswochenendes: das Wissensdinner. Die Teilnehmer teilten sich auf drei Räume auf. Jede der drei Firmen stellt jeweils einen Referenten zur Verfügung, welcher zwischen jedem der drei Gänge beim Abendessen einen Vortrag mit einer maximalen Dauer von 15 Minuten hielt. Danach stand der Referent während des Menüanges allen Zuhörern des jeweiligen Raumes für Fragen, Anregungen und den direkten Austausch zur Verfügung. Nach dem Gang wechselten die drei Re-

ferenten in einen anderen der drei Räume zum nächsten Vortrag und damit auch zum nächsten Gang. Das Konzept ging auf und die Teilnehmer hatten die einzigartige Möglichkeit, in einer gemütlichen Runde gleichzeitig zu essen und zu lernen. Die Gäste waren sich im Anschluss des Abends einig, dass diese Art der



Fortbildung etwas Besonderes ist. Die Möglichkeit, sich direkt in kleinen Gruppen mit den Experten zu einem Thema auszutauschen, mit gebündelter Informationsaufbereitung in max. 15 Minuten, war für alle nicht nur eine neue, sondern vor allem eine überaus positive und erfolgreiche Erfahrung.

Drei Firmen und drei  
Tage im Schnee

Das Unternehmen Denseo aus Aschaffenburg präsentierte mit Geschäftsführer und Referent Ismail Yilmaz zum Wissens-

dinner eine neue Generation Keramik: Die High-Quality-Veredelung mit der Denseo HiQ-Glasur schützt die keramische Krone ähnlich wie der natürliche Zahnschmelz den Zahn. Das Labor kann somit seinem Zahnarzt eine längere Lebensdauer der Keramik-Krone bieten. Und im Schadensfall zahlt Denseo sechs Jahre lang das Zahnarzt Honorar. Der spanische Anbieter von integrierten Lösungen in Implantologie und Prothetik, Phibo, zeigte in seinem Vortrag die Innovationen im Bereich der digitalen Abdrucknahme, Fallplanung und Durchführung und die daraus entstehenden Vorteile für Praxis und Labor. Referentin Dr. Melanie Grebe, Zahnärztin aus Dortmund, und Ihr Co-Moderator Stephan Domschke, Geschäftsführer von Phibo Germany, präsentierten den Zuhörern ein großes Spektrum an Anwendungsmöglichkeiten. Referent Thomas Wagner von SynMedico stellte mit infoskop den Praxen die erste volldigitale Aufklärungsunterstützung per iPad zur Verfügung, mittels abrufbarer Patientinformationen, Formularen, Videos und Illustrationen kann das Praxisteam seine Patienten über Leistungen, Kosten und Eingriffe aufklären – und das perfekt dokumentiert und rechtssicher.

Kontakt

### Denseo GmbH

Stengerstraße 9  
63741 Aschaffenburg  
Tel.: 06021 45106-0  
Fax: 06021 45106-29





# Implantologie-Event lockt junge Zahnärztegeneration

Marina Schreiber

Düsseldorf begrüßte am 24. und 25. April 2015 rund 300 Gäste zum 22. IMPLANTOLOGY START UP und 16. EXPERTENSYMPOSIUM „Innovationen Implantologie“ im Radisson Blu Scandinavia Hotel. Auch in seiner diesjährigen Fortsetzung war das Doppelsymposium einmal mehr Anziehungspunkt – insbesondere für die junge Generation der Implantologie-Einsteiger. Seit 1994 eröffnet die traditionsreiche Veranstaltungskombination IMPLANTO-

LOGY START UP und EXPERTENSYMPOSIUM weit mehr als 4.000 Zahnärzten den Weg in die Implantologie und begleitete bereits über 2.200 Zahnärzte in der Folgezeit auch als Anwender. Die Veranstaltungskombination ist zur festen zahnmedizinischen Fortbildungsgröße geworden. Wie bereits 2010 war auch in diesem Jahr Prof. Dr. Jürgen Becker (Poliklinik für zahnärztliche Chirurgie und Aufnahme der Heinrich-Heine-Universität Düsseldorf) wissen-

schaftlicher Kooperationspartner. Die Tagungspräsidenschaft des IMPLANTOLOGY START UP und des EXPERTENSYMPOSIUMS am 24. April lag in den Händen von Prof. Dr. Dr. Frank Palm (Klinikum Konstanz). Die wissenschaftliche Leitung des gemeinsamen Podiums am Samstag übernahm Prof. Dr. Jürgen Becker. Beide Veranstaltungen liefen parallel unter dem Hauptthema „Das gesunde Implantat – Prävention, Gewebestabilität und Risikomanagement“ und hatten eine gemeinsame Industrieausstellung sowie am Samstag ein gemeinsames wissenschaftliches Programm. Zahlreiche namhafte Experten von Universitäten und aus der Praxis konnten als Vortragende gewonnen werden.

Pre-Congress Programm: anwenderorientiert

Neben spannenden Workshops, u. a. von CAMLOG, Heraeus Kulzer, Phibo und Straumann, standen am Freitag auch Spezialistenkurse mit Prof. Dr. Dr. Frank Palm („Implantologische Chirurgie von A–Z“), Dr. Dominik Nischwitz aus Tübingen („Biologische Zahnheilkunde von A–Z“)



Abb. 1



**Abb. 1:** Teilnehmer während der Pause in der Industrieausstellung. – **Abb. 2:** Workshop der Firma Dentium/ICT Europe. – **Abb. 3:** Prof. Dr. Ralf Smeets. – **Abb. 4:** Prof. Dr. Jürgen Becker und Prof. Dr. Dr. Frank Palm. – **Abb. 5:** Teilnehmerinnen testen die Lupenbrillen eines Ausstellers.

sowie anwenderorientierte Vorträge auf der Agenda. So reichte die Themenpalette von „Das gesunde Implantat beim vorerkrankten Patienten: Was ist zu berücksichtigen?“ über „Kammerhalt als implantologische Voraussetzung“ bis hin zu „Optimierte Wundheilung und Osseointegration durch Plasmatherapie“. Darüber hinaus versammelte sich das Aktionsbündnis gesundes Implantat zu einer offenen Diskussionsrunde, in der die Teilnehmer über die präsentierten Inhalte hinaus eigene Ideen einbringen konnten. Jan-Philipp Schmidt, Geschäftsführer Aktionsbündnis gesundes Implantat, präsentierte darunter beispielsweise das neue Layout der Bündnis-Webseiten und die Facebook-Fanpage. Als weiteren Höhepunkt gab Schmidt das Gemeinschaftsprojekt mit Nobel Biocare bekannt.

### Wissenschaftliches Programm

Verstärkt aus wissenschaftlicher Sicht beleuchtet, wurde die Kongressthematik am Samstag: So stellte Prof. Dr. Becker nach seiner Begrüßungsrede das Konzept der Heinrich-Heine-Universität Düsseldorf zur Prävention und Therapie entzündlicher Komplikationen an Implantaten vor. Er gab den Teilnehmern für die Klinik und Praxis Folgendes mit auf den Weg: Nach einer Periimplantitistherapie und vor allem nach einem chirurgischen Vorgehen ist eine Rezession der periimplantären Schleimhaut zu erwarten. Ein Fortschreiten oder ein Rezidiv kann eine erneute Therapie notwendig machen – bis hin zur Implantatentfernung als eine weitere Behandlungsoption. Becker betonte dabei vor allem, dass entzündliche Komplikationen in jedem Fall möglichst früh behandelt werden sollten. Dr. Gordon John (Düsseldorf) sprach im Anschluss über „Periimplantäre Entzündungen bei Keramikimplantaten“. Er kam zu dem Schluss, dass Zirkonimplantate eine sinnvolle Alternative zu Titanimplantaten darstellen, da die Komplikationen geringer sind und das Gewebe besser regeneriert.

„Sind Implantate bei Autoimmunerkrankungen möglich?“ – diese Frage stellte sich ZÄ Hatice Eren aus Düsseldorf. Speziell bei Lichen planus sollte eine regelmäßige Kontrolle und alle drei Monate eine PZR durchgeführt werden. Zudem sollte der Zahnarzt abwägen, was besser für den erkrankten Patienten ist – eine Implantatversorgung oder schleimhautgetragener Zahnersatz.

Prof. Dr. Irena Sailer, aus Genf (Schweiz) angereist, ging in ihrem Vortrag auf die Gestaltung von feststehendem Zahnersatz ein. Dabei stellte sie folgende Überlegungen gegenüber: Verschraubt oder zementiert? Verblockt oder einzeln? Vollkeramik oder Metallkeramik? Darüber hinaus präsentierte sie die Trends von morgen, u.a. die Implantatplanungssoftware und den 3-D-Druck.

In einer einstündigen Podiumsdiskussion wurde die Problematik „Implantate bei Risikopatienten: Osteoporose, Bisphosphonate, vor und nach der Tumorthherapie“ aus unterschiedlichen Blickwinkeln beleuchtet. So wurde ein interdisziplinäres Konzept zur Vermeidung von Komplikationen von Prof. Dr. Tanja Fehm aus gynäkologischer Sicht, Prof. Dr. Rainer Haas aus onkologischer Sicht und Dr. Daniel Martens (alle drei Düsseldorf) aus zahnärztlicher Sicht vorgestellt.

Den Abschluss machte Prof. Dr. Ralf Smeets (Hamburg) mit seinem Vortrag „Implantate beim stark atrophierten Kiefer“. Die Teilnehmer erhielten einen Überblick über die aktuellsten Therapieoptionen.

*2016 findet diese Veranstaltungsreihe am 29./30. April in Marburg statt.*

**Kontakt**  
**OEMUS MEDIA AG**  
 Holbeinstraße 29  
 04229 Leipzig  
 Tel.: 0341 48474-308  
 Fax: 0341 48474-290  
 event@oemus-media.de  
 www.oemus.com



Abb. 2



Abb. 3



Abb. 4



Abb. 5

# Jetzt für Fortbildungen 2015 anmelden!

Sunstar Deutschland bietet auch in diesem Jahr in zwölf verschiedenen deutschen Städten unterschiedliche Kurse zum Thema „Innovative Knochenaufbau-Konzepte“ an. Namhafte Referenten aus der Praxis für die Praxis referieren zu Möglichkeiten der Knochenregeneration mit alloplastischen Knochenersatzmaterialien, wie z. B. bei Socket Preservation, Sinuslift, sowie umfangreicheren Behandlungsoptionen. Beim praktischen Hands-on-Teil haben Sie die Möglichkeit des kollegialen Gedankenaustausches mit Kollegen und Experten in kleiner

Runde. Als besonderes Highlight bieten wir zwei Live-OP-Kurse an. Durch streng limitierte Teilnehmerzahlen pro Kurs sichern wir, dass jeder Teilnehmer individuell betreut wird. Je nach Kursdauer erhalten Sie für die Teilnahme 6 bis 9 Fortbildungspunkte.

Sichern Sie sich heute noch Ihren Platz und melden Sie sich an. Nähere Informationen zu den Kursen und den Terminen erhalten Sie unter: [service@de.sunstar.com](mailto:service@de.sunstar.com)



Fortbildungsveranstaltungen 2015  
zum Thema

Innovative  
Knochenaufbau-Konzepte

Anwendung eines alloplastischen  
Knochenaufbaumaterials

SUNSTAR  
GUIDOR®

# Save The Date! Implantationskurs am Humanpräparat

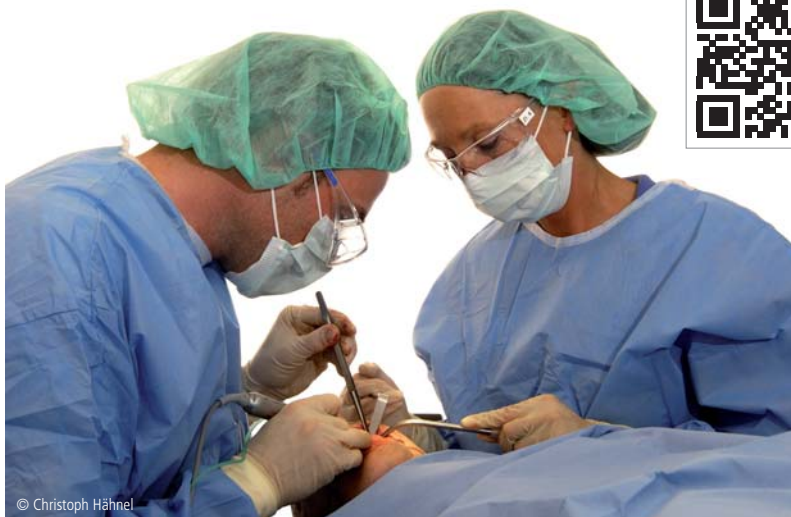Die dentale Implantologie ist schon lange ein fester Bestandteil innerhalb des Spektrums zahnärztlicher Rehabilitationskonzepte. Die rasante Entwicklung im Bereich der chirurgischen Techniken, neue wissenschaftliche Erkenntnisse und die sich weiter ausbreitende, bildgebende 3-D-Diagnostik gehen kon-

form mit den immer höher werdenden Ansprüchen der Patienten an Ästhetik und Funktion im Bereich des implantatgetragenen Zahnersatzes. Hohe Fachkompetenz und eine handwerklich gut gemachte chirurgische Leistung bilden die Basis für diese, den hohen Ansprüchen ge-

nügenden, Suprakonstruktionen. Am Humanpräparat lassen sich diese praktischen Fertigkeiten und chirurgische Techniken in optimaler Weise erlernen und üben. Am Wochenende 7. und 8. November 2015 wird in Zusammen-

arbeit mit der Firma Dentegris und weiteren Partnern im Institut für Anatomie des Universitätsklinikums Düsseldorf ein Implantationskurs am Humanpräparat stattfinden. Knochenblockentnahme, laterale Auflagerungsplastik, Darstellung und Lateralisation des

Nervus alveolaris inferior, Sinusboden-augmentation, Bone Splitting u.v.m. sollen Kursthema sein und können dort von Anfängern erlernt und von fortgeschrittenen Teilnehmern trainiert werden. Registrierungsanforderung ab sofort unter: [kundeninfo@dentegris.de](mailto:kundeninfo@dentegris.de)



Dentegris Deutschland GmbH  
Tel.: 02841 88271-0  
[www.dentegris.de](http://www.dentegris.de)



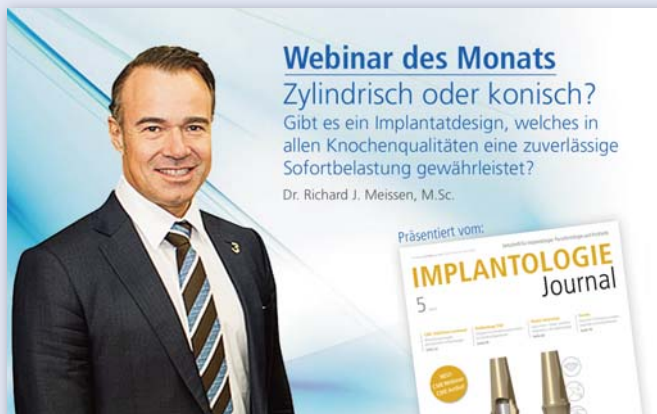Die Leser des Implantologie Journals haben jeden Monat die Möglichkeit, ein thematisches Webinar des DT Study Clubs abzurufen und wertvolle Fortbildungspunkte zu sammeln. Die Teilnahme am Webinar ist **kostenfrei**.

# WEBINAR

# 1

CME-Punkt

## KURSINFORMATIONEN



### Termin:

» am 20. Mai, 14.30 Uhr, unter:  
[www.DTStudyClub.de/BOC](http://www.DTStudyClub.de/BOC)

Unterstützt von:



Schon in den 1980er-Jahren wurde von Prof. Dr. Per-Ingvar Brånemark das Prinzip der „immediate function“ in der Implantologie eingeführt. Bis heute gibt es keine abschließende allgemeine Übereinkunft darüber, wann Implantate sofort- oder frühbelastet werden können. Auch über das ideale Implantatdesign, sei es zylindrisch oder konisch, wird nach wie vor diskutiert.

In dem Webinar soll beleuchtet werden, welches Implantatdesign die besten Voraussetzungen für eine Früh- oder Sofortbelastung bietet. Als bewiesen gilt, dass ein optimales Drehmoment bei der Einbringung beste Voraussetzungen für eine schnelle Osseointegration gewährleistet. Es wird theoretisch und anhand von klinischen Fällen gezeigt, welche Voraussetzungen ideal für schnelle Osseointegration sind und welche Fälle sofortbelastet werden können.

**Lernziel:** Das Webinar hilft Ihnen, aus der Vielzahl der angebotenen Implantatsysteme das richtige für die Früh- und Sofortbelastung auszuwählen. Darüber hinaus wird die chirurgische Vorgehensweise beschrieben, mit deren Hilfe Sie erfolgreich das ideale Drehmoment in unterschiedlichen Knochenqualitäten erreichen.



Dr. Richard J. Meissen  
[Infos zum Referenten]

**Live!**  
**Am 20. Mai,**  
**14.30 Uhr**

### So einfach wirds gemacht:

1. Bitte registrieren Sie sich direkt über [www.DTStudyClub.de](http://www.DTStudyClub.de) als kostenloses Mitglied im DT Study Club.
2. Jetzt sind Sie kostenloses Mitglied des DT Study Clubs.
3. Möchten Sie das spezielle Implantologie Journal CME-Webinar des Monats oder weitere Webinare aus dem Implantologie Journal CME-Archiv anschauen, so müssen Sie sich jeweils für den Kurs Ihrer Wahl erneut registrieren.
4. Um CME-Fortbildungspunkte zu erhalten, müssen Sie im Anschluss an das Webinar am Multiple-Choice-Fortbildungsquiz teilnehmen. Diese können als Bestandteil des Tests sofort ausgedruckt und bei Bedarf bei Ihrer Zahnärztekammer eingereicht werden.
5. Los gehts! Viel Spaß mit dem DT Study Club Online-Fortbildungsportal!

**WICHTIG! Für Ihre Fortbildungspunkte müssen Sie Ihre vollständige Anschrift im Profil anlegen!**

## DENTAL TRIBUNE STUDY CLUB – DAS ONLINE-PORTAL FÜR ZAHNÄRZTLICHE FORTBILDUNG

Der Dental Tribune Study Club ist ein umfassendes internationales Web-Portal für die zahnärztliche Fortbildung. Dabei werden Online-Seminare als interaktive Live-Vorträge oder Aufzeichnung sowie Mitschnitte von Vorträgen auf internationalen Kongressen einem weltweiten Fachpublikum unkompliziert zugänglich gemacht.

Der Dental Tribune Study Club ermöglicht, fördert und vereinfacht den globalen Know-how-Transfer zwischen Wissenschaft und Praxis. Der Dental Tribune Study Club verfügt darüber hinaus über eine stetig wachsende Datenbank mit internationalen wissenschaftlichen Studien, Fachartikeln und Anwenderberichten zu allen Themen der Zahnmedizin.

### Die Vorteile der Online-Fortbildung im Dental Tribune Study Club

- » Effiziente Fortbildung
- » Keine teuren Reise- und Hotelkosten
- » Keine Praxisausfallzeiten
- » Fortbildung überall und jederzeit
- » Austausch mit Experten und Kollegen problemlos möglich
- » Zugang zum DT Study Club Archiv

[WWW.DTSTUDYCLUB.DE](http://WWW.DTSTUDYCLUB.DE)

# Implantat-Abutments: Verwirrung bei Gebühren- nummern 9040, 9050, 9060

Dr. Dr. Alexander Raff  
[Infos zum Autor]



Dr. Dr. Alexander Raff

Die Regeln zur Berechnung der Gebühren-Nrn. 9040, 9050 und 9060 sind einigermaßen verwirrend und decken nicht alle Schraubvorgänge an Abutments ab.

Gemäß Leistungsbeschreibung ist neben der Freilegung eines zweiphasigen Implantats nach GOZ-Nr. 9040 auch das erste Einfügen von Aufbauelementen in der gleichen Sitzung Leistungsbestandteil – und damit nicht gesondert nach der GOZ-Nr. 9050 berechenbar. Die

Aufbauelement wieder eingegliedert wird oder ob ein echter Austausch durch Wiedereinsetzen eines neuen Elementes gleicher oder anderer Bauart und Bestimmung erfolgt.


Die Berechnung erfolgt je Implantat, unabhängig von der Zahl der Aufbauelemente, die bei den Schraubarbeiten Verwendung finden. Dies gilt auch für die Sitzung, in der der Zahnersatz – und mit ihm das/die Aufbauelement(e) – definitiv eingegliedert werden.

Wird ein Implantat freigelegt, ein Abformpfosten eingefügt und abgeformt, so entspricht das genau dem Leistungsinhalt der GOZ-Nr. 9040. Der anschließende Wechsel von Abformpfosten und Gingivaformer ist in dieser Sitzung nicht berechnungsfähig. Wird nun dieselbe Behandlungsabfolge in zwei Sitzungen erbracht – lediglich ein primäres Einfügen einer Heilkappe in der Freilegungssitzung ist der Unterschied –, so kann dann das Auswechseln von Heilkappe gegen Abformpfosten und später gegen Gingivaformer gesondert berechnet werden.

Gleiches gilt in dem Fall, wenn eine prothetische Sofortversorgung in der Implantationssitzung nach der GOZ-Nr. 9010 erfolgt. Es wird hierzu ggf. eine Abformung mittels Abformpfosten und mit entsprechenden Aufbauwechselln nötig, die nicht zeitgleich berechnet werden können. Erfolgt derselbe Aufwand terminlich verzögert, ist er dagegen berechnungsfähig.

Gemäß der Berechnungsbestimmung Nr. 2 ist – unabhängig von der Zahl der Aufbauelemente – die GOZ-Nr. 9050 je Implantat und Sitzung nur einmal anzusetzen. In der gesamten Rekonstruktionsphase darf – unabhängig von der Anzahl der effektiven Arbeitsgänge – die GOZ-Nr. 9050 nur dreimal je Implantat berechnet werden.

Eine Berechnung der GOZ-Nr. 9050 ist nicht möglich, wenn das Auswechseln der Aufbauelemente nicht im Zusammenhang mit der Herstellung eines neuen Zahnersatzes bzw. einer Suprakonstruktion steht (sogenannte rekonstruktive Phase). Dies ist z. B. dann der Fall, wenn in der sogenannten Erhaltungsphase aus prophylaktischen (z.B.



© Tobias Arhelger

Gebühren-Nr. 9050 beschreibt das Entfernen und Wiedereinsetzen oder das Auswechseln eines oder mehrerer Aufbauelemente bei zweiphasigen Implantatsystemen in der rekonstruktiven Phase. Neben der Grundvoraussetzung – nämlich der Berechnung nur im Zusammenhang mit der Herstellung von implantatgetragendem Zahnersatz – spielt es für den Gebührenansatz der GOZ-Nr. 9050 keine Rolle, ob dasselbe

Die Berechnung der GOZ-Ziffer 9050 ist gemäß Berechnungsbestimmung Nr. 1 nicht im Zusammenhang mit Leistungen nach den Gebührensnummern GOZ-Nr. 9010 und 9040 berechenbar. Es ist nicht nachvollziehbar, warum derselbe Behandlungsaufwand dann, wenn er in einer Sitzung stattfindet, nicht berechnet werden kann, wogegen er aber berechnungsfähig ist, wenn er in getrennten Sitzungen stattfindet.

professionelle Implantatreinigung) oder therapeutischen Gründen (z. B. Periimplantitistherapie, Wiederbefestigen eines gelockerten Aufbauelements) das Entfernen und Wiedereinsetzen erfolgt. Ein derartiges Entfernen und Wiedereinsetzen ist eine in der GOZ 2012 nicht beschriebene Leistung, die entsprechend nach § 6 Abs. 1 GOZ analog berechnet werden muss. Werden Gingivaformer zur Optimierung des Emergenzprofils mehrfach aufgebaut oder umgeformt und dabei entfernt und wiedereingesetzt, so fallen diese Maßnahmen des Aus- und Einschraubens ebenfalls nicht in der rekonstruktiven Phase an. In dieser Phase der langsamen, ggf. um periimplantäre weichteilchirurgische Maßnahmen ergänzten Weichgewebsadaptation wird noch kein Zahnersatz bzw. keine Suprakonstruktion erstellt. Damit fallen derartige Maßnahmen nicht unter die GOZ-Nrn. 9050 oder 9060, sondern sind nach § 6 Abs. 1 GOZ zu berechnen.

Die GOZ-Nr. 9060 beschreibt das Auswechseln eines oder mehrerer Aufbauelemente bei einem zweiphasigen Implantatsystem im Reparaturfall, also in der Erhaltungsphase eines implantatgetragenen Zahnersatzes.

Neben der Grundvoraussetzung des Reparaturfalls ist nur das Auswechseln von Aufbauelementen Leistungsbestandteil. Deshalb scheiden a priori alle Maßnahmen für diese Berechnungsweise aus, bei denen dasselbe reparierte Element nicht ausgewechselt, sondern weiterverwendet wird, sowie bei denen z. B. aus Gründen der Mundhygiene und der professionellen Reinigung Sekundärteile abgeschraubt, professionell gereinigt und wieder aufgeschraubt werden. Derartige in der GOZ nicht beschriebene Leistungen werden gemäß § 6 Abs. 1 analog berechnet.

Die Berechnung der GOZ-Nr. 9060 kann maximal einmal je Implantat und Sitzung erfolgen, unabhängig von der Anzahl der tatsächlich ausgewechselten Aufbauelemente. Eine Berechnung der GOZ-Nr. 9060 ist in der rekonstruktiven Phase nur in den ungewöhnlichen Fällen möglich, in denen ein Aufbauelement so beschädigt wurde, dass es noch vor der Eingliederung der Suprakonstruktion erneuert werden muss.

*Der Text basiert auf der Kommentierung von Liebold/Raff/Wissing in „DER Kommentar zu BEMA und GOZ“.*

## Kontakt

### Dr. Dr. Alexander Raff

Zahnarzt/Arzt

Herausgeber „DER Kommentar zu BEMA und GOZ“

Kontakt über:

Asgard-Verlag Dr. Werner Hippe GmbH

53757 Sankt Augustin

Tel.: 02241 3164-10

www.bema-goz.de

# OSSIX® PLUS

Zuverlässig – gerade wenn es darauf ankommt

- Verlässliche Barriere-Membran bis zu 6 Monaten
- Schützt das Augmentat selbst bei frühzeitiger Exposition
- Exzellente, dokumentierte Bioverträglichkeit und Gewebeintegration

Glauben Sie nicht?

Kontaktieren Sie uns noch heute!

Erstbesteller-Angebot:

5 + 1 inkl. kostenfreiem Versand.

OSSIX® PLUS ist erhältlich in:

15 mm x 25 mm für 104,20 €

25 mm x 30 mm für 130,25 €

30 mm x 40 mm für 189,50 €

zzgl. MwSt. Gültig bis 31.12.2015.

Sichern Sie sich  
 unser Angebot für  
 Erstbesteller!



## Kongresse, Kurse und Symposien



### Ostseekongress/ 8. Norddeutsche Implantologietage

5./6. Juni 2015  
Veranstaltungsort: Rostock-Warnemünde  
Tel.: 0341 48474-308  
Fax: 0341 48474-290  
[www.ostseekongress.com](http://www.ostseekongress.com)



### 1st Annual Meeting of ISMI

12./13. Juni 2015  
Veranstaltungsort: Konstanz  
Tel.: 0800 4764-000  
Fax: 0800 4764-100  
[www.ismi.me](http://www.ismi.me)



### 2. Giornate Romane

19./20. Juni 2015  
Veranstaltungsort: Rom, Italien  
Tel.: 0341 48474-308  
Fax: 0341 48474-290  
[www.giornate-romane.info](http://www.giornate-romane.info)



### 12. Leipziger Forum für Innovative Zahnmedizin

11./12. September 2015  
Veranstaltungsort: Leipzig  
Tel.: 0341 48474-308  
Fax: 0341 48474-290  
[www.leipziger-forum.info](http://www.leipziger-forum.info)



### 45. Internationaler Jahreskongress der DGZI

2./3. Oktober 2015  
Veranstaltungsort: Wiesbaden  
Tel.: 0211 16970-77  
Fax: 0211 16970-66  
[www.dgzi.de](http://www.dgzi.de)



Zeitschrift für Implantologie, Parodontologie und Prothetik

# IMPLANTOLOGIE Journal

Deutsche Gesellschaft für Zahnärztliche Implantologie e.V.

## Impressum

**Herausgeber:**  
Deutsche Gesellschaft für  
Zahnärztliche Implantologie e.V.  
Paulusstraße 1, 40237 Düsseldorf  
Tel.: 0211 16970-77  
Fax: 0211 16970-66  
[sekretariat@dgzi-info.de](mailto:sekretariat@dgzi-info.de)

**Verleger:**  
Torsten R. Oemus

**Verlag:**  
OEMUS MEDIA AG  
Holbeinstraße 29, 04229 Leipzig  
Tel.: 0341 48474-0  
Fax: 0341 48474-290  
[kontakt@oemus-media.de](mailto:kontakt@oemus-media.de)  
[www.oemus.com](http://www.oemus.com)

Deutsche Bank AG Leipzig  
IBAN DE20 8607 0000 0150 1501 00  
BIC DEUTDE8LXXX

**Verlagsleitung:**  
Ingolf Döbbecke  
Dipl.-Päd. Jürgen Isbaner (V.i.S.d.P.)  
Dipl.-Betriebsw. Lutz V. Hiller

### Erscheinungsweise/Auflage:

Das Implantologie Journal – Zeitschrift der Deutschen Gesellschaft für Zahnärztliche Implantologie e.V. – erscheint 2015 in einer Auflage von 15.000 Exemplaren mit 10 Ausgaben (2 Doppelausgaben).

Der Bezugspreis ist für DGZI-Mitglieder über den Mitgliedsbeitrag in der DGZI abgegolten. Es gelten die AGB.

### Verlags- und Urheberrecht:

Die Zeitschrift und die enthaltenen Beiträge und Abbildungen sind urheberrechtlich geschützt. Jede Verwertung ist ohne Zustimmung des Verlegers und Herausgebers unzulässig und strafbar. Dies gilt besonders für Vervielfältigungen, Übersetzungen, Mikroverfilmungen und die Einspeicherung und Bearbeitung in elektronischen Systemen. Nachdruck, auch auszugsweise, nur mit Genehmigung des Verlages. Bei Einsendungen an die Redaktion wird das Einverständnis zur vollen oder auszugsweisen Veröffentlichung vorausgesetzt, sofern nichts anderes vermerkt ist. Mit Einsendung des Manuskriptes gehen das Recht zur Veröffentlichung als auch die Rechte zur Übersetzung, zur Vergabe von Nachdruckrechten in deutscher oder fremder Sprache, zur elektronischen Speicherung in Datenbanken, zur Herstellung von Sonderdrucken und Fotokopien an den Verlag über. Die Redaktion behält sich vor, eingesandte Beiträge auf Formfehler und fachliche Maßgeblichkeiten zu sichten und gegebenenfalls zu berichtigen. Für unverlangt eingesandte Bücher und Manuskripte kann keine Gewähr übernommen werden. Mit anderen als den redaktionseigenen Signa oder mit Verfasseramen gekennzeichnete Beiträge geben die Auffassung der Verfasser wieder, die der Meinung der Redaktion nicht zu entsprechen braucht. Der Verfasser dieses Beitrages trägt die Verantwortung. Gekennzeichnete Sonderteile und Anzeigen befinden sich außerhalb der Verantwortung der Redaktion. Für Verbands-, Unternehmens- und Marktinformationen kann keine Gewähr übernommen werden. Eine Haftung für Folgen aus unrichtigen oder fehlerhaften Darstellungen wird in jedem Falle ausgeschlossen. Gerichtsstand ist Leipzig.

**Chefredaktion:**  
Dipl.-Päd. Jürgen Isbaner (V.i.S.d.P.)

**Schriftführer:**  
Dr. Georg Bach

**Redaktion:**  
Georg Isbaner · [g.isbaner@oemus-media.de](mailto:g.isbaner@oemus-media.de)  
Carla Senf · [c.senf@oemus-media.de](mailto:c.senf@oemus-media.de)  
Olivia Jasmin Czok · [o.czok@oemus-media.de](mailto:o.czok@oemus-media.de)

**Redaktioneller Beirat:**  
Dr. Georg Bach, Prof. Dr. Herbert Deppe,  
Dr. Roland Hille, ZTM Christian Müller,  
Prof. Dr. Dr. Kurt Vinzenz, Dr. Rolf Vollmer

**Layout:**  
Sandra Ehnert/Theresa Weise  
Tel.: 0341 48474-119

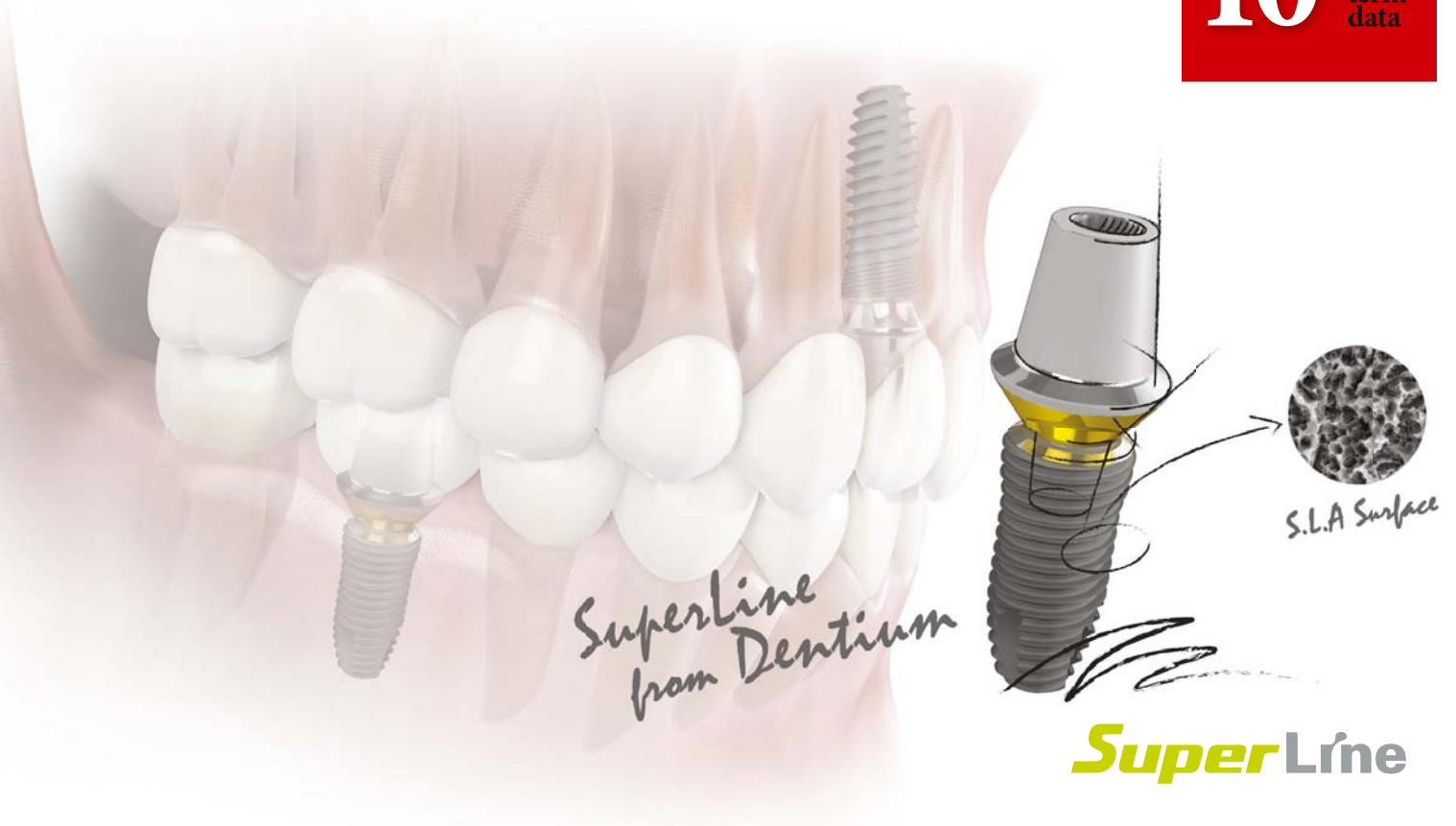**Korrektorat:**  
Frank Sperling/Sophia Pohle  
Tel.: 0341 48474-125

**Druck:**  
Silber Druck oHG  
Am Waldstrauch 1, 34266 Niestetal



Grafik/Layout: Copyright OEMUS MEDIA AG

over  
**10** years  
of Long  
term  
data



## For Dentists By Dentists

### **Interne, doppelte konische Verbindung**

Verteilt die Belastung gleichmäßig auf das Implantat.  
Minimierung von Mikrobewegungen und marginalem Knochenverlust.

### **S.L.A. Oberflächenbehandlung**

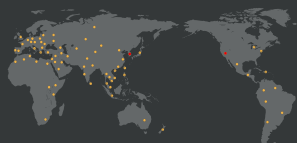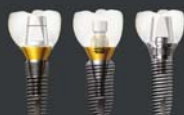Sandgestrahlt mit großer Körnung und säuregeätzt.

### **Größerer Knochen-zu-Implantat Kontakt**

Beschleunigt die Osseointegration auf der Oberfläche.

### **Optimales Gewindedesign**

Reduziert den Stress auf den kortikalen Knochen und minimiert den Knochenverlust.  
Steigert die Initialstabilität und sorgt für eine hermetische Versiegelung.



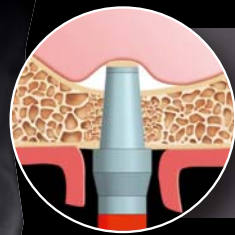
#### **Kontakt**

ICT Europe GmbH  
Frankfurter Str. 63-69  
65760 Eschborn

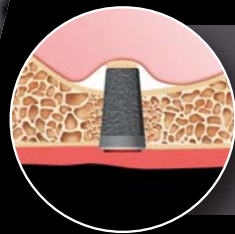Tel : +49-(0)6196-954820  
[www.dentium.com](http://www.dentium.com)  
[eu@dentium.com](mailto:eu@dentium.com)

# OT-F<sup>3</sup> – DER SPEZIALIST

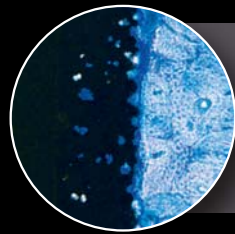
## Kurzes Press-Fit Porenimplantat für die implantologische Herausforderung



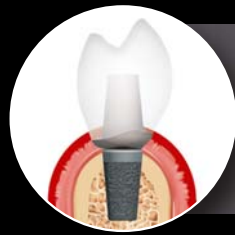Schneidende Osteotome ermöglichen minimalinvasiven internen Sinuslift



Implantatbett-Präparation mit schneidenden Bohrern oder komprimierenden Osteotomen



3-dimensionale Osseinkorporation



Spezielle Oberflächentopographie erlaubt Kronen-Wurzel-Verhältnis von 2:1



FOURBYFOUR®

Zwei Systeme -  
eine Innenverbindung



4.1 x 5

5.0 x 5

3.8 x 7

4.1 x 7

5.0 x 7

3.8 x 9

4.1 x 9

5.0 x 9