

Autologe Knochentransplantate

Erfolgreiche Entnahme- und Augmentationstechniken

Autologer Knochen ist bis heute der Goldstandard für den Wiederaufbau knöcherner Defekte. Neben seiner Leitschienenfunktion besitzt er osteogenetische und osteoinduktive Eigenschaften. Autologer Knochen allein ist noch kein Garant für den Erfolg einer Augmentation. Von Bedeutung ist fachgerechte Entnahme des Knochens und der dreidimensionale Aufbau des Defektes.

Dr. Tobias Terpelle/Stadtlohn

■ Die besondere Eignung autologen Knochens für die Regeneration von Knochendefekten ist unter anderem auf seine osteoinduktiven Eigenschaften zurückzuführen. Das bedeutet konkret, mesenchymale Stammzellen aus dem ortsständigen Knochen differenzieren sich zu Osteoblasten. Dies beschleunigt die Integration des Augmentats in das Transplantatlager.⁷ Ein weiterer wichtiger Faktor für den Erfolg sind vitale Osteoblasten an der Transplantatoberfläche, die dessen Einheilung ebenfalls fördern.⁵

Die Grundlagen für den Erfolg einer Augmentation wurden bereits frühzeitig definiert.¹ An erster Stelle steht die gute Durchblutung des gesunden, infektionsfreien Transplantatlagers. Nur so können die Osteoblasten auf der Transplantatoberfläche durch Diffusion ernährt werden und dadurch vital bleiben. Dieser Prozess kann jedoch nur funktionieren, wenn ein direkter Kontakt

zwischen Transplantat und Lager gewährleistet ist. Dies erreicht man durch eine defektgerechte Gestaltung des Transplantates und dessen starre Fixierung im Defektbereich. Um eine maximale Anzahl vitaler Zellen zu erhalten, sollte das Transplantat erst kurz vor der Augmentation entnommen werden.

Entnahmeorte für autologen Knochen

Die regenerative Potenz eines autologen Transplantats ist abhängig von der Entnahmestelle. Bereits Anfang des 19. Jahrhunderts wurde erkannt, dass rein kortikale Knochentransplantate nicht unproblematisch sind. Die Kortikalis hat eine geringe Anzahl von Zellen und die kompakte Struktur erschwert das Einsprossen von Gefäßen.⁴ Beckenkammtransplantate sind aufgrund ihrer

Fallbeispiel 1 (Abb. 1–10)

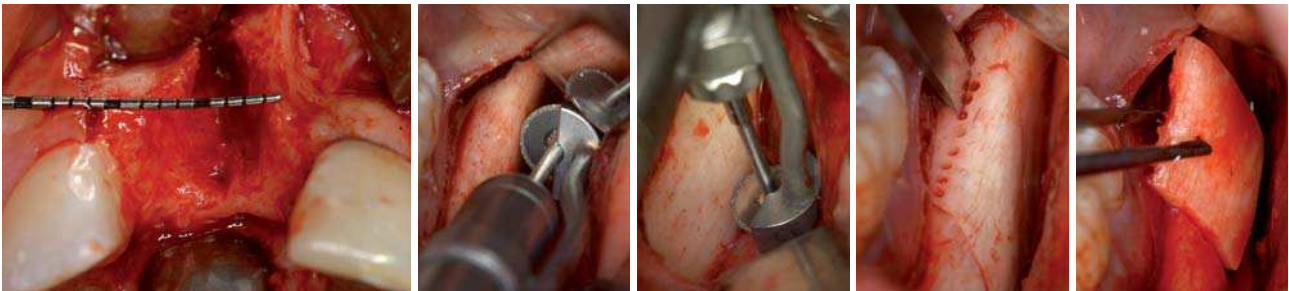


Abb. 1: Der infolge eines Traumas verlorene Zahn 11 eines 22-jährigen Mannes sollte durch ein Implantat ersetzt werden. Der vertikale, vor allem aber der bukkale Knochenverlust war erheblich (vgl. auch Abb. 9). – **Abb. 2:** Als Entnahmestelle für den notwendigen monokortikalen Knochenblock bietet sich die Retromolarregion an. Mit einer Mikro-Knochensäge (FRIOS MicroSaw, DENTSPLY Friadent) werden zunächst zwei vertikale Schnitte durchgeführt (im Bild: distale Osteotomie). – **Abb. 3:** Der horizontale Schnitt verbindet die beiden vertikalen Schnitte. Durch die Dimensionierung der Scheibe ist bei sorgfältiger Diagnostik eine Nervenverletzung weitgehend ausgeschlossen. – **Abb. 4:** Nach krestaler Perforation (Durchmesser 1 mm) wird der Knochenblock mit einem konvexen Meißel vorsichtig gelöst. – **Abb. 5:** Bei sorgfältiger Präparation lässt sich der Knochenblock problemlos entnehmen.

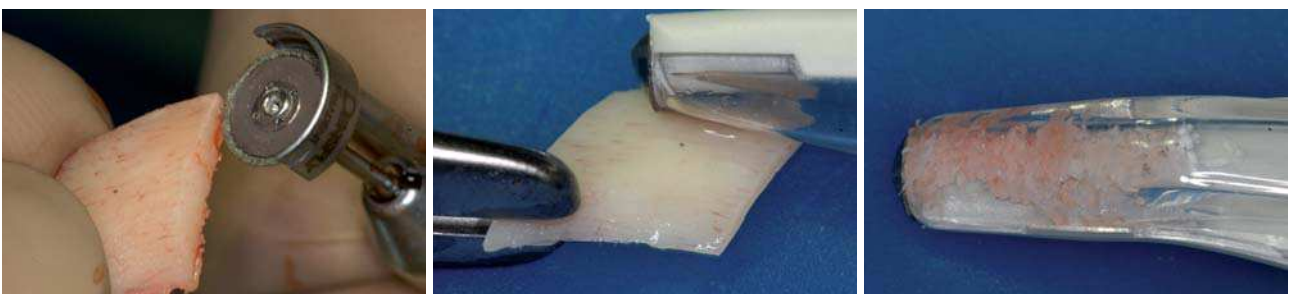

Abb. 6: Um eine optimale Regeneration des Defekts zu erreichen, wird der Knochenblock mit der Mikrosäge gesplittet. – **Abb. 7:** Mithilfe eines speziellen Schabinstrumentes wird das für die Augmentation benötigte Fragment auf eine Dicke von circa 1 mm reduziert. – **Abb. 8:** Die beim Abschaben entstandenen Knochenpartikel besitzen eine optimale Größe und werden später für die Auffüllung des Defekts verwendet (vgl. Abb. 10).

Schnell und sicher Knochen regenerieren

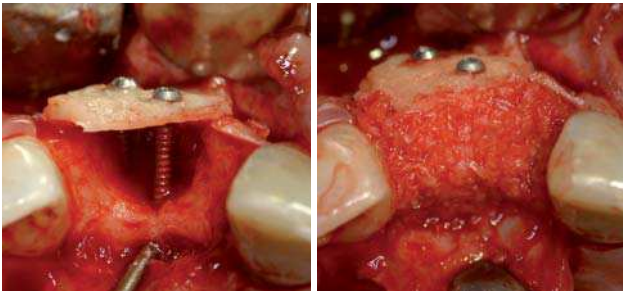
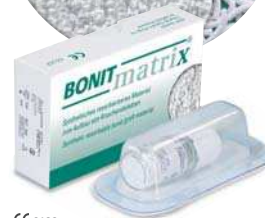
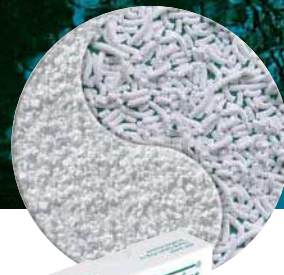

Abb. 9: Die Kontur des Kieferkammes wird mithilfe des Knochenblocks und den zur Stabilisierung dienenden Osteosyntheseschrauben rekonstruiert. – **Abb. 10:** Im letzten Schritt werden autologe Knochen-späne zwischen ortständigem Knochen und dem kortikalen Transplantat eingebracht und der Defekt vernäht.

zellreichen, überwiegend spongiösen Struktur prinzipiell besser geeignet. Viele Patienten lehnen jedoch die Entnahme von Transplantaten aus dem Beckenkamm ab. Die Anlage eines zusätzlichen Operationsfeldes mit entsprechenden postoperativen Beschwerden ist sowohl für den Patienten als auch für den Arzt keine optimale Lösung. Die intraorale Entnahme von Knochen aus dem Ober- oder Unterkiefer ist meist praktikabler und wird vom Patienten besser akzeptiert. Intraoraler Knochen kann im Oberkiefer aus folgenden Regionen entnommen werden: Tuber, faziale Kieferhöhlenwand und der Knochen kaudal der Apertura piriformis der Nasenhöhle. Benötigt man kortikale oder kortikospongiöse Knochenblocktransplantate, bieten sich für die Entnahme im Unterkiefer zahnlose Kieferkammabschnitte, die Retromolarregion oder das Kinn an. Exostosen kommen als Knochenspender ebenfalls infrage.

Entnahmetechnik: Retromolarregion

Bereits in den 90er-Jahren wurde von Khoury die Entnahme von retromolaren Knochenblocktransplantaten mit einer Mikrosäge (FRIOS MicroSaw, DENTSPLY Friadent) beschrieben. Siehe dazu das Fallbeispiel Nr. 1 (Abb. 1 bis 10).³ Zur Diagnostik vor der Entnahme genügt in der Regel eine Panoramaschichtaufnahme. Die intraorale Palpation gibt genauere Vorstellungen über die Lage und Dimension der Linea obliqua externa. Nach Bildung eines Mukoperiostlappens zur Darstellung des retromolaren Bereichs werden mit der Mikrosäge die distale (Abb. 2) und mesiale Osteotomielinie des Knochenblocks angelegt. Ein Schnitt an der Pars basalis der Mandibula stellt die horizontale Verbindung her (Abb. 3). Die krestale Verbindung der Osteotomielinien wird nicht gesägt, da dies schwierig zu realisieren ist. Perforationen (Durchmesser 1 mm) lassen sich wesentlich einfacher realisieren (Abb. 4). Bei der lateralen Luxation mit dem konvexen Meißel sind diese Perforationen von Vorteil, da sich leichter die notwendige Spannung im Knochen erzielen lässt (Abb. 4). Das auf diese Weise gewonnene Knochenvolumen beträgt bis zu $3,5 \text{ cm}^3$ (Abb. 5).³ Vor dem Einbringen des Transplantats in den Defekt wird dieses mit der Mikrosäge in zwei dünne Platten gesplittet (Abb. 6) und diese im Anschluss mit einem Schabinstrument (z.B. SafeScraper, curasan) weiter ausgedünnt (Abb. 7 und 8). Dieser zusätzliche Schritt ist im Hinblick



CE 0123



CE 1023

Schnelle Knochenneubildung durch BONITmatrix®

BONITmatrix® ist ein bewährtes Knochenaufbaumaterial mit deutlichen Vorteilen für Anwender und Patienten.

- Ausgezeichnete Biokompatibilität durch Nanostrukturierung
- Integration in das natürliche Knochenremodelling
- Vollsynthetisches Material gewährleistet hohe Sicherheit

Granulat- und Packungsgrößen:

0,6 x 4,0 mm	0,25 g
0,6 x 4,0 mm	0,50 g
0,6 x 4,0 mm	1,00 g
0,6 x 0,3 mm	0,25 g

Sichere Barriere zum Weichgewebe durch Hypro-Sorb® F

Bioresorbierbare Zweischicht-Kollagenmembran für die Gesteuerte Knochen- und Geweberegeneration (GBR/GTR).

- Gute Biokompatibilität
- Optimaler Verarbeitungskomfort durch hohe Reiß- und Zugfestigkeit
- Vollständige Resorption innerhalb von 6 Monaten

Membrangrößen:

15 x 20 mm
20 x 30 mm
30 x 40 mm

DOT ist ein führender Anbieter innovativer Lösungen für dentale und orthopädische Implantate

DOT GmbH

Charles-Darwin-Ring 1a
D-18059 Rostock
Tel: +49 (0)381-4 03 35-0
Fax: +49 (0)381-4 03 35-99
sales@dot-coating.de
www.dot-coating.de

DOT
medical implant solutions

Fallbeispiel 2 (Abb. 11–15)

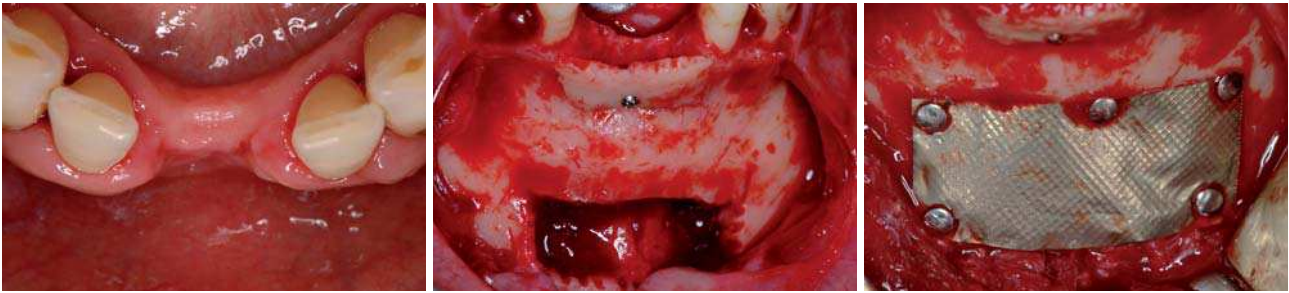


Abb. 11: Bei einer 55-jährigen Patientin gingen die mittleren unteren Schneidezähne aus parodontalen Gründen verloren und sollten mit Implantaten ersetzt werden. Bereits klinisch zeigt sich ein ausgeprägter vertikaler und horizontaler Knochenverlust. – **Abb. 12:** Um einen zweiten Operationssitus zu vermeiden, wurde der Knochenblock aus der unmittelbar benachbarten Symphyse entnommen. Das Bild zeigt den Zustand nach Fixierung des ausgedünnten kortikalen Anteils mit einer Osteosyntheseschraube. – **Abb. 13:** Der Defekt an der Entnahmestelle wurde mit einem Kollagenfließ aufgefüllt, die Kontur mit einem pflanzlichen Knochenaufbaumaterial (FRIOS Algi pore, DENTSPLY Friadent) wiederhergestellt und mit einer Titanmembran und Titanstiften verschlossen (FRIOS BoneShield und Membran-Nägel).

auf die bessere Ernährung und Integration des Augmentats zu empfehlen. Dünne Transplantate revaskularisieren aufgrund der geringeren Dicke meist zuverlässiger. Dicke Transplantate werden dagegen wegen der zu großen Distanz zum ortständigen Knochen nicht ausreichend ernährt und bleiben im Inneren devital.

Mit den circa 0,8 bis 1,0 mm dünnen Blöcken können sowohl horizontale als auch vertikale Rekonstruktionen des Alveolarfortsatzes durchgeführt werden. Der in den zu augmentierenden Defekt eingebrachte Block hat drei Aufgaben. Er hält das Füllmaterial (Knochenspäne oder Ersatzmaterial) am Ort und stabilisiert sie. Des Weiteren stellt man mit dem Knochenblock die notwendige Kontur des Alveolarkamms wieder her. Damit diese Funktionen erfüllt werden können, hält man das Transplantat über Osteosyntheseschrauben auf Distanz (Abb. 9). Der Knochenblock bildet eine biologische, starre Membran. Benötigt man nur eine der beiden Platten, kann die zweite in den Entnahmedefekt retransplantiert werden, um dort die Regeneration zu unterstützen. Die im Verlauf des Eingriffs und beim Ausdünnen des Knochenblocks gewonnenen Knochenspäne werden in den Hohlraum zwischen ortständigem Knochen und Transplantat eingebracht und kondensiert (Abb. 10). Es hat sich gezeigt, dass Knochenpartikel der Größe 0,5 bis 2 mm³ das beste Regenerationspotenzial besitzen.⁶ Hierdurch wird eine deutlich verbesserte Osteokonduktion erreicht. Zur weiteren Optimierung des Operationsergebnisses kann der augmentative Eingriff auch über eine spezielle Tunneltechnik durchgeführt werden.² Ein Verzicht auf die krestale Inzision minimiert das Risiko einer Dehiszenz. Dadurch beugt man einer Infektion des Transplantats und einem möglicherweise daraus resul-

tierenden Verlust vor. Nach drei Monaten hat eine Revascularisierung und Knochenneubildung stattgefunden. Der Defekt ist regeneriert und die Osseointegration von Implantaten kann erwartet werden. Das Ergebnis erweist sich aufgrund der schnellen und guten Regeneration des autologen Transplantats als stabil. In der Regel ist mit nur geringer Resorption zu rechnen. Notwendige Veränderungen an der Kontur der Weichgewebe können zum Beispiel durch palatinal gestielte Bindegewebestransplantate erfolgen. Diese Maßnahmen lassen sich im Rahmen der Augmentation durchführen. Zusätzlich dienen diese Transplantate zum sicheren weichgewebigen Verschluss des Operationssitus.

Die Entnahme von Knochenblöcken aus der retromolaren Region kann aus anatomischen Gründen kontraindiziert sein, zum Beispiel wenn der Kieferknochen infolge Zahnverlusts resorbiert und eine Fraktur oder Nervschädigung zu erwarten ist. In solchen Fällen bietet sich alternativ die Symphyse als Spenderregion an.

Entnahmetechnik: Symphyse

Die Entnahme von Knochen aus der Kinnregion erfolgt analog zum eben beschriebenen Vorgehen. Dies ist jedoch aufgrund der deutlich größeren kortikalen Anteile in der Regel zeitaufwendiger und mit erhöhten postoperativen Komplikationen und Beschwerden verbunden. Wenn Implantate im anterioren Unterkiefer geplant sind, lässt sich mit dieser Technik ein zweiter Operationssitus vermeiden (Fallbeispiel Nr. 2, Abb. 11 bis 15). Um eine optimale Regeneration des Entnahmedefekts zu erreichen (Abb. 12), wird zunächst Kollagenvlies eingebracht. Die äußere Kontur des Unterkiefers baut man mit einem Knochenersatzmaterial (z. B. FRIOS Algi pore,

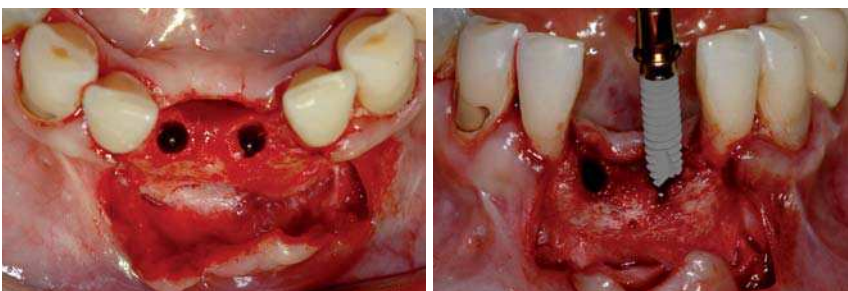


Abb. 14: Bei der Präparation des Implantatlagers zeigten sich drei Monate nach der Augmentation eine optimale Knochenkontur des Kieferkamms und eine vollständige Regeneration der Spenderregion. – **Abb. 15:** Aufgrund der Platzverhältnisse wurden Implantate mit einem Durchmesser von 3,0mm inseriert. (XiVE® S 3,0, DENTSPLY Friadent).

Deflation?

Nein, einmalige Sonderaktion!

zit-t Titanimplantat



- + Einteilig, einfach, preiswert
- + Bonit® Oberfläche
- + Hohe Primärstabilität
- + Standardisierter Pfosten
- + Prothetik-Komponenten

Nur solange Vorrat reicht!

Made in Germany

89,-

89,-

89,-

89,-

89,-

89,-

89,-

statt
~~225,00~~
nur
89,00

Preise in Euro

Hier geht's zum Angebot!.....▶

Das zit Implantatsystem

Fordern Sie jetzt unseren Produktkatalog an oder informieren Sie sich unter:
www.ziterion.com

 **ziterion**
world of dental implants

Deflation?

Nein, einmalige Sonderaktion!

zit-t Titanimplantat

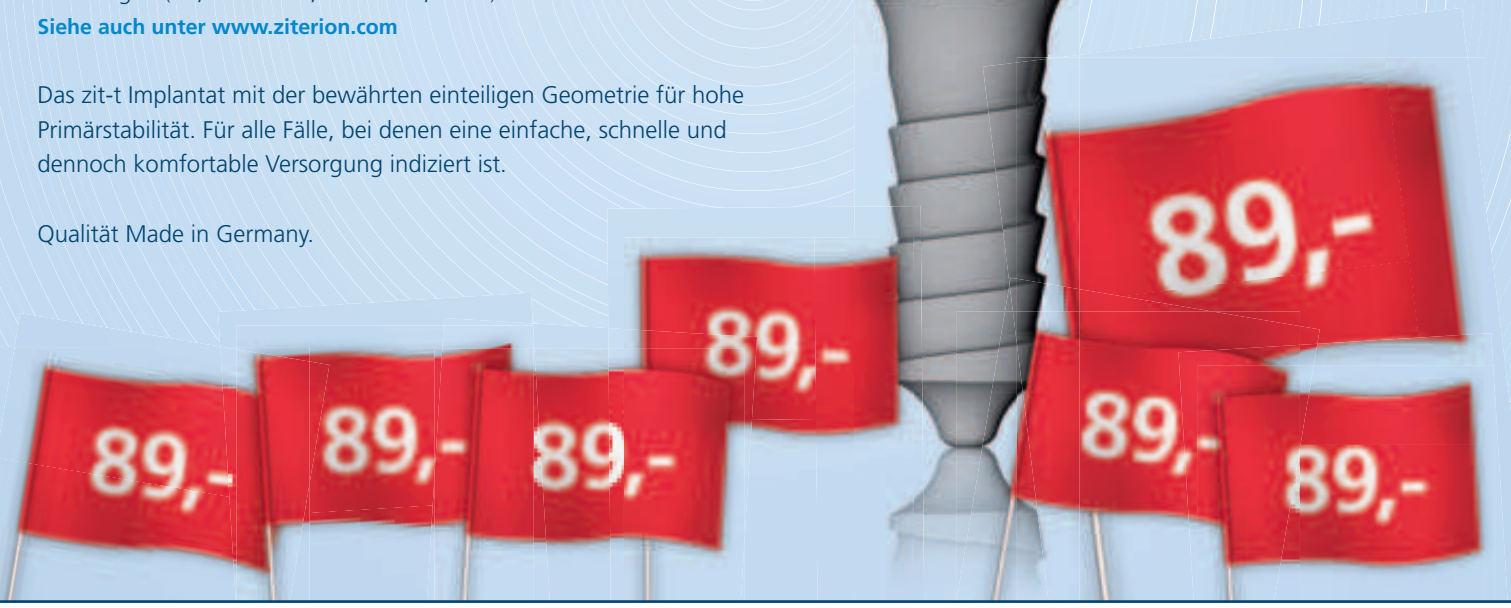Wegen einer Lagerumstellung bieten wir Ihnen in einer Sonderaktion unsere **einteiligen zit-t Titanimplantate** zu einem besonders günstigen Preis an (nur solange Vorrat reicht).

Sie haben die Wahl: drei Durchmesser (3,5 mm : 4,0 mm : 5,0 mm) und drei Längen (10,0 mm : 11,5 mm : 13,0 mm).

Siehe auch unter www.ziterion.com

Das zit-t Implantat mit der bewährten einteiligen Geometrie für hohe Primärstabilität. Für alle Fälle, bei denen eine einfache, schnelle und dennoch komfortable Versorgung indiziert ist.

Qualität Made in Germany.



Einfach die gewünschte Implantanzahl eintragen und faxen an [+49] 9842-9369-10

Hiermit bestelle ich verbindlich:

(Anzahl).....zit-t Implantate zum Sonderpreis von jeweils 89,- Euro* zzgl. 7% MwSt.

- Angabe der Implantatdurchmesser und Längen erfolgt mit separatem Fax. Ich bitte diesbezüglich um Kontaktaufnahme.

Ich habe Interesse am Einsatz Ihres zit-Implantatsystems:

- Bitte nehmen Sie mit mir Kontakt auf Bitte schicken Sie mir Ihren Produktkatalog zu

NAME..... PRAXIS.....

STRASSE..... PLZ/ORT.....

TELEFON..... E-MAIL.....

* Für alle Produkte von ziterion Sonderangeboten gilt kein Umtausch- und Rückgaberecht. Sonst gelten die allgemeinen Geschäftsbedingungen.

Fallbeispiel 3 (Abb. 16–21)




Abb. 16: Bei einem 50-jährigen Patienten soll der Zahn 23 durch ein Implantat ersetzt werden. Die bukkale Lamelle ist infolge der Vorgeschichte weitgehend degeneriert. – **Abb. 17:** Um Knochenspäne zu gewinnen, wird das Implantatbett bei niedriger Drehzahl (1.000 min⁻¹) und ohne Wasserkühlung aufbereitet. – **Abb. 18:** Das Knochengranulat stammt aus dem Implantatbett. Es wird für die spätere Defektfüllung aufbewahrt.

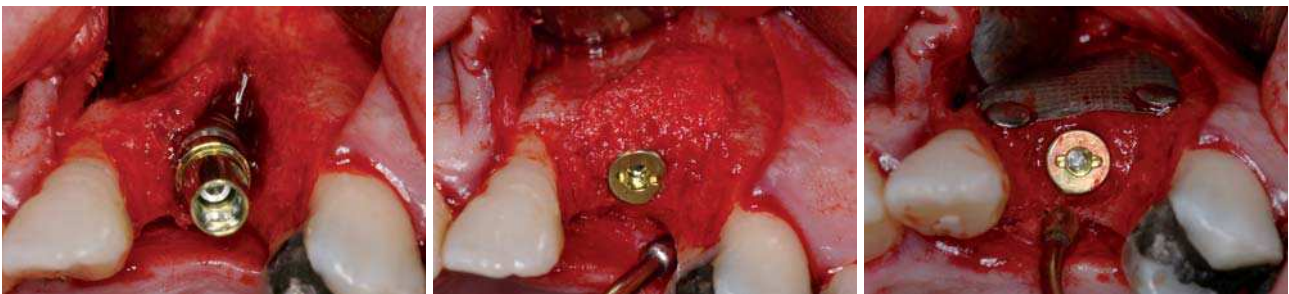


Abb. 19: Das Implantat wird in diesem Fall vor dem Auffüllen des Defektes inseriert. – **Abb. 20:** Das fehlende Knochenvolumen wird mit autologen Knochen aufgefüllt und die Kammkontur wiederhergestellt. – **Abb. 21:** Mithilfe einer Titanmembran (FRIOS BoneShield) und den zugehörigen Nägeln wird der augmentierte Bereich bukkal stabilisiert. Nach der knöchernen Konsolidierung des Defekts mithilfe des Augmentats ist mit einer guten Knochenkontur und einem entsprechend ästhetischen Endergebnis zu rechnen.

DENTSPLY Friadent) auf. Eine Titanmembran (zum Beispiel FRIOS BoneShield) stabilisiert das Augmentat und fördert die ungestörte Wundheilung (Abb. 13). Im vorliegenden Fallbeispiel konnte die Implantatregion mithilfe des ausgedünnten kortikalen Knochenblocks und des spongiösen Knochens aus der Spenderegion erfolgreich augmentiert werden. Nach dem Einheilen des Augmentates wurden zwei XiVe Implantate (DENTSPLY Friadent) mit einem Durchmesser von 3,0 mm inseriert (Abb. 14 und 15).

Entnahmetechnik: Implantatbett und Ablation

Wie bereits erwähnt, können Knochenspäne intraoperativ auch ohne Präparation eines Blocktransplantats gewonnen werden (Fallbeispiel Nr. 3, Abb. 16 bis 21). Knochenspäne kann man bei der Präparation des Implantatbettes (Abb. 17) oder durch Abtragen von der Knochenoberfläche im Operationsgebiet zum Teil in erheblichen Mengen sammeln (Abb. 18). Diese reichen je nach Defektgröße für eine erfolgreiche Augmentation aus (Abb. 19 und 20). In diesem Fall wurde zur Erzielung einer optimalen Knochenkontur wieder eine Titanmembran eingesetzt (Abb. 21).

Schlussfolgerungen und Ausblick

Augmentative Maßnahmen im Rahmen der Implantologie sind heute Standard und ermöglichen in vielen Fällen erst die fachgerechte Wiederherstellung von Form, Funktion und Ästhetik. Durch seine osteogenetischen, osteoinduktiven und osteokonduktiven Ei-

genschaften ist der autologe Knochen nach wie vor der Goldstandard. Autologe Knochentransplantationen mit der beschriebenen Technik sind eine bewährte und praktikable Möglichkeit, Knochendefekte vorhersagbar und dauerhaft zu rekonstruieren. Nicht vom betreffenden Patienten stammende Knochenersatzmaterialien sind wegen ihres fehlenden aktiv-regenerativen Potenzials sehr häufig nur als Ergänzung sinnvoll. Zukunftsweisende Entwicklungen sind jedoch im Bereich demineralisierter autologer Knochenmatrix und den daraus isolierten Bone Morphogenetic Proteins (BMP) zu erwarten. Auch könnten biokompatible, osteokonduktive Knochenersatzmaterialien durch eine Modifikation der Oberflächen für die Zukunft interessant werden. Autologe Transplantationstechniken werden aber sicherlich noch lange Zeit die Grundlage erfolgreicher augmentativer Behandlungen darstellen. ■

Eine Literaturliste kann in der Redaktion angefordert werden.

■ KONTAKT

Dr. Tobias Terpelle

Fachzahnarzt für Oralchirurgie
Spezialist für Prothetik, Master in Implantology
Klosterstr. 12, 48703 Stadtlohn

Privat-Zahnklinik Schloss Schellenstein

Leitung Professor Dr. Fouad Khoury, Dr. Joachim Schmidt
Am Schellenstein 1, 59939 Olsberg

In Kooperation mit

Gothaer/AMG

Stiftung Mensch & Medizin®

Foto: corbis

Gratis! **Vollkaskoservice®**

7 Gründe für das Lizenzkonzept Vollkaskoimplantat:

- ✓ wissenschaftlich dokumentierte Periintegration®
- ✓ erstes Business-Erfolgsrezept für die Implantologie
- ✓ 10 Jahre Recall-Motivation für Patienten
- ✓ Gothaer/AMG abgesicherte 10 Jahres Garantie*
- ✓ Festkostenzuschuss Prothetik von 200 Euro*
- ✓ Chirurgische Kostenerstattung*
- ✓ deutschlandweite Medien-Präsenz

Ja, bitte senden Sie mir Informationen zum Thema Lizenzpartnerschaft zu.
Abschnitt bitte faxen an 0234 9010262. Oder per Post an Clinical House Dental,
Am Bergbaumuseum 31, 44791 Bochum.

Vollkasko Infogutschein

Name _____

Anschrift: _____

Tel: _____

Email: _____

www.Stiftung-Mensch-und-Medizin.de

www.vollkaskoimplantat.de




*gemäß AGB's

Neu!

• 3,5 mm
Implantatdurchmesser

• Garantieverlängerung
200,00 Euro*
Festkostenzuschuss
zur Prothetik

• deutschlandweite
Medienpräsenz für
Lizenzpartner



Jetzt!

Periointegration[®] ...statt Periimplantitis

In Kooperation mit dem Fraunhofer Institut und namhaften deutschen Universitäten wurde eine intensive Grundlagenforschung im Bereich moderner Hartstoffschichten betrieben. Ein Technologietransfer aus der Luft- und Raumfahrttechnik ermöglicht erstmalig die Beschichtung von Titanoberflächen mit Zirkoniumnitrid und Zirkoniumoxid.

Die aktuellen wissenschaftlichen Ergebnisse auf dem Gebiet der Oberflächentechnologie zeigen, dass Zirkoniumnitrid ein Anhaften des Biofilms mit parodontalpathogenen Keimen erheblich verringert und die Anlagerung der Gingiva zu einem dichten Saumepithel maßgeblich fördert. (Größner-Schreiber et al. 2006).

Vollkaskoimplantat[®] ...wir tun was

Das Vollkaskoimplantat ist das erste Business Erfolgskonzept für die Implantologie welches Technologie, Garantieabsicherung und Medialeistung zu einem bundesweit erkennbaren Markenkonzept verbindet. Informieren sie sich über die Vorteile für ihre Praxis und die Zugangsvoraussetzungen für Lizenzpartner.

Tel: +49 (0) 234 90 10 260

info@vollkaskoimplantat.de

www.vollkaskoimplantat.de

Clinical House Dental GmbH

Am Bergbaumuseum · 44791 Bochum

Tel. +49 (0)234 90 10 260 · Fax +49 (0)234 90 10 262