

Fortschrittlichste Behandlungsmethoden in Kombination mit innovativer Internettechnologie

Optimale Kommunikation im Behandler Netzwerk – eine Falldarstellung von Dr. Michael Visse und ZA Claus Theising.



Abb. 1: Ästhetische und funktionelle Einschränkungen durch multiple Aplasie.

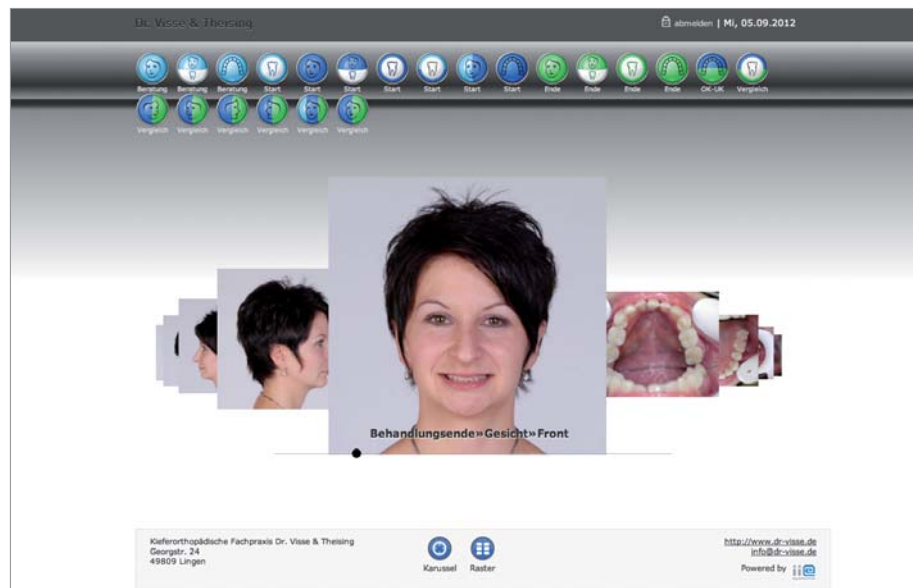


Abb. 2: Ausführliche Behandlungsdokumentation durch die Applikation Images.

Nachfolgend wird der Fall der Patientin Silvia N. geschildert. Gezeigt wird dabei, wie durch die Kombination fortschrittlichster Behandlungsmethoden mit zukunftsweisender Internettechnologie ein optimales Zusammenspiel verschiedener Fachdisziplinen erreicht wird, durch das sich selbst bei erheblich schwierigen Ausgangssituationen perfekte Therapieergebnisse erzielen lassen.

Durch ihre multiple Aplasie hatte Silvia N. (31 Jahre) einen langen Leidensweg. Folge einer fehlenden kieferorthopädischen Behandlung im Kindesalter waren Zahndriftungen im Ober- und Unterkiefer mit multiplen Lücken und persistierenden Milchzähnen. Frau N. durchlief über Jahre eine wahre Odyssee von Praxis zu Praxis. Aufgrund der hochgradig komplexen Indikation erschien eine prothetische Behandlung jedoch in aller Regel als sehr schwierig. Da sich die Frontzähne nicht in anatomisch korrekter Position befanden, schien sich eine annehmbare prothetische Lösung nur durch weitere Extraktionen erreichen zu lassen. Eine kombinierte kieferorthopädisch-prothetische Behandlung wurde von keiner Praxis in Erwägung gezogen.

Im Januar 2010 gelangte die Patientin an eine Zahnärztin, die sich ihres Problems annahm und ihr mit eben einer solchen Kombinationstherapie eine konkrete Behandlungsoption aufzeigte. Nicht zuletzt aufgrund der bis dahin gemachten Erfahrungen war Frau N. allerdings zunächst sehr skeptisch. Eine Verbesserung ihrer Zahnsituation und damit auch ihres ästhetischen Erscheinungsbildes konnte sie sich kaum vorstellen. Letztendlich ließ sie sich

jedoch von dem gemachten Behandlungsvorschlag überzeugen und wurde an unsere kieferorthopädische Praxis in Lingen überwiesen. Das erste Gespräch erfolgte im Februar 2010. Nach gründlicher Anamnese und Untersuchung klärten wir die Patientin darüber auf, dass sie im Prinzip

Austausch der Behandler: Durch moderne Applikation heute schnell und komfortabel

Langjährige Erfahrungen zeigen, dass Patienten mit sehr komplexen Ausgangssituationen interdisziplinäre Behandlungskonzepte

Eine koordinierte und engmaschige Vorgehensweise, bei der jeder Behandler zu jeder Zeit über den aktuellen Stand der Therapie informiert ist, scheint hier unbedingte Voraussetzung für den erfolgreichen Verlauf.

alle Voraussetzungen für ein perfektes Lächeln aufweist und wir in enger Kooperation mit weiteren Fachdisziplinen eine Veränderung ihrer Gebissituation erreichen und damit auch zu einer deutlich positiven Veränderung der Gesichtsästhetik beitragen könnten.

benötigen, an denen neben Kieferorthopäden Zahnärzte, Kieferchirurgen und Zahntechniker beteiligt sind. Eine koordinierte und engmaschige Vorgehensweise, bei der jeder Behandler zu jeder Zeit über den aktuellen Stand der Therapie informiert ist, scheint hier unbedingte Voraus-




Abb. 3: Kieferorthopädische Vorbehandlung mit Multiband.

setzung für den erfolgreichen Verlauf. Als Kieferorthopäden sehen wir uns in der Pflicht, die notwendige Koordination der Behandlungsplanung zu übernehmen. War dies noch vor einiger Zeit eine Aufgabe, die mit nicht unerheblichem Aufwand verbunden war und sich schon allein aus zeitlichen Gründen oftmals kaum befriedigend bewältigen ließ, stellt sich die Situation für uns heute anders dar. Heute nämlich sind wir in der Lage, mithilfe moderner Internettechnologie nicht nur zeitnah und quasi tagesaktuell, sondern auch sehr viel schneller und bequemer einen jederzeitigen Austausch der an der Behandlung beteiligten Therapeuten sicherzustellen. Hierzu nutzen wir die Applikation Images von iie-systems. Mit diesem Modul können alle beteiligten Behandler quasi auf Knopfdruck mit entsprechenden Patientenbildern über den Verlauf der Behandlung informiert werden.

Therapieverlauf

Im Falle der Patientin Silvia N. wurden in einem ersten Schritt in der Zahnarztpraxis die persistierenden Milchzähne extrahiert. Als Kieferorthopäden bestand unsere Aufgabe anschließend darin, die Zähne an die jeweils anatomisch korrekte Position im Zahnbogen zu bewegen. Die Korrektur der Zahnstellung erfolgte durch eine 12-monatige Multibandbehandlung. Durch die kieferorthopädische Vorbehandlung wurde die weitere Therapie wesentlich vereinfacht. So ist die korrekte Positionierung der Zähne im Zahnbogen Voraussetzung für das Setzen von Zahnimplantaten. Die Schaffung optimaler Zahnbreitenverhältnisse ermöglicht die Anfertigung von funktionellem und ästhetischem Zahnersatz im zahntechnischen Fachlabor.

Hochkomplexe und schwierige Ausgangssituationen benötigen beste medizinische Betreuung.

Auf Grundlage einer dreidimensionalen Diagnostik und Planung wurden nach Entfernung der Multibandapparatur von einem Mund-, Kiefer- und Gesichtschirurgen mittels Bohrschablone in die Lücken vier Implantate im Ober- und drei im Unterkiefer gesetzt. Nach der Einheilphase erfolgte die prothetische Versorgung mit vollkeramischen Kronen in der Zahnarztpraxis.

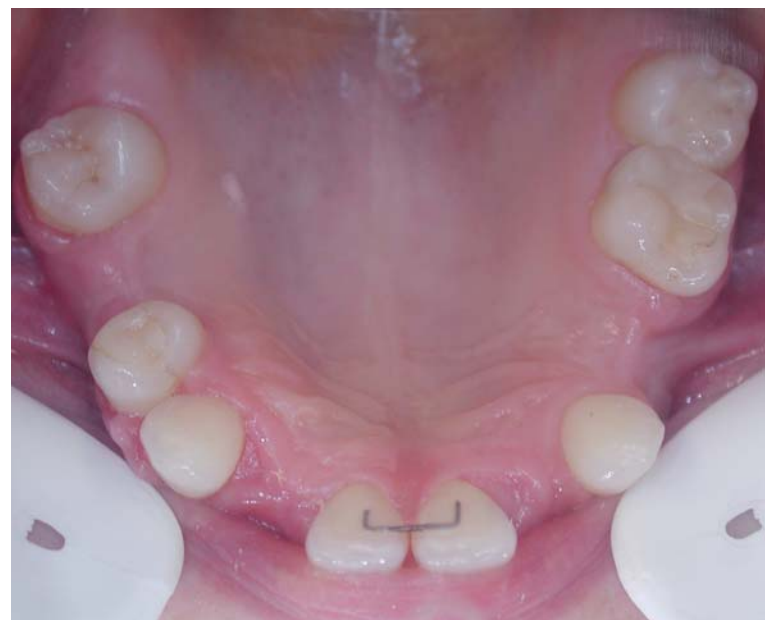

Abb. 4: Situation nach abgeschlossener KFO.

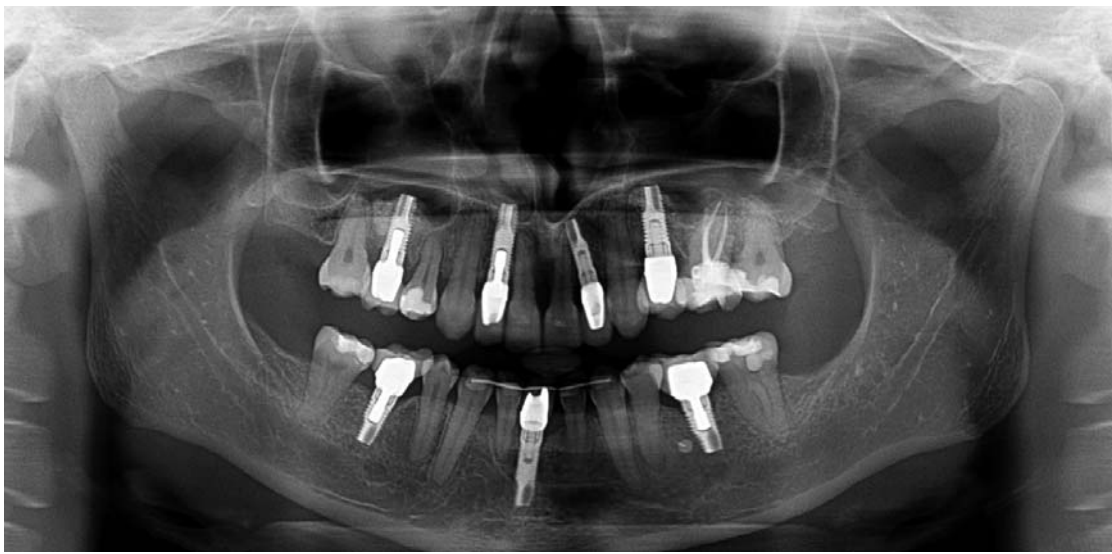

Abb. 5: Insetierte Implantate im Ober- und Unterkiefer.

Bildliche Dokumentation als Basis für Optimierung von Behandlungstechniken und Reputation

Der Behandlungsfall Silvia N. ist ein Beispiel dafür, dass hochkomplexe und schwierige Ausgangssituationen beste medizinische Betreuung benötigen, um funktionell und ästhetisch optimale Ergebnisse zu erzielen. Die bildliche Dokumentation durch die iie-Applikation Images ist dabei nicht nur im Hinblick auf die schnelle und umfassende Kommunikation im Behandlernetzwerk hilfreich, sondern dient auch als Grundlage für eine selbstkritische Reflexion. Vor allem der

schnelle Anstieg der Lernkurve bietet zudem einen weiteren und ganz entscheidenden Vorteil, nämlich die Möglichkeit der permanenten Weiterentwicklung und Optimierung der Behandlungstechniken. Quasi als „Nebenprodukt“ führt der Einsatz fortschrittlichster Internettechnologien zu einem exzellenten Empfehlungsmanagement bei Patienten und Überweisern gleichermaßen und erhöht damit die Reputation der Praxis. Dies nicht zuletzt auch, weil wir eine App entwickelt haben, mit der der Behandlungsfall auf ein mobiles Endgerät (iPhone oder iPad) heruntergeladen werden kann und damit jederzeit und überall verfügbar ist. Die App wird

im App Store unter iie-systems kostenlos angeboten. (Benutzername: user-1274, Passwort: KN).

Chancen nutzen

Längst gilt, dass am Internet zukünftig kein Weg mehr vorbei geht. Der strategische Blick vo-

raus wird vor diesem Hintergrund für Praxen immer wichtiger. Wer hingegen moderne Kommunikationstechniken ignoriert, läuft Gefahr, ins Abseits zu geraten und Entwicklungen zu verpassen, die längst nicht mehr aufzuhalten sind. Ihre Herausforderungen sollten moderne Praxen daher nicht mehr allein in der technischen Umsetzung von Behandlungen sehen, sondern vielmehr auch in den Chancen, die die Nutzung des Mediums Internet. **KN**

Weitere Infos zum Fall sowie ein Interview mit der Patientin finden Sie unter: www.iie-systems.com/ KN

KN Kurzvita



Dr. Michael Visse
[Autoreninfo]



KN Adresse

Dr. Michael Visse
Fachzahnarzt für KFO
Georgstr. 24
49809 Lingen
Tel.: 0591 59077
info@dr-visse.de
www.dr-visse.de

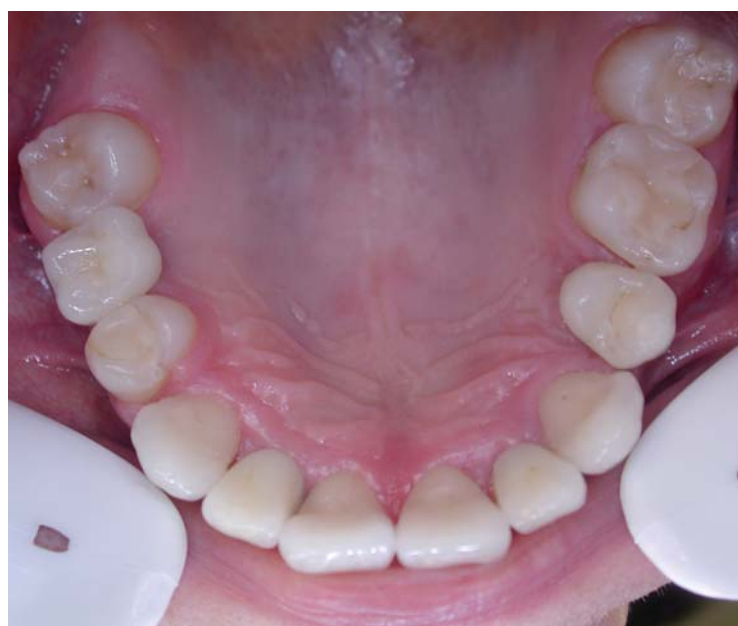

Abb. 6 und 7: Situation nach komplett abgeschlossener Behandlung.

ANZEIGE





Perfektionist in jeder Dimension zuhause.

IMPRIMO® 90
Der 3D Drucker für Modelle, Schienen und mehr...

- UV-LED-Technologie für hohe Baugeschwindigkeit
- Umfangreiche Softwaretools
- z-Auflösungen von 25-100 µm
- Laterale Auflösung (xy) von 94 µm
- Nutzerfreundlich durch vordefinierte Funktionen
- Offene Schnittstelle
- Geringer Wartungsaufwand
- Bauraum (x×y×z) 75×125×100 mm

Mehr Informationen erhalten Sie unter:

SCHEU-DENTAL GmbH
phone +49 2374 92 88-0

www.scheu-dental.com
service@scheu-dental.com

