

# Vollkommene Ästhetik mit geringem Aufwand

Im folgenden Fall soll gezeigt werden, dass neben der Verarbeitungstechnik und der Erfahrung des Behandlers auch die Eigenschaften des verwendeten Komposits eine wesentliche Rolle beim Erfolg einer Restauration spielen. Von Dr. Dr. Karl-Heinz Letzner, Innsbruck, Österreich.

Bei dem hier vorgestellten Patienten ging es um die Verlängerung der Schneidekanten mittels nichtinvasiver Komposittechnik (Abb. 1). Als der Patient in unserer Praxis vorstellig wurde, zeigte die klinische Untersuchung keinerlei Unregelmäßigkeiten. Die Zähne waren belastbar, stabil und ohne Lockerung. Dem Wunsch nach Verlängerung der beiden Frontzähne konnte ohne Probleme entsprochen werden. Als vorbereitende Massnahmen fertigten wir Situationsmodelle an. Ziel war es, die Schneidekanten mittels des hergestellten Silikonstüssels bis zur gewünschten Länge aufzubauen und so die verloren gegangene Funktion und Ästhetik wiederherzustellen.

## Wahl des Komposits

Noninvasives Vorgehen sollte in diesem Fall das Mittel der Wahl sein, um kein Trauma durch Präparation zu verursachen und den Abstand zum Pulpdach nicht noch weiter zu verringern. Auch auf „Kunstgriffe“ wie Wellenschliff oder palatinal-vestibuläres Abschrägen sollte deshalb verzichtet werden. Damit ganz ohne eine solche Präparation trotzdem kein grauer Füllungsrand im restaurierten Zahn sichtbar wird, müssen der Lichtbrechungsindex von natürlichem Schmelz und Restaurationsmaterial übereinstimmen.

Das Füllungskomposit Enamel plus HRi (LOSER & CO, Leverkusen) erfüllt dieses Kriterium nahezu perfekt. Für das natürliche Erscheinungsbild sorgen darüber hinaus die Fluoreszenz und Transluzenz, die an den natürlichen Zahn angepasst sind. Die Schichtstärke der Komposit-Schmelzmasse kann genauso dünn oder dick gestaltet werden, wie es die des natürlichen Schmelzes vorgibt.

## Prozedere

Für die Verlängerung der Schneidekanten der Zähne 11 und 21 werden diese lediglich mit feinem Edelkorund sandgestrahlt, geätzt und gebondet. Die Farbbestimmung erfolgte wie üblich mittels Farbschlüssel und Feinabstimmung an den ungeätzten und nicht ausgetrockneten Zähnen. Das Komposit Enamel plus HRi bietet

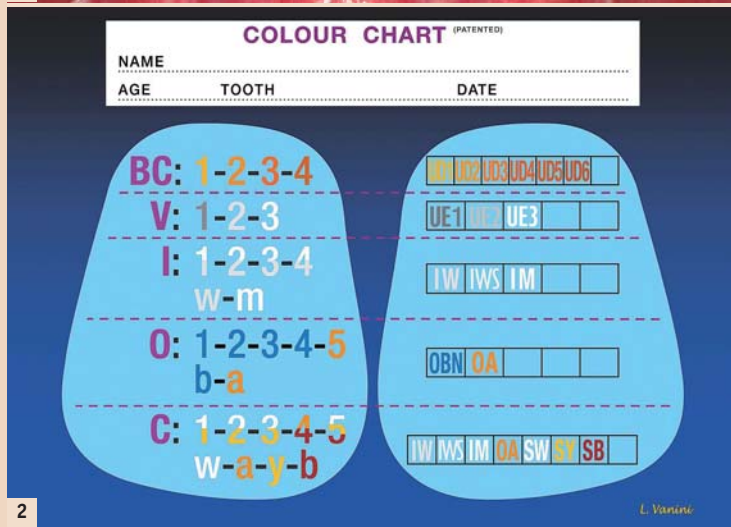
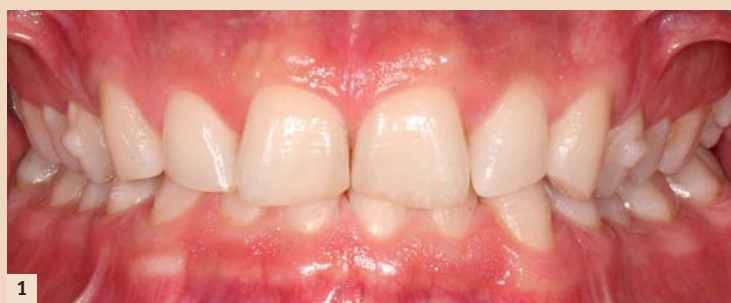

Abb. 1: Ausgangssituation: Der Patient wünschte eine Verlängerung der Inzisalkanten. – Abb. 2: Mit der Chromatic Chart wird eine detaillierte Dokumentation der verwendeten Massen ermöglicht.

dem Anwender hier eine sehr einfache, aber effektive Farbauswahl für den Schmelzanteil einer Restauration: Es sind drei Schmelzmassen verfügbar, die dem Alter des Patienten entsprechend gewählt werden können:

- a) UE 3 für junge Patienten mit noch sehr hellem und dickem Schmelz.
- b) UE 2 für erwachsene Patienten mit bereits sichtbaren Alterungsercheinungen am Zahnschmelz.
- c) UE 1 für ältere Patienten mit abradiertem, sehr transparentem Schmelz.

Die Schmelzmasse der engsten Wahl wurde auf den ungeätzten Nachbarzahn aufgetragen, lichtgehärtet und verglichen. Die so ermittelte Schmelzmasse wurde in die Enamel plus HRi Farbkarte („Colour Chart“, Abb. 2) eingetragen. Diese Möglichkeit der Dokumentation bietet eine gute Vorlage für ein standardisiertes Vorgehen bei später erforderlichen Rekonstruktionen.

Die für den Patienten ausgesuchte Schmelzfarbe wurde dann im Komposit-Heizgerät auf 39 Grad Celsius erwärmt, um sie leichter adaptieren zu können. Das Erhitzen des Komposits ermöglicht ein sehr angenehmes Ausformen besonders dünner Kompositsschichten und hilft, unangenehme Blasenbildung während der Verarbeitung zu minimieren. Zudem verringert ein Erhitzen des Materials dessen Polimerisations-schrumpfung.

Nach dem Desinfizieren der Region wurde die Inzisalkante mit einem Kugelfinierer (Komet Gebr. Brassler 314 016) geglättet, um schöne Übergänge zu erzielen. Das Tragen einer Lupenbrille ist bei Rekonstruktionen wie dieser sehr empfehlenswert.

Es folgte eine Alginatabformung als Basis für die Rekonstruktion. Anhand des Gipsmodells wurden die Schneidekanten der Zähne 11 und 21 mit Modellierwachs aufgebaut und die neue Situation palatinal und

approximal eingefroren. Die Silikonform diente als Rückwall und wurde im Munde des Patienten anprobiert (Abb. 3).

Zur Reinigung wurden die Schneidekanten noch einmal mit Aluminiumoxid (Korndurchmesser 25 Mikrometer) abgestrahlt. Der Ätz- und Spülschritt konditionierte beide Zähne für das Auftragen des Adhäsivs. Ein Inkrement Enamel plus HRi Schmelzkomposit wurde bei Zahn 21 für die Rückwand gegen den Silikonwall appliziert und leicht angedrückt. Dem jungen Alter des Patienten entsprechend wurde die Schmelzmasse UE3 verwendet. Der Kantenaufbau wurde mit dem Auftragen des vestibulären Schmelzanteils abgeschlossen. Anschliessend wurde dieses Vorgehen am Zahn 11 wiederholt (Abb. 4).

Bei kleineren Defekten wie in diesem Fall wird nur Schmelzmasse verwendet. Das Komposit passt sich aufgrund des schmelzidentischen Lichtbrechungsindex harmonisch in das Gesamtbild des Zahnes ein.

Nach der Endpolymerisation wurde die Oberflächentextur gestaltet. Gelingt die Ausarbeitung analog zur noch intakten Vestibulärfläche, ist das Komposit nach der Hochglanzpolitur einem Veneer gleichwertig oder überlegen (Abb. 5). Um dies auf einfache Weise zu erreichen, steht ein abgestimmtes Politursystem mit drei Diamantpasten sowie Ziegenhaarbürste und Filzrädern zur Verfügung.

## Diskussion

Komposits geniessen mittlerweile einen wesentlich besseren Ruf als noch vor einigen Jahren. Für ihren Einsatz sprechen vielfältige Argumente: Die zu erzielenden ästhetischen Resultate stehen denen von Keramikrestaurationen in keiner Weise nach. Die Abrasionswerte sind dem natürlichen Schmelz sehr ähnlich. Zudem kann man minimalinvasiv arbeiten. Die Lichtbrechung sowie -reflexion und die ästhetische Wirkung entsprechen

dem des natürlichen Zahnes. Die so versorgten Patienten sind in den meisten Fällen sehr zufrieden und dankbar, dass wir eine Alternative zum Keramikveneer oder gar einer Überkronung vorgeschlagen haben.

Das heisst nicht, dass Keramikversorgungen nicht mehr gebraucht werden – ganz und gar nicht. Nur: das Indikationsspektrum für Kompositrekonstruktionen hat sich erheblich erweitert, ganz abgesehen von der Bequemlichkeit sowie dem Kosten-Nutzen-Aufwand für den Patienten und nicht zuletzt den Verdienstmöglichkeiten für den Zahnarzt.

Das Komposit Enamel plus HRi ist der bisher einzige Vertreter einer neuen Klasse hochästhetischer Restaurationsmaterialien. Das Besondere und Einzigartige liegt in der Angleichung des Lichtbrechungsindex an den Wert des natürlichen Schmelzes, er beträgt 1,62 (Abb. 8a und b).

Die guten Lichteigenschaften sind prädestiniert für eine zügige Technik mit wenigen Schritten. Schneidekantendefekte werden nur mit Schmelzmasse rekonstruiert. Bei einfachen Aufbauten genügen ein oder zwei Dentinmassen und eine Schmelzmasse. Bei anspruchsvollen Fällen werden zusätzliche Massen für Opaleszenzen, Intensive und Charakterisierungen herangezogen (Abb. 9).

Wer eine spezielle Masse für den Molarenbereich bevorzugt, setzt die Schmelzmasse Enamel plus HRi Function ein. Hier entsprechen die Abrasionswerte denen von Gold. Dadurch lässt sich das Komposit besonders auch bei Patienten mit Parafunktion oder CMD-Problematik heranziehen. Anders als sehr harte Kompositmassen oder Keramik kann die Function-Schmelzmasse die Integration der Versorgung in das neuromuskuläre System sehr gut unterstützen und die okklusale Stabilität erhalten. Die gesamte HRi-Kompositgeneration eignet sich nicht nur für die direkte Füllungstherapie, sondern ist gleichfalls für die indirekte Arbeiten im Labor bestimmt. So lassen sich Veneers ebenso anfertigen wie Verblendungen, zum Beispiel neben direkten Restaurationen. **ST**

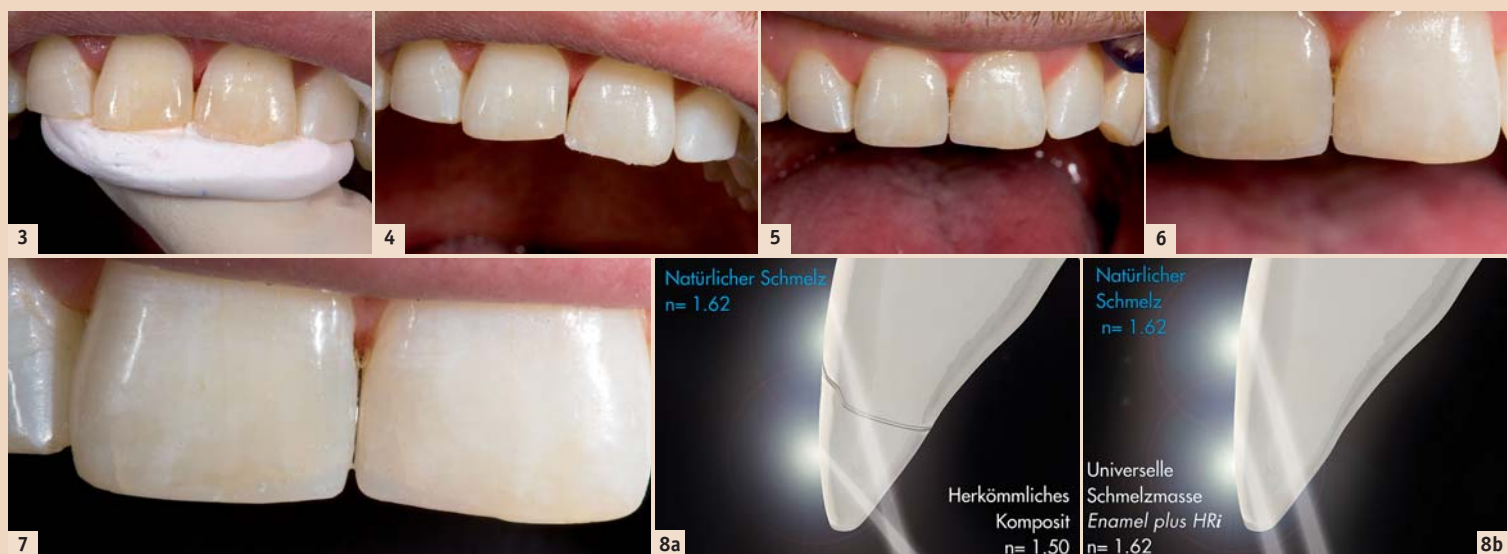


Abb. 3: Durch das Anlegen des Rückenwalles wird 1. das Längendefizit erkennbar und 2. kann die palatinale Schneidekante in den Rückenwall eingebracht werden. – Abb. 4: Verlängerter Frontzahn vor dem Ausarbeiten. Es ist wichtig, dass der Zahn in diesem Stadium fertig ausgearbeitet wird. – Abb. 5: Schneidekantenverlängerung nach der Fertigstellung. – Abb. 6: Darstellung nach Einstellen der Protrusionsbewegung und Politur der Kompositanteile. – Abb. 7: Übersicht der gelungenen Frontzahn-Schneidekanten-Rekonstruktion. – Abb. 8a und 8b: Der Lichtbrechungsindex von Enamel plus HRi entspricht dem des natürlichen Schmelzes. – Abb. 9: Schichtschema mit Dentin- und Schmelzmassen bei umfassenderen Rekonstruktionen.

**Kontakt**

Infos zum Autor

**Dr. Dr. Karl-Heinz Letzner**  
 Praxis für Zahn-, Mund- und Kieferheilkunde  
 Anichstr. 10  
 6020 Innsbruck, Österreich  
 Tel.: +43 512 238446  
 praxis@zahn-medizin.at  
 www.zahn-medizin.at