



Bei geeigneten Bedingungen ist eine Sofortimplantation nach Zahnextraktion ein zeit- und kostensparendes chirurgisches Konzept. Doch nicht immer sind die Voraussetzungen für eine solche Behandlung gegeben. Dass sie in einigen Fällen dennoch funktionieren kann, zeigt folgendes Beispiel einer 69-jährigen Patientin, bei der trotz diverser Beschwerden, u. a. reduziertes Knochenangebot und apikale Osteolyse, eine Sofortinsertion zweier Implantate im Oberkiefer möglich war. Voraussetzung für den Behandlungserfolg ist die strikte Verfolgung von Standardprotokollen, eine entsprechende Patientencompliance, eine hinreichend sichere Implantatprimärstabilität, eine knochenfreundliche Implantatoberfläche sowie eine adäquate Dekontaminierung der Alveole.



Implantatsofortinsertion bei reduziertem Knochenangebot und apikaler Osteolyse

Prof. Dr. Thomas Weischer, Prof. Dr. Dr. Christopher Mohr

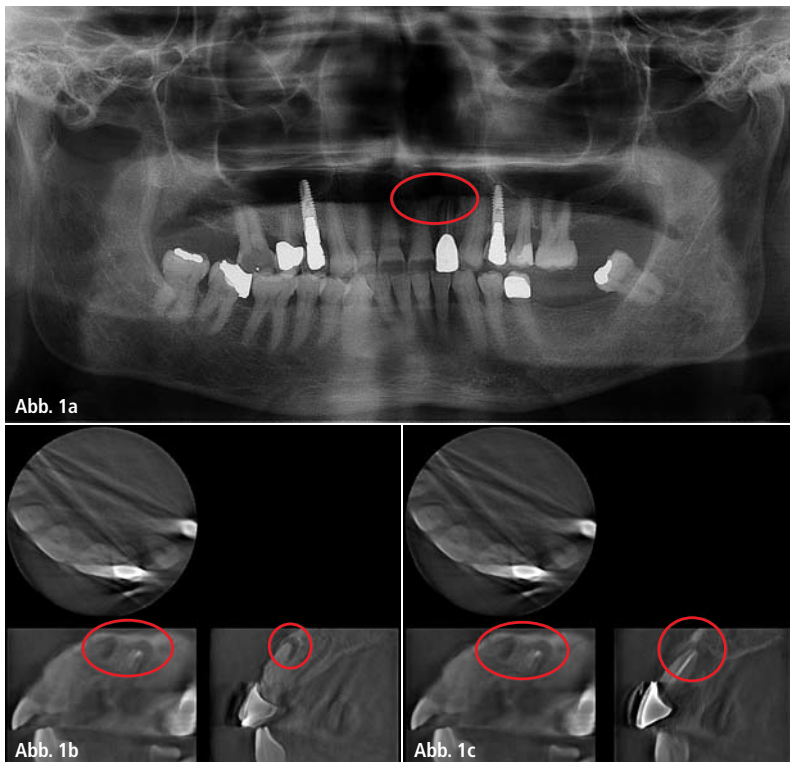


Abb. 1a-c: Ausgangsorthopantomogramm und DVT-Ausschnitte mit deutlichen apikalen Osteolysen an den Zähnen 21 und 22 (rote Markierung).

Zahnentfernungen mit sofortiger Implantatinsertion haben u. a. das Ziel, den Knochen direkt nach der Zahnentfernung zu stimulieren und damit zu konservieren.^{5,6,10} Eine Implantatinsertion auch kurzzeitig nach Zahnextraktion bedeutet in der Regel eine individuell unterschiedlich ausgeprägte Kieferatrophie.^{5,6,9,10} Deshalb scheinen sich Implantatsofortinsertionen gerade bei Patienten anzubieten, bei denen aufgrund eines reduzierteren Knochenangebotes bei einem zweizeitigen Vorgehen eine Implantatinsertion nur in Kombination mit einer größeren und somit aufwendigeren Osteoplastik möglich wäre.^{1,6,8,10,14} Eine Kontraindikation für eine Implantatsofortinsertion schien bisher eine entzündliche Veränderung in der Regio apicalis zu sein.⁵ Zunehmend berichten jedoch Autoren von Implantatsofortinsertionen in Alveolen bei bestehender periapikaler Pathologie an den zu entfernenden Zähnen; einige mit Ergebnissen, die mit Sofortimplantatin-



HI-TEC IMPLANTS

KOMPATIBEL ZU FÜHRENDEN IMPLANTATSYSTEMEN

VISION



LOGIC



X6 & MODULAR ABUTMENT



SELF THREAD & UNIVERSAL UNIT



Beispielrechnung
Einzelzahnversorgung

Implantat inkl. Deckschraube	89,-
Abheilpfosten.....	15,-
Einbringpfosten = Abdruckpfosten	0,-
Modellimplantat.....	12,-
Titan-Pfosten bzw. CAD/CAM Kleebasis.....	39,-
EURO	155,-*

* ohne Mindestabnahme!!



Das HI-TEC Implantatsystem bietet allen Behandlern die **wirklich** kostengünstige Alternative und Ergänzung zu bereits vorhandenen Systemen.

HI-TEC IMPLANTS · Vertrieb Deutschland · Michel Aulich · Veilchenweg 11/12 · 26160 Bad Zwischenahn
Tel. 0 44 03/53 56 · Fax 0 44 03/93 93 929 · Mobil 01 71/6 08 09 99 · michel-aulich@t-online.de · www.hitec-implants.com

HI - TEC IMPLANTS

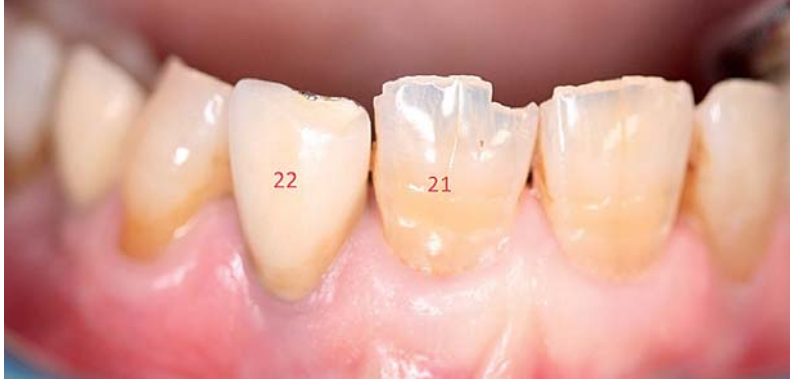

Abb. 2: Klinischer Ausgangsbefund. Die Patientin hatte eine niedrige Lachlinie entsprechend der Einteilungen nach Kourkouta, S.¹¹

sertionen ohne periapikale Pathologie an den zu entfernenden Zähnen vergleichbar sind.^{7,9,12}

Falldarstellung

Im vorliegenden Fall bestand an den nicht erhaltungswürdigen Zähnen 21 und 22 bei einer 69-jährigen Patientin

eine deutliche apikale Osteolyse bei deutlich reduzierten, knöchernen Verhältnissen und Dentophobie, einem insulinpflichtigem Diabetes, einer Penicillinallergie und einer antikoagulativen Therapie mit Thrombozytenaggregationshemmern. Behandlungsziel sollte nach entsprechender Aufklärung über Risiken und Alternativen sein, zur Vermeidung aus-

gedehnter augmentativer Techniken trotz der apikalen Osteolysen und des reduzierten Knochenangebotes Zahnentfernung und Implantatinsertion in einer Sitzung in Lokalanästhesie unter Sedierung durchzuführen. Um das Risiko von infektiösen Keimen, die die Implantateinheilung und kleinere, lokale augmentative Maßnahmen gefährden würden, zu reduzieren, erfolgte die Intervention unter perioperativer, antibiotischer Abdeckung mit Clindamycin 3 x 300 mg. Zusätzlich wurde intraoperativ nach Exkochleation der Alveole eine Dekontamination der Alveolen mit dem Diodenlaser (HELBO Photodynamic Systems GmbH, Walldorf, Deutschland) im Sinne einer antimikrobiellen Photodynamischen Therapie (aPDT) durchgeführt. Durch die Verwendung des Photosensitizers HELBO® Blue (HELBO Photodynamic Systems GmbH, Walldorf, Deutschland) bestand die Möglichkeit, auch die Regionen in der

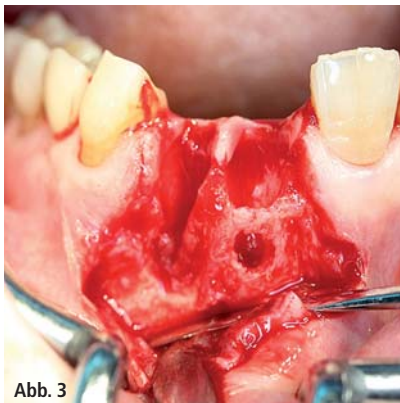


Abb. 3

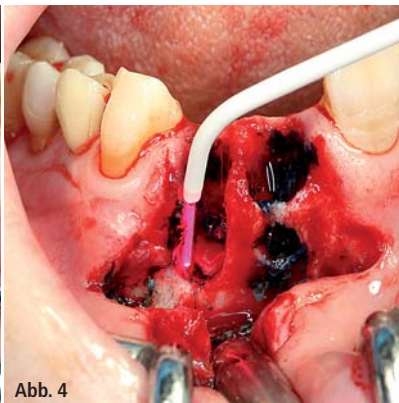


Abb. 4

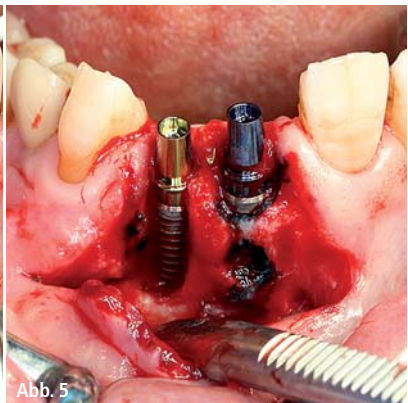


Abb. 5

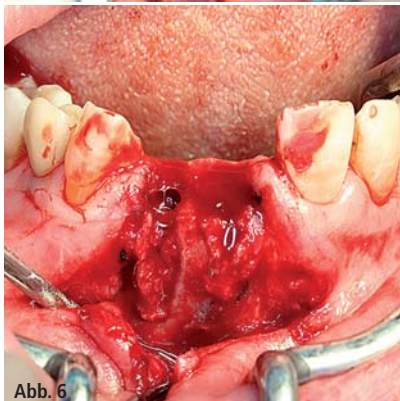


Abb. 6

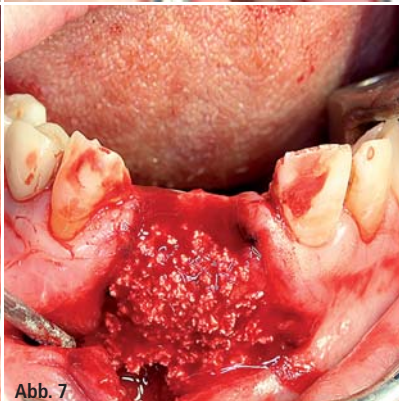


Abb. 7

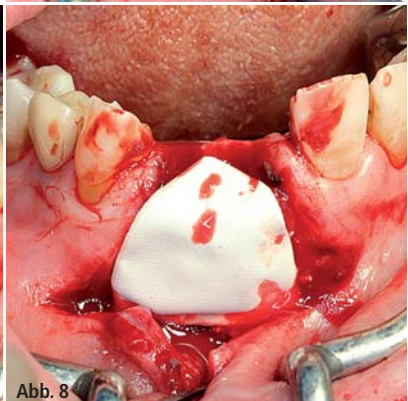


Abb. 8

Abb. 3: Zustand nach Entfernung der Zähne 21 und 22. Ausgedehnter knöcherner Defekt Regio 21 und 22. – **Abb. 4:** Applikation und Aktivierung von HELBO® Blue-Lösung (HELBO Photodynamic Systems GmbH, Walldorf, Deutschland) über einen Diodenlaser in die Alveolen 21 und 22 nach Exkochleation mit dem scharfen Löffel. Hierdurch sollen auch die Bereiche erreicht werden, in die der scharfe Löffel ggf. nicht vorgedrungen ist. – **Abb. 5:** Primär stabile Insertion von zwei XiVE-Implantaten (DENTSPLY Implants, Mannheim, Deutschland), Regio 21 (4,5/13 mm) und 22 (3,8/15 mm) trotz sehr reduzierter knöcherner Verhältnisse. Großflächig freiliegende Friadent-plus-Implantatoberfläche. – **Abb. 6:** Abdeckung der gesamten, primär nicht knöchern bedeckten Implantatoberfläche mit autologem Knochen, der aus der Region gewonnen worden ist. – **Abb. 7:** Abdeckung des knöchernen Augmentats mit Knochenersatzmaterial (NanoBone, Artoss GmbH, Rostock, Deutschland) als Resorptionsschutz. – **Abb. 8:** Applikation einer RESORBA Membran (RESORBA Medical GmbH, Nürnberg, Deutschland) im Sinne einer Guided-Bone Regeneration.

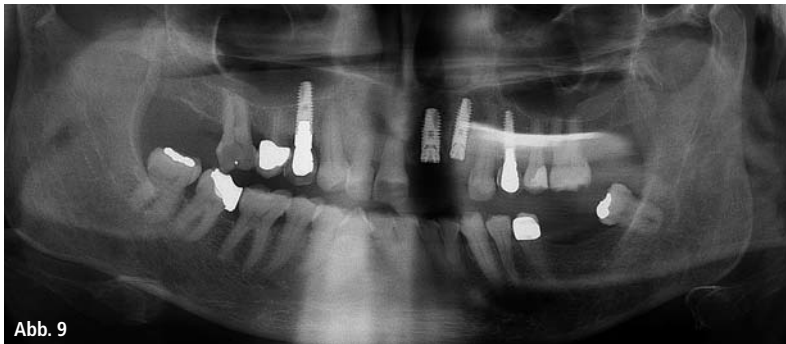

Abb. 9

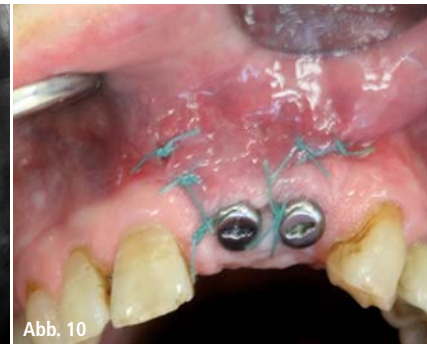

Abb. 10

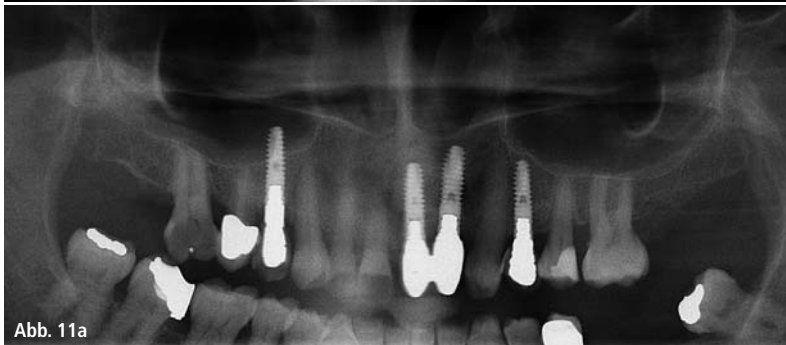

Abb. 11a

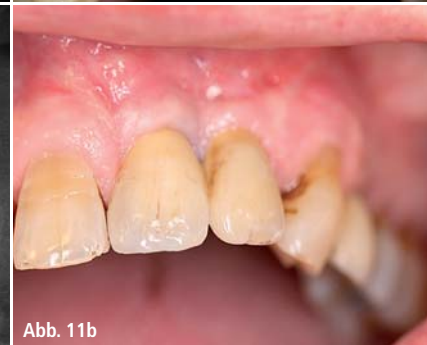

Abb. 11b

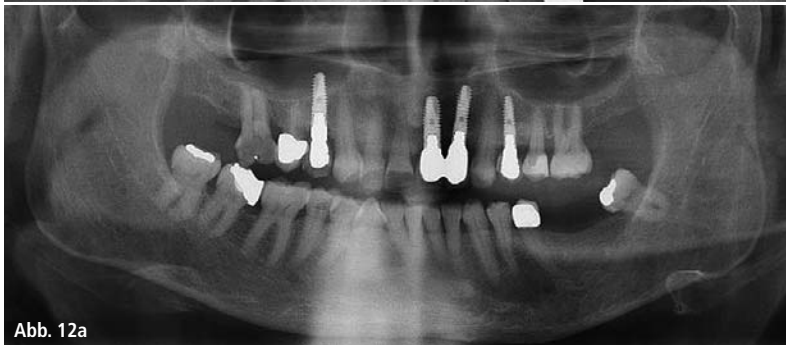

Abb. 12a

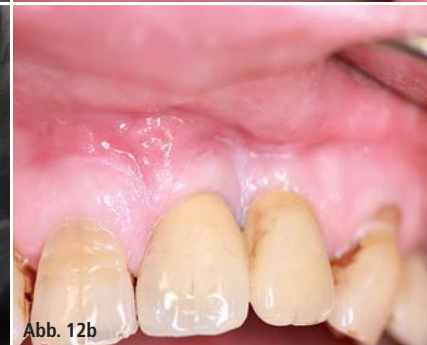

Abb. 12b

Abb. 9: Orthopantomogramm – Zustand direkt nach Implantatinserterion. – **Abb. 10:** Zustand nach Implantatfreilegung, Applikation von Gingivaformern und submuköser Vestibulumplastik im Frontbereich, sodass eine schmale Zone fixierter Gingiva gewonnen werden konnte. – **Abb. 11a und b:** Orthopantomogramm und klinische Situation nach Eingliederung der verblockten und verschraubten Suprastruktur. Korrekte, spaltfreie Platzierung des Zahnersatzes (Zahntechniker M. Gaida, GOR-Zahntechnik, Essen, Deutschland). Trotz schwierigster Verhältnisse kosmetisch und funktionell suffizientes Ergebnis bei begrenztem operativen Aufwand. – **Abb. 12a und b:** Orthopantomogramm und klinische Situation ein Jahr nach Prothetikeingliederung. Reizlose klinische Verhältnisse bei unauffälligem periimplantären Knochenabbau.

Alveole zu dekontaminieren, die nicht oder schlecht durch die mechanische Exkochleation gereinigt werden konnten.^{2-4,13} Anschließend erfolgte primär stabil trotz sehr reduzierter, knöcherner Verhältnisse die Insertion von zwei XiVE-Implantaten (DENTSPLY Implants, Mannheim, Deutschland) sowie lokale, augmentative Maßnahmen.

Zusammenfassung

Im vorliegenden Fall gelang es, trotz schwierigster Ausgangslage (Dentophobie, insulinpflichtiger Diabetes, antikoagulative Therapie, reduziertes Knochenangebot, apikale Osteolyse) unter Verwendung eines Kompressionsimplantates und unter Hinzuziehung der

aPDT in Kombination mit einer perioperativen Antibiose sowie lokalen augmentativen Maßnahmen, die Patientin hinreichend prothetisch im weicheren, knöchernen Lager des Oberkiefers zu versorgen. Voraussetzung für den Behandlungserfolg in solchen Fällen ist nach Einschätzung der Autoren bei Verfolgung von Standardprotokollen eine entsprechende Patientencompliance, eine hinreichend sichere Implantatprimärstabilität (eben auch bei reduzierten knöchernen Verhältnissen), eine knochenfreundliche Implantatoberfläche sowie eine adäquate Dekontaminierung der Alveole. Eine ausführliche Risikoaufklärung einschließlich der Darstellung möglicher Alternativen mit Pro und Kontra ist zwingend. Trotz des günstigen Be-

handlungsergebnisses muss bei Vorliegen deutlich reduzierter knöcherner Verhältnisse und einer apikalen Pathologie nach Auffassung der Autoren im individuellen Fall weiterhin individuell abgewogen werden, ob sich ein einzelntes Vorgehen oder ein in der Regel sicheres zweizeitiges Vorgehen anbietet.¹⁰

Kontakt

Prof. Dr. Thomas Weischer

Univ.-Klinik für MKG-Chirurgie,
plastische Operationen
(Dir.: Prof. Dr. Dr. Ch. Mohr)
Kliniken Essen-Mitte
Henricistr. 92
45136 Essen
t.weischer@kliniken-essen-mitte.de