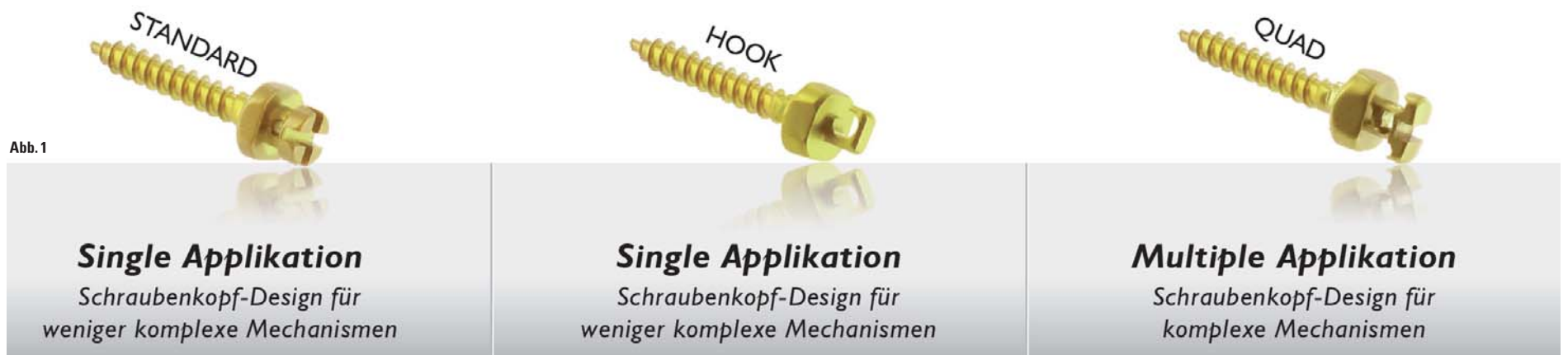

Die klinische Anwendung der LOMAS VEGAS-Schraube

Ein Beitrag von Schraubenentwickler Dr. Carlos Alberto Villegas Bateman.



Einleitung

In der Mai-Ausgabe der KN Kieferorthopädie Nachrichten zeigten wir diverse Indikationen und Anwendungen der erstmals zur diesjährigen IDS vorgestellten LOMAS VEGAS-Schraube, welche mittlerweile sogar noch erweitert wurden. Als vorteilhaft, aus unserer Sicht als Behandler, stellt sich dabei vor allem der verlängerte, transgingivale Anteil dieser Variante der LOMAS-Schraube dar. So verhindert diese selbst bei den Längen 7 und 9 mm ein Quetschen der Schleimhaut und ermöglicht somit eine bessere Heilung des Weichgewebes, weshalb der Hersteller Arno Fritz GmbH dies auch als Alternative für die gängigen LOMAS-Schrauben empfiehlt. Da der „Multiple Applikation“-Kopf der Schraube sämtliche Möglichkeiten bietet, muss nicht un-

bedingt auf die STANDARD- oder die HOOK-Variante zurückgegriffen werden. Gerade im Unterkiefer und in der Crista infra zygomatica gewährleistet die LOMAS VEGAS-Schraube eine stabile Möglichkeit der Verankerung – auch im Falle von Klasse III-Behandlungen im frühen Lebensalter. Zum einen müssen wir beim Inserieren in die mandibuläre Symphysis nicht mehr abwarten, bis der Durchbruch des bleibenden Eckzahns erfolgt ist, um sicherzustellen, dass kein Risiko einer Schädigung des Keims besteht. Zum anderen ist keine Lockerung der infrazygomatisch eingebrachten Knochenplatten zu erwarten. Aufgrund der Verankerung der Schraube im Knochen mit ca. 10 mm wird die Verlustrate der Schrauben um ein Vielfaches gesenkt; ja geht sogar gegen Null. In unserem kieferorthopädischen

Alltag spielt dieser Fakt eine immense Rolle, da unsere Patienten uns ihr Vertrauen schenken und wir dafür sorgen sollten, dieses auch weiterhin zu erhalten. So müssen wir von den Systeme-

men, die wir einsetzen und mit denen wir täglich arbeiten, absolut überzeugt sein. Im Gegensatz zur herkömmlichen Variante können mit diesem System aufgrund des gerin-

geren Materialaufwandes auch die Kosten reduziert werden. So müssen statt vier Miniplatten, fixiert mit jeweils zwei bis drei

Fortsetzung auf Seite 14 KN

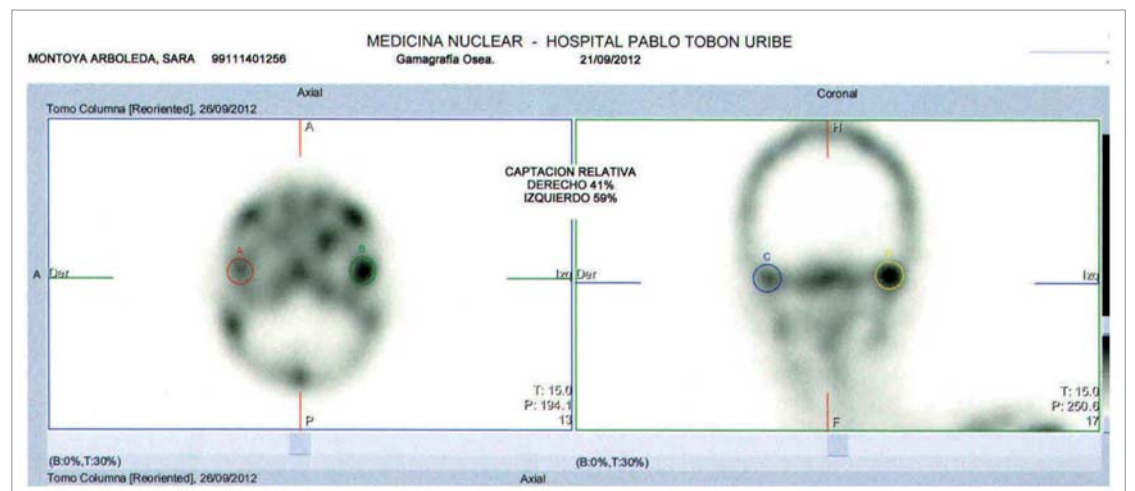


Abb. 3: Knochen-Scan-Aufnahmen, die Zufuhr des Kontrastmittels zeigend. Im linken Gelenkköpfchen 59%, im rechten 41%, was die Diagnose einer aktiven kondylären Hyperplasie im linken Gelenk bestätigt.

ANZEIGE

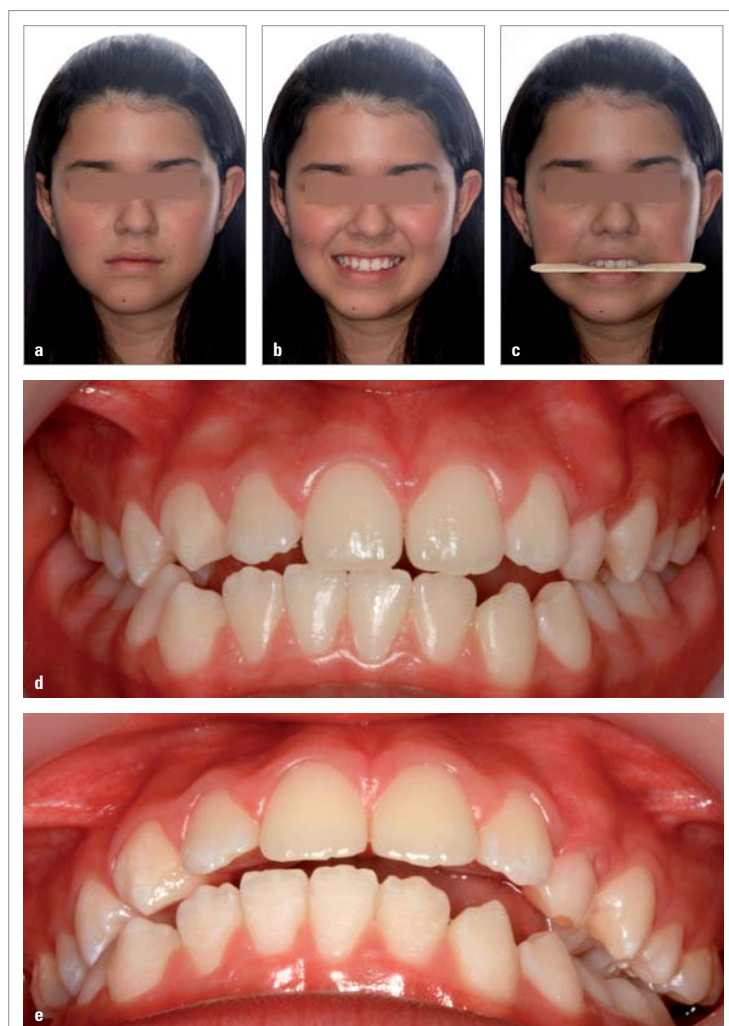


Abb. 2a-e: Extraorale Frontalaufnahmen im Ruhezustand (a), lachend (b) und die Gesichtssymmetrie in Form der versetzten Okklusionsebene zeigend mit Kieferabweichung nach rechts (c). Intraorale Aufnahmen, die die 6 mm Abweichung der unteren Mittellinie nach rechts (d) sowie den vorhandenen Überbiss zeigen (e).

Highland Metals produziert seit über 25 Jahren hochwertige Drähte

Unser Geheimnis:
Qualität, Service und einfach guter Draht.

Für eine Abholung auf der Messe bestellen Sie bitte vor dem 18. September 2015 zu IOC Preisen - Sie erhalten zusätzlich 5% Rabatt auf Ihre Bestellung.

Highland Metals begrüßt Sie auf der IOC 2015 in London, England, vom 27. bis 30. Sept. Holen Sie Ihre Bestellung direkt bei uns an Stand Nr. 541 ab.

www.highlandmetals.com ♦ orders@highlandmetals.com ♦ +1 (408) 271-2955

Fortsetzung von Seite 13

Schraubenkopf-Design

Schrauben, lediglich vier Schrauben inseriert werden, die auch bei der Entfernung eine erhebliche Erleichterung darstellen, da sie wie die normalen Minischrauben einfach herausgedreht werden können, ohne dass ein erneuter chirurgischer Eingriff erfolgen muss.

Das LOMAS-System an sich bietet drei verschiedene Kopfarten an, die in Abbildung 1 dargestellt sind. Für das LOMAS VEGAS-System wurde der QUAD-Kopf verwendet, da diese Variante alle Indikationen abdeckt, für die die Schraube entwickelt wurde. Außerdem bleibt das

System so übersichtlich und klar strukturiert. Der große Vorteil liegt darin, dass die Behandlungsmethode und somit auch die kieferorthopädische Apparatur während der Behandlung angepasst und/oder geändert werden kann, ohne dass eine Schraube mit einem anderen Kopf inseriert werden muss.

Klinisches Fallbeispiel

Ein zwölfjähriges Mädchen stellte sich in unserer Praxis vor. Sie zeigte eine Unterkieferabweichung nach rechts, zudem wurde eine linksseitige kondyläre Hyperplasie anhand einer Single-Photon-Emissions-Computertomografie (SPECT) festgestellt. Die linksseitige intrakapsuläre Knochen-

protuberanz wurde mithilfe von 3-D-Computertomografie geplant, um die Anzahl der Gelenkresektionen, die notwendig sind, um die untere Zahn-Mittellinie auszurichten, bewerten zu können. Die zygomatic platzierte LOMAS VEGAS-Schraube links und zwei unspezifische Minischrauben gaumenseitig wurden zur selben Zeit inseriert wie die

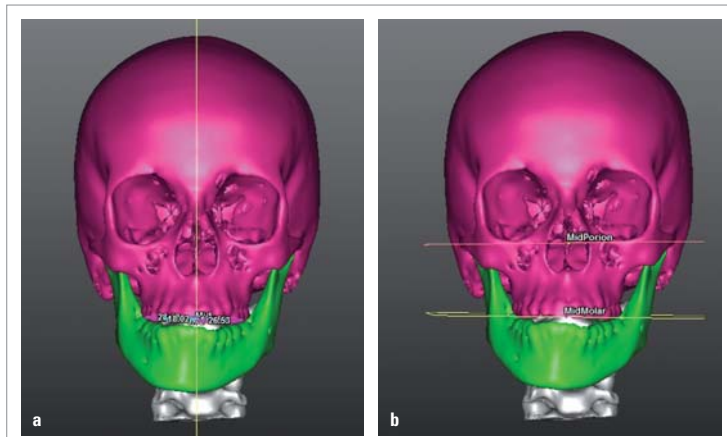


Abb. 4a, b: Das Maß der Asymmetrie in Form der Unterkieferabweichung (a) und der versetzten Okklusionsebene (b), dargestellt durch Computertomografie-Aufnahmen.

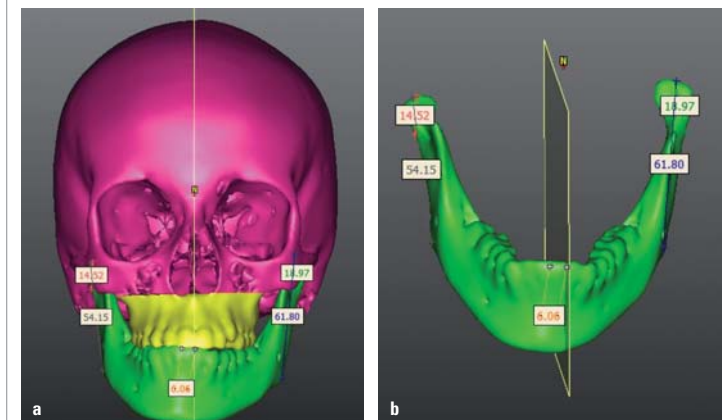


Abb. 5a, b: Messungen des mandibulären Kondylus und des Unterkieferastes rechts und links, um die Unterschiede festzustellen. Der Schädel (a) und nur der Unterkiefer inkl. Gelenk (b).

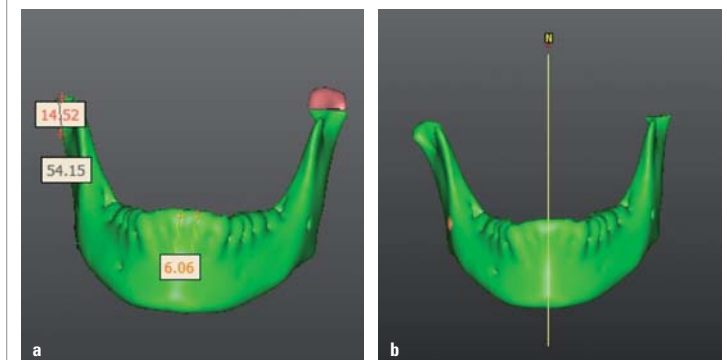


Abb. 6a, b: Planung der Anzahl der Gelenkresektionen (a), die notwendig sind, um die mandibuläre Symmetrie wiederherzustellen (b).

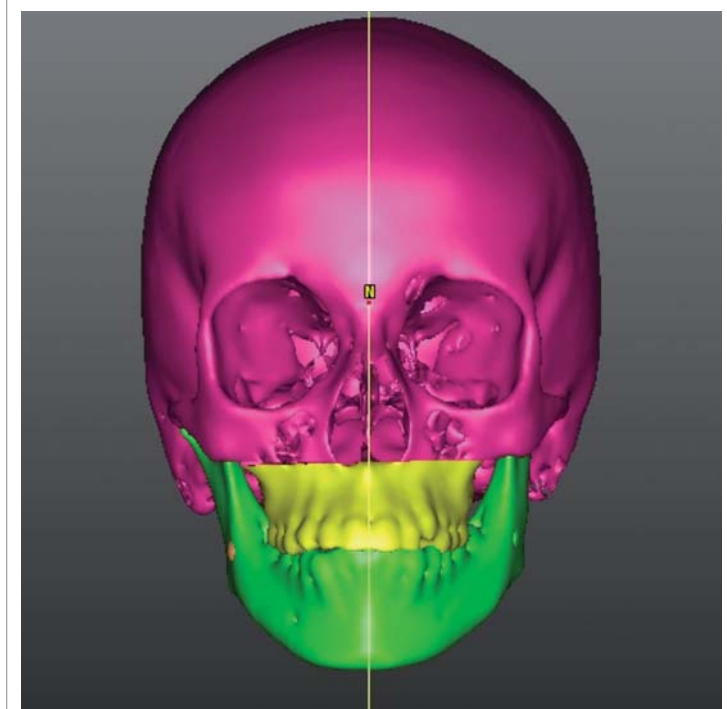


Abb. 7: Finales Ergebnis basierend auf dem Operationsplan mit intrakapsulärer Knochenprotuberanz.

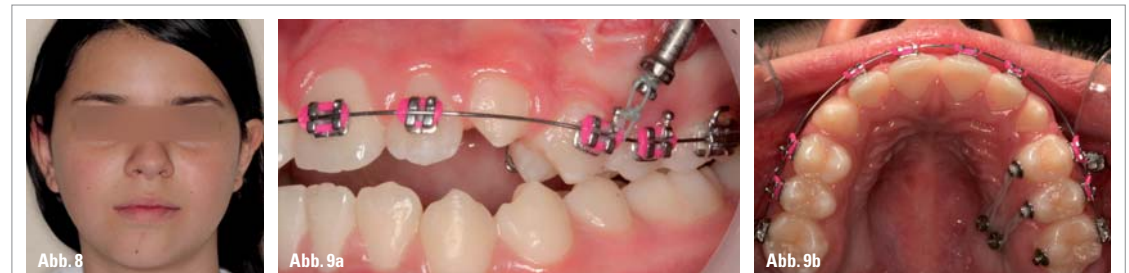

Abb. 8: Frontalaufnahme nach der Kondylektomie, welche die Verbesserung der Gesichtsasymmetrie zeigt. – Abb. 9a, b: Die zygomatic platzierte LOMAS VEGAS-Schraube links (a) und zwei unspezifische Minischrauben gaumenseitig (b) wurden mit dem Ziel inseriert, den oberen linken ersten Molaren und die Prämolaren zu intrudieren, um die versetzte Okklusionsebene zu korrigieren.

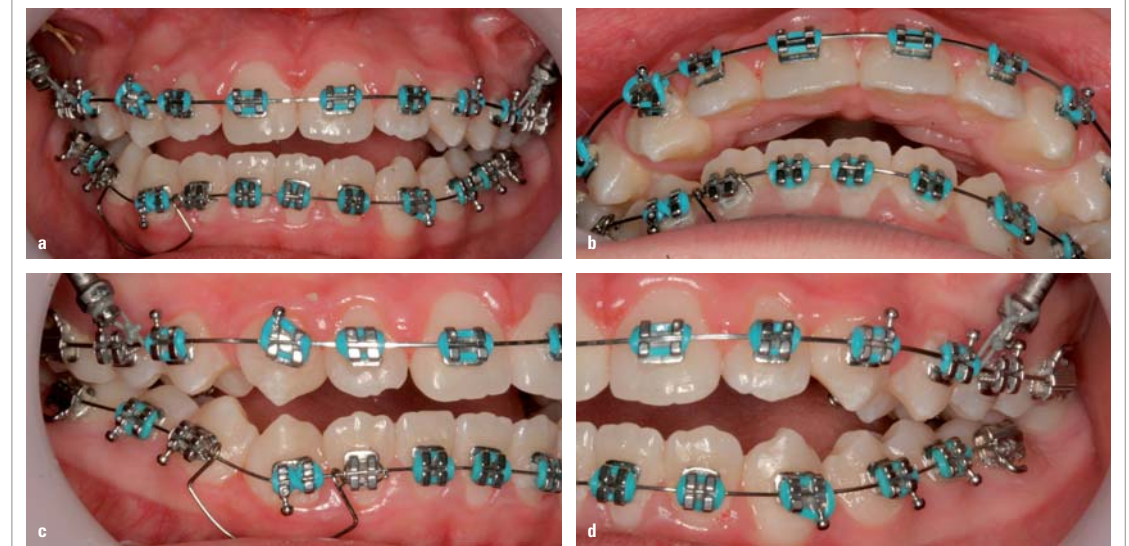


Abb. 10a–d: Intraorale Aufnahmen nach vier Monaten Behandlungszeit. Aufgrund des bisher erzielten Ergebnisses bezüglich des offenen Bisses (a) und des sagittalen Überbisses (b) wurde beschlossen, eine weitere zygomatic zu platzierende LOMAS VEGAS-Schraube rechts und zwei unspezifische Minischrauben gaumenseitig zu inserieren. Sie dienen als skelettale Verankerung mit dem Ziel, auch die rechten Seitenzähne zu intrudieren, was die Bilder c und d zeigen.

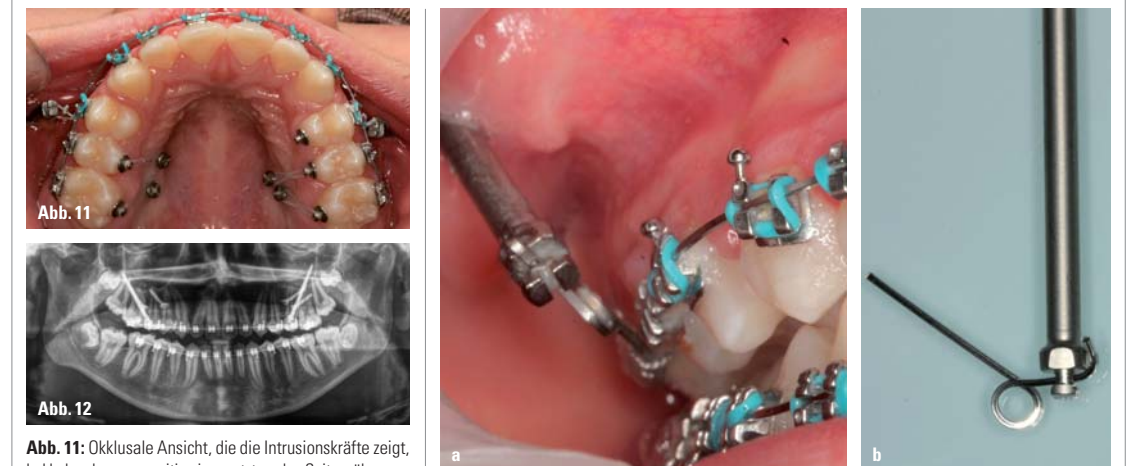

Abb. 11: Okklusale Ansicht, die die Intrusionskräfte zeigt, bukkal und gaumenseitig eingesetzt an den Seitenzähnen. – Abb. 12: OPG, welches die inserierten Schrauben in ihrer jeweiligen Position zeigt. – Abb. 13a, b: Ein Loop aus einem Stahlbogen der Dimension .019" x .025" wurde am LOMAS VEGAS-Kopf befestigt, um die ersten Molaren zu intrudieren.

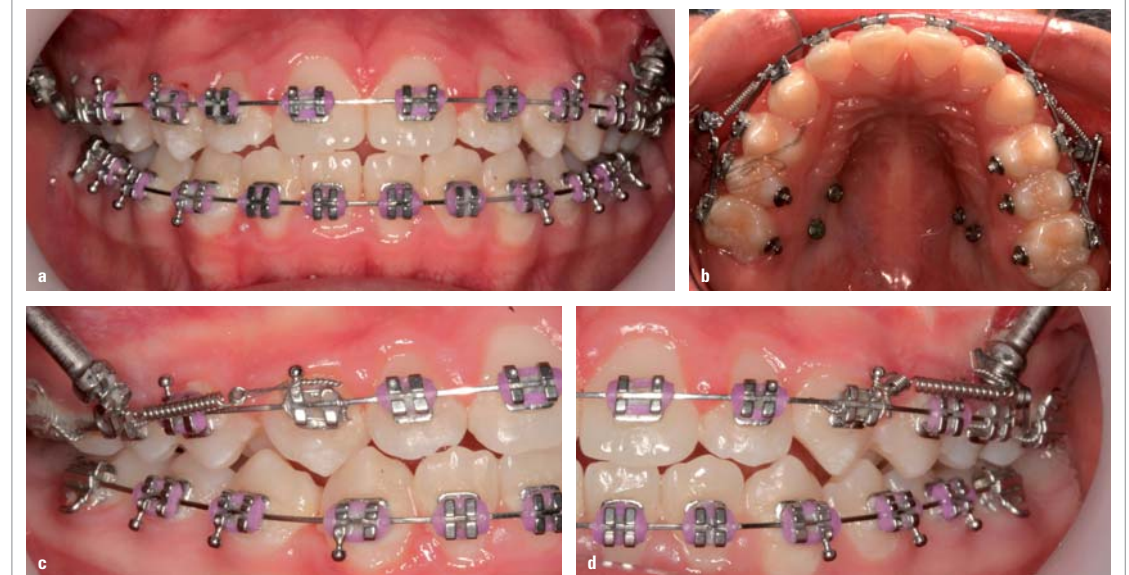


Abb. 14a–d: Intraorale Aufnahmen, die die kieferorthopädische Apparatur zur Intrusion der Seitenzähne zeigen. Die bukkalen Loops (c, d), die gaumenseitigen Minischrauben und lingual geklebten Knöpfchen (b) sowie die Zugfeder, um die obere Zahnreihe zu distalisieren (b–d).

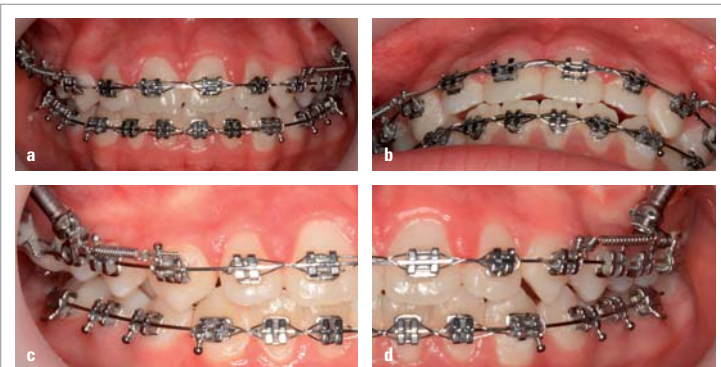


Abb. 15a-d: Verbesserung des sagittalen und vertikalen Überbisses (a, b) mit Intrusions- und Retraktionsmechanismen angewendet in Verbindung mit der LOMAS VEGAS-Schraube zur skelettalen Verankerung (c, d).

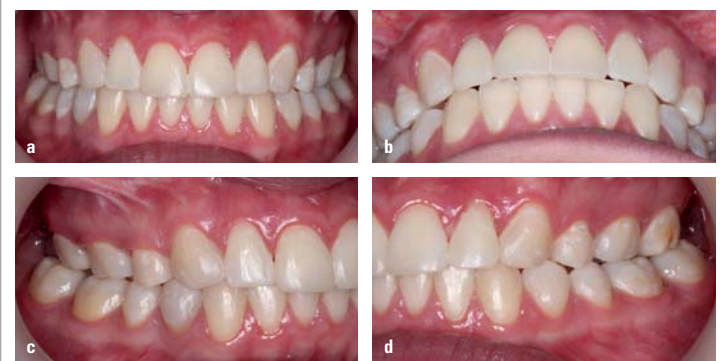

Abb. 16a-d: Finale Okklusion nach zweieinhalbjähriger kieferorthopädischer Behandlung.

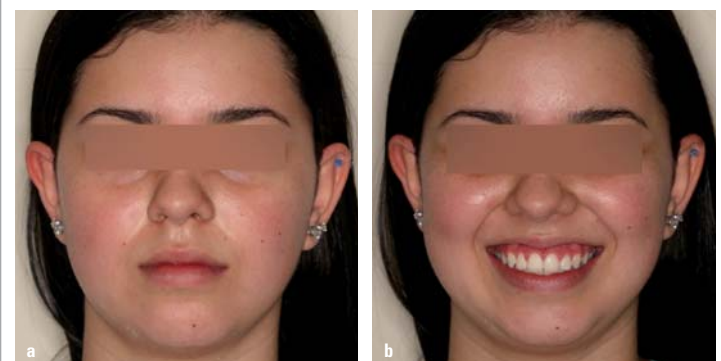

Abb. 17a, b: Gesichtssymmetrie nach Behandlungsabschluss im Ruhezustand (a) und lachend (b).

Kondylektomie unter Allgemein-
anästhesie durchgeführt wurde,
um den oberen linken ersten Mo-
laren und die Prämolaren mit dem
Ziel der Korrektur der versetzten
Okklusionsebene zu intrudieren.
Nach vier Monaten wurden auf
der rechten Seite eine LOMAS
VEGAS-Schraube und gaumen-
seitig zwei unspezifische Mini-
schrauben inseriert. Sie dienen als
skelettale Verankerung mit dem
Ziel, die rechten Seitenzähne zu
intrudieren und den oberen Zahn-
bogen zu distalisieren, um die
6 mm sagittalen Überbiss zu korri-
gieren (hervorgerufen durch die
Kondylektomie) sowie die Ok-
klusionsebene anzupassen bzw.
auszurichten.

Gummizüge zur Intrusion der
ersten Molaren und NiTi Coil-Federn
zur Distalisierung der oberen
Zahnreihe wurden an den Schrau-
ben im Jochbein angebracht. Au-
ßerdem wurden Gummiketten
an den palatinal gesetzten Mini-
schrauben sowie an den lingual
geklebten Knöpfchen befestigt.
Sie dienen zur Unterstützung
der Intrusion der oberen Seiten-
zähne.

Nach der zweieinhalbjährigen Be-
handlung wurden eine gute ok-
klusale Stabilität erzielt sowie die
Gesichtssymmetrie realisiert. **KN**

Die LOMAS VEGAS-Schraube
ist ab sofort in steriler Version
verfügbar (Fa. AFM Arno Fritz |
Mondeal)*.

KN Kurzvita

**Dr. Carlos Alberto
Villegas Bateman**
[Autoreninfo]

KN Adresse

Dr. Carlos Alberto Villegas Bateman
Vibart Dental Clinic
Calle7 # 39-107
Consultorio 202-205
Edificio Medical
Medellín
Kolumbien
Tel.: +57 4 4445728
carlosvillegas@vibart.com.co
www.vibart.com.co/quienes-somos/

KN Adresse*

Arno Fritz GmbH (AFM)
Am Gewerbering 7
78570 Mühlheim an der Donau
Tel.: 07463 99307-60
Fax: 07463 99307-66
info@arno-fritz.com
www.arno-fritz.com

EINFACH. ERSTKLASSIG.

**CARRIERE[®]
MOTION™ CLASS III**



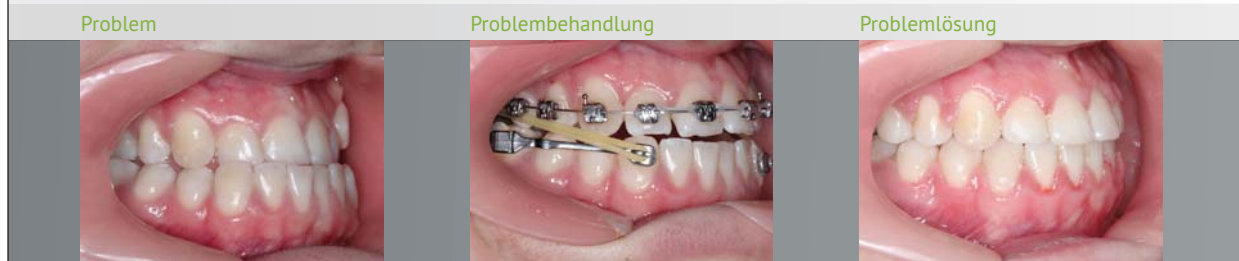Nie waren Klasse III-Behandlungen einfacher.

Denn in diesem Hightech-Produkt sind die wichtigsten Eigenschaften vereint, die in der anspruchsvollen Kieferorthopädie das Maß der Dinge sind:

Einfache Handhabung, erstklassiger Tragekomfort und eine effiziente Behandlung.

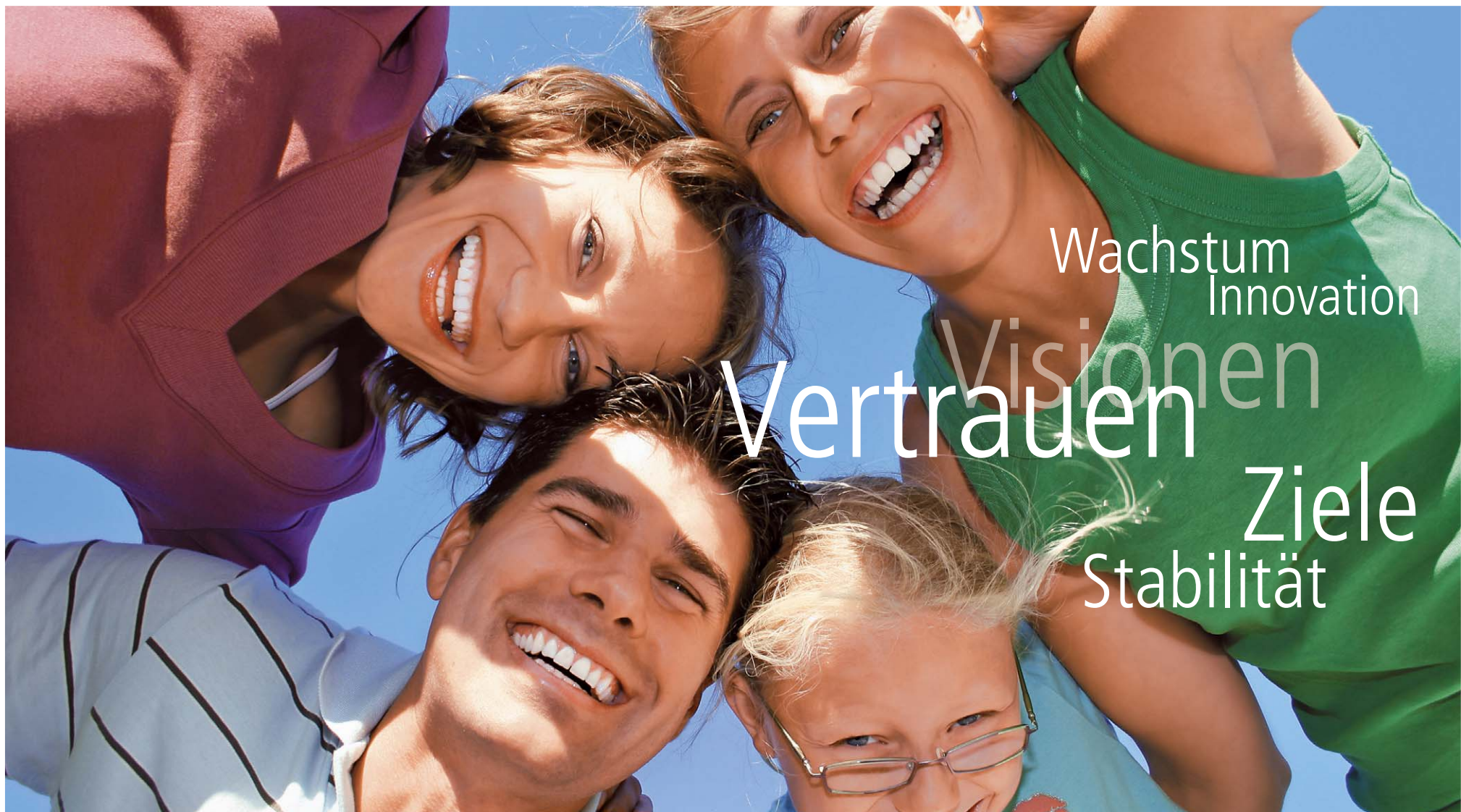Der neue CARRIERE MOTION Class III lässt sich leicht und schnell auf den Zahn kleben – keine Operation, keine extraoralen Vorrichtungen, dafür eine verkürzte Behandlungsdauer sowie immer mehr zufriedene Patienten – so einfach ist das!

In 6 Größen (16, 18, 20, 23, 25 und 27 mm) erhältlich.



Erfolg im Dialog

dental
bauer



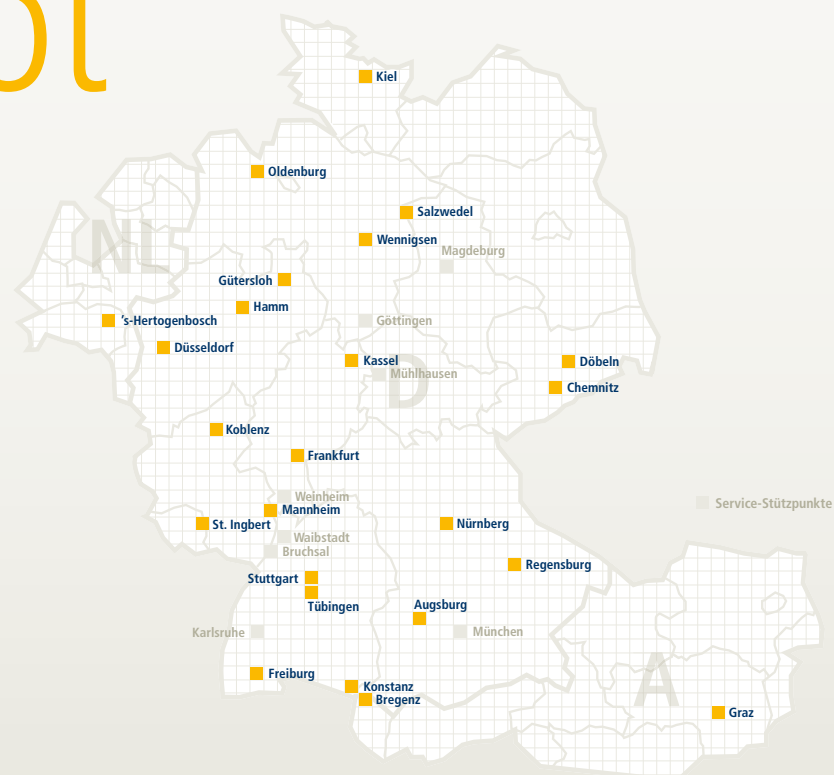Wachstum
Innovation
Visionen
Vertrauen
Ziele
Stabilität

dental bauer – das dentaldepot

dental bauer steht für ein Unternehmen traditionellen Ursprungs im Dentalfachhandel. Es wird nach modernsten Grundsätzen geführt und zählt mit seinem kontinuierlichen Expansionskurs zu den Marktführern in Deutschland, Österreich und den Niederlanden. Derzeit sind rund 400 Mitarbeiterinnen und Mitarbeiter an über 30 Standorten innerhalb dieser Länder beschäftigt. Der Hauptsitz der Muttergesellschaft ist Tübingen.

Unser Kundenstamm:

- Zahnkliniken
- Praxen für Zahnmedizin
- Praxen für Kieferorthopädie
- Praxen für Mund-/Kiefer- und Gesichtschirurgie
- Zahntechnische Laboratorien



dental bauer GmbH & Co. KG

Stammsitz
Ernst-Simon-Straße 12
72072 Tübingen
Tel +49 7071 9777-0
Fax +49 7071 9777-50
E-Mail info@dentalbauer.de
www.dentalbauer.de



www.dentalbauer.de