

Eine Feile für alle Fälle?

| Dr. Thomas Rieger

Verfolgt man die aktuelle Diskussion um das vermeintlich beste endodontische Instrument, könnte man meinen, die Lösung läge in der Verwendung einer einzigen, universellen Feile. Angesichts der Vielzahl unterschiedlicher Kanalanatomien und Indikationen, mit denen Endo-Spezialisten täglich konfrontiert werden, lohnt sich allerdings ein Blick auf modular konzipierte NiTi-Systeme. Es folgt eine Analyse moderner Aufbereitungsmethoden anhand dreier ungewöhnlicher Patientenfälle.

Revisionen gelten nicht umsonst als zeit- und materialaufwendig. Wurzelperforationen zählen zudem zu den eher unerwünschten Komplikationen. Abhängig vom Grad des paradontalen Traumas ist die Prognose mitunter ungünstig und so mancher Endo-Experte liebäugelt in einer solchen Situation gar mit einer implantatbasierten Lösung. Für die 81-jährige Dame in unserem ersten Beispiel kam diese Alternative allerdings nicht infrage: die Schmerzpatientin wurde mit Beschwerden im Oberkiefer an unsere Praxis überwiesen. Zahn 25 erwies sich als perkussionsempfindlich, die allgemeinmedizinische Anamnese war hingegen unauffällig. Ein digitales Volumentomogramm diente schließlich als diagnostisches Hilfsmittel und lieferte erste Erkenntnisse über die genaue Situation im Kanal.

Quo vadis, Wurzelkanalfüllung?

In der dreidimensionalen Darstellung wurden schnell ungefüllte Areale sichtbar. Dazu zeigte sich eine größere Perforation der Wurzel nach distal mit klar erkennbarer distaler Aufhellung (Abb. 1a–d). Vermutlich wurde diese bei der Erstbehandlung nicht direkt erkannt und trug zusätzlich zu der nicht

adäquaten Wurzelfüllung im eigentlichen Kanal bei, da der Wurzelstift den eigentlichen Wurzelkanal blockierte. Der erste Schritt nach Anlegen des Kofferdams und Eröffnen des Kanals lag daher in der Entfernung des alten Füllungsmaterials sowie des eingesetzten Wurzelstiftes. Nach medikamentöser Einlage für zwei Wochen folgte der intrakanaläre Verschluss der Perforation. Zu diesem Zweck wurde Mineral Trioxid Aggregat (MTA) appliziert, um die Stelle mithilfe des biokompatiblen Werkstoffs langfristig zuverlässig abzudecken. Die eigentliche Aufbereitung des Kanals erfolgte mit einem modular aufgebauten NiTi-Feilensystem des Schweizer Dental spezialisten COLTENE. Bei der HyFlex EDM handelt es sich um ein spezielles Baukastensystem: In enger Zusammenarbeit mit führenden Universitäten und internationalen Endo-Spezialisten entwickelte die renommierte Forschungsabteilung des Unternehmens ein äußerst anpassungsfähiges Konzept, welches den unterschiedlichsten Anforderungen des Praxisalltags Rechnung trägt. Besonders Endo-Einsteigern erleichtert die HyFlex EDM die Aufbereitung mit rotierenden Instrumenten. Die Abkürzung

Fall 1 – Abb. 1a–d: Ausgangssituation Fall 1 im DVT.

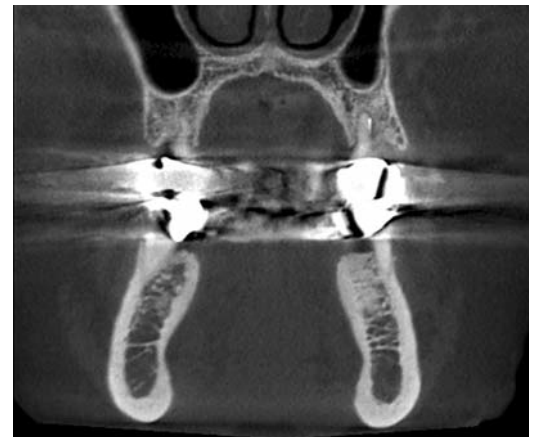

Abb. 1a

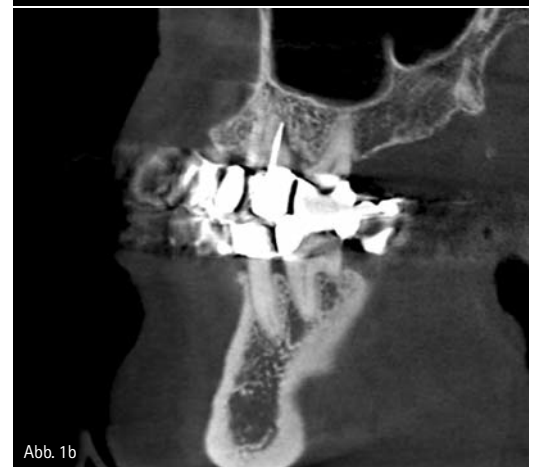

Abb. 1b

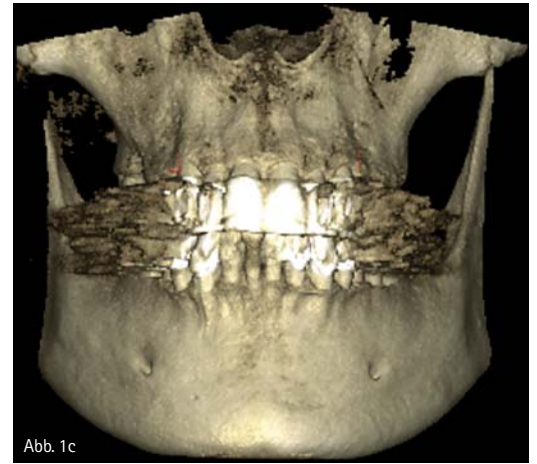


Abb. 1c

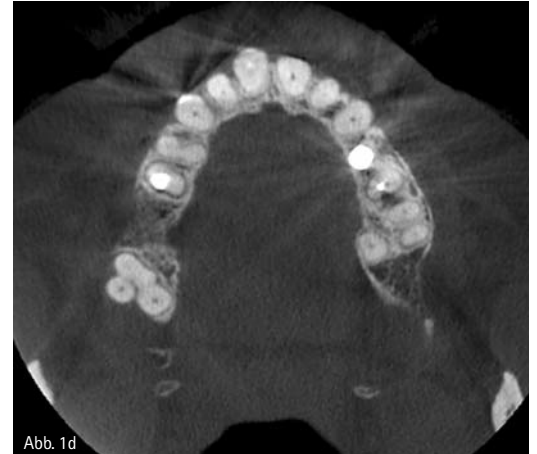

Abb. 1d



Abb. 2

Vergrößerung: Z20 100

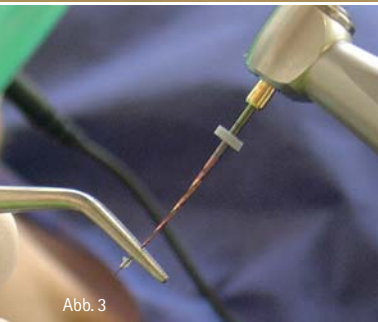


Abb. 3

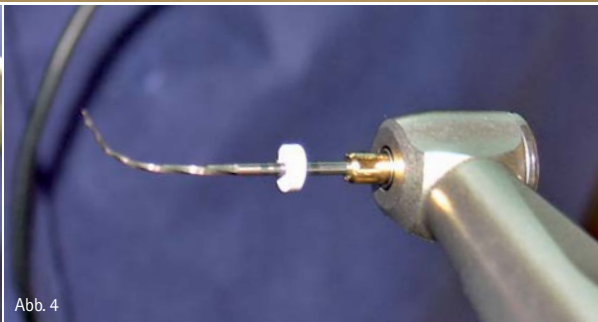


Abb. 4

„EDM“ steht dabei für ein spezielles Herstellungsverfahren namens „Electrical Discharge Machining“, welches eine einzigartige Oberflächenstruktur schafft (Abb. 2). Dank ihrer besonderen Materialeigenschaften ist sie besonders bruchstabil und prädestiniert für Zahnärzte, die mit einer reduzierten Sequenz schnell verlässliche Ergebnisse realisieren möchten. Im vorliegenden Fall profitierten wir ferner vom sogenannten kontrollierten Rückstellereffekt der Feilen. Ähnlich wie klassische Edelstahl-Feilen lassen sich NiTi-Feilen mit dem „Controlled Memory“-Effekt vorbeugen und erleichterten bei der Aufbereitung an dem distalen Molar erheblich die Arbeit (Abb. 3). Die Behandlung von Wurzelperforationen steht bei einer Überweisungspraxis wie unserer regelmäßig auf der Tagesordnung, und das verlässliche Verbleiben der Feile in der vorgebogenen Form erlaubt auch unter schwierigen Bedingungen vergleichsweise stressfreies Arbeiten – gerade bei schwer zugänglichen Kanaleingängen. So konnte in diesem Fall das Instrument vorgebogen werden, um in die „Abzweigung“ innerhalb des Kanals gelangen zu können (Abb. 4). Folgende Feilensequenz wurde in der Single-length-Technik jeweils bis auf Arbeitslänge eingesetzt: 08/25, 04/20, 04/25, 06/20, 04/30 bis hin zu 04/50. Begleitet wurde die Aufbereitung des Kanals vor dem jeweiligen Instrumentenwechsel mit dem klassischen Spülprotokoll.

Anschließend wurde der gereinigte Kanal mit Calciumhydroxid-Einlage abgefüllt. Im Recall nach 2,5 Monaten zeigte sich die Obturation auf dem Röntgenbild nach wie vor intakt. Die Patientin war zu diesem Zeitpunkt völlig beschwerdefrei und der Zahn konnte erfolgreich erhalten werden.

Revision mit bukkaler Fistel

Auch die Revision in unserem zweiten Anwendungsfall brachte außergewöhnliche Anforderungen mit sich. Die 52-jährige Patientin stellte sich mit starken Schmerzen in unserer Praxis vor. Auffällig war eine bukkale Fistel, welche auf Druck spontan Sekret abgab. In der Röntgendiagnostik zeigte sich bei Zahn 46 eine ungewöhnliche interradikuläre sowie apikale Aufhellung. Der Fistelgang ist mit einem Guttaperchapoint dargestellt (Abb. 5). Zudem zeigte sich röntgenologisch eine endodontische Teilbehandlung mit einem Instrumentenfragment apikal in der distalen Wurzel. Wiederum kam die klassische HyFlex-Feilensequenz bis zur Größe 04/60 zum Einsatz: Der schwer zugängliche mesiobukale Kanal konnte durch Verbiegen der Instrumente leicht aufbereitet werden (Abb. 6). Aufgrund der endodontischen Vorbehandlung mit massiver Bakterienkontamination war es notwendig, apikal eine große Aufbereitungsgröße zu erreichen. Mit HyFlex 04/60 war dies problemlos möglich. Nach ab-

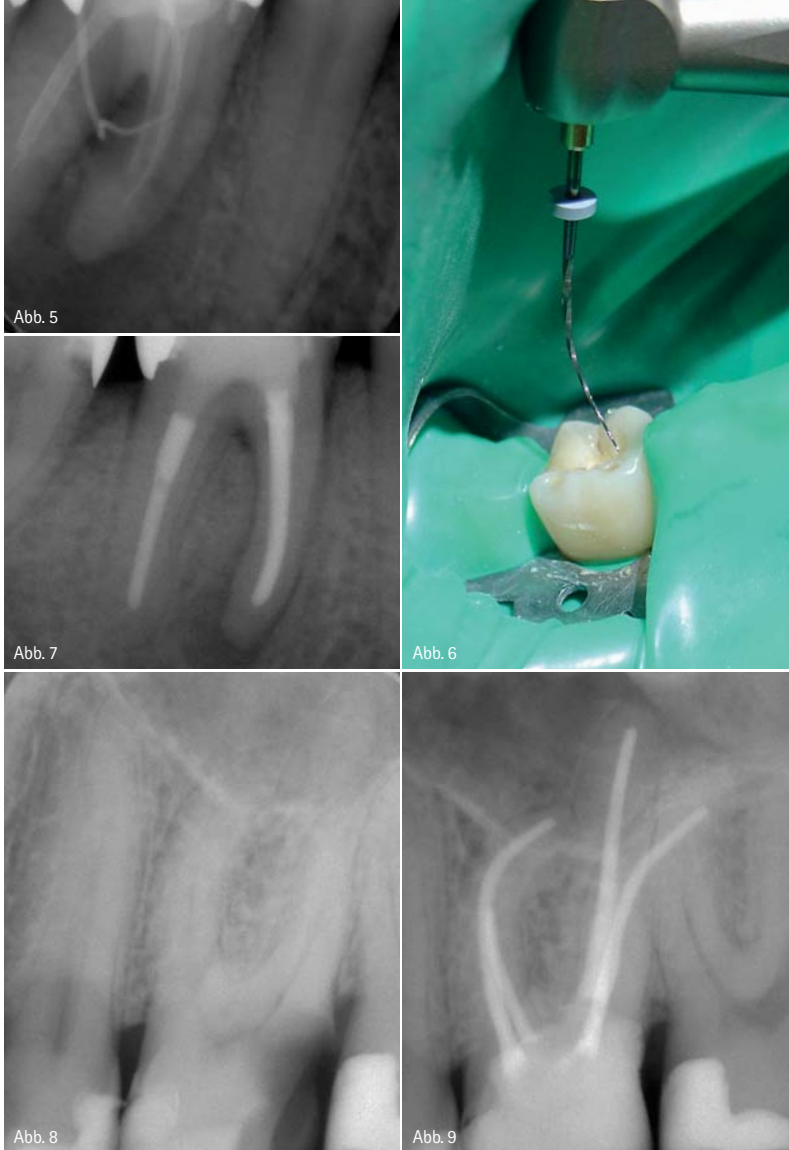Fall 1 – Abb. 2: Feilenoberfläche unter dem Mikroskop. – Abb. 3: Vorbiegbare NiTi-Feile. – Abb. 4: NiTi-Feile im vorgebogenen Zustand.

schließender Spülung mit EDTA wurde eine medikamentöse Einlage mit Calciumhydroxid appliziert, die drei Wochen im Kanal verblieb. Die Fistel war bereits nach wenigen Tagen verschwunden. In der Folgesitzung wurde nach erneuter Durchführung des Spülprotokolls und Anwendung von Ultraschall die Wurzelfüllung mit Guttapercha und Gutta-Flow 2 inseriert. Die finale Röntgenkontrolle ca. sechs Monate nach Wurzelfüllung ergab eine vollständige Regeneration der interradikulären Aufhellung und einen signifikanten Rückgang der apikalen Aufhellung (Abb. 7).

Um die Ecke gedacht

Zum Schwur kommt es für flexible Nickel-Titan-Feilen allerdings in der Regel vor allem bei stark gekrümmten Wurzelkanalverläufen. Hier können die filigranen Endo-Instrumente ihre wirkliche Bruchfestigkeit eindeutig unter Beweis stellen. So stellt eine Kanalana-tomie wie im nachfolgenden Fall einen echten Härtestest für handelsübliche NiTi-Feilen dar (Abb. 8 und 9). Der 36-jährige Patient in unserem letzten Beispiel klagte über Schmerzen am Zahn 26. Die Untersuchung ergab einen tiefen kariösen Defekt distal. Nach dem Beratungsgespräch stimmte der Patient einer Wurzelkanalbehandlung zu. Nach Aufbau des Zahnes mit Komposit erfolgte der Zugang mithilfe eines Diamantbohrers. Nach Eröffnung der Pulpa wurde sämtliches pulpales Gewebe entfernt. Die Kanalgängigkeit wurde mit einer Gleitpfadfeile 05/10 überprüft. Für die eigentliche Aufbereitung genügte der Einsatz einer universellen EDM-Feile in ISO-Größe 25. Es wurde lediglich mit einer 04/40-Feile, palatinal 04/50, nachgebessert. Selbst eine Kanalkrümmung von annähernd 90 Grad meisterte die HyFlex-Feile ohne zu verblocken. Durch den fehlenden Memory-Effekt bei Arbeitstemperatur kommt es auch zu keinerlei Kanalbegradigung, Zipping etc. Mit tupfenden Auf- und Abbewegungen wurde die HyFlex sicher durch den Kanal geführt. Innerhalb von wenigen Minuten gelang es, den kompletten

FÜR DEN OPTIMALEN HAFTVERBUND



Fall 2 – Abb. 5: Ausgangssituation mit Guttapercha im Fistelgang. – Abb. 6: Pulpaeröffnung mit vorgebogenem Instrument. – Abb. 7: Situation nach sechs Monaten. Fall 3 – Abb. 8: Ausgangsbefund. – Abb. 9: Situation nach WF.

Kanal zu reinigen. Der mit Guttapercha und GuttaFlow 2 gefüllte Kanal war auf dem Röntgenbild deutlich sichtbar. Obwohl solche extrem gekrümmten Wurzelkanäle eher die Ausnahme bilden, ist es doch beruhigend zu wissen, dass selbst in diesen Fällen keine zusätzliche Ausrüstung notwendig ist und mit den Standardinstrumenten mühelos und ohne größeres Risiko aufbereitet werden kann.

Zusammenfassung

Dank ihrer hohen Anpassungsfähigkeit bieten moderne Nickel-Titan-Feilen einen effizienten Dentinabtrag im Kanal sowie eine präzise Formgebung. Vor allem bei stark gekrümmten Kanalverläufen oder schwer zugänglichen Kavitäten spielen sie ihre volle Flexibilität aus. Vorbiegbare NiTi-Feilen wie die aus der HyFlex-Reihe ermöglichen souveränes Arbeiten selbst in kniffligen Situationen. Beim anschließenden Autoklavieren biegen sich wiederverwendbare Fei-

len mit dem „Controlled Memory“-Effekt sichtbar zurück in ihre Ausgangsform, was dem Praxisteam das Handling zusätzlich erleichtert. Je nach Indikation wählt der Zahnarzt bei modularen NiTi-Systemen aus einer kleinen Anzahl an Spezialfeilen, welche die endodontische Behandlung insgesamt noch sicherer und komfortabler machen.

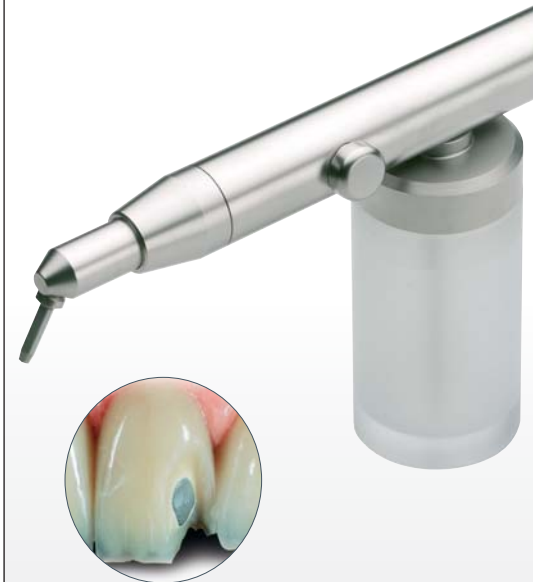

Infos zum Autor

kontakt.

Dr. Thomas Rieger

Zangmeisterstr. 24
87700 Memmingen
info@rieger-remensberger.de
www.rieger-remensberger.de
www.tec2-endo.de



DENTO-PREP™

Kompaktes Mikro-Strahlgerät zum Reinigen und mikrofeinen Anrauen von Keramik-, Komposit- und Metallrestorationen vor der Einzementierung.

Für den Einsatz von Aluminium- und Siliziumoxidpulver.

- Perfekt ausbalanciert
- Federleichte Fingerbedienung
- Voll drehbare Strahldüse
- Einfache Installation mittels Turbinenschnellkupplungen
- Aus hochwertigem Edelstahl
- voll sterilisierbar.

Infokontakt

Tel. 0 171 7717937 • kg@ronvig.com

 **RÖNVIG** Dental Mfg. A/S

Gl. Vejlevej 59 • DK-8721 Daugaard • Tel.: +45 70 23 34 11
Fax: +45 76 74 07 98 • email: export@ronvig.com

www.ronvig.com